Sanitäts-Bericht

über die

Deutschen Heere

1870-71.

Vierter Band

III. B.

Physikalische Wirkung der Geschosse

Dr. Bungeroth.

Sanitäts-Bericht

über die

Deutschen Heere

im

Kriege gegen Frankreich 1870/71.

Herausgegeben

von der

Militär-Medizinal-Abtheilung des Königlich Preussischen Kriegsministeriums

unter Mitwirkung

der

Militär-Medizinal-Abtheilung des Königlich Bayerischen Kriegsministeriums,
der Königlich Sächsischen Sanitäts-Direktion

und der

Militär-Medizinal-Abtheilung des Königlich Württembergischen Kriegsministeriums.

Vierter Band.

III. Chirurgischer Theil: B. Physikalische Wirkung der Geschosse.

Berlin 1884.

Ernst Siegfried Mittler und Sohn

Königliche Hofbuchhandlung und Hofbuchdruckerei

Kochstrasse 69/70.

Die

physikalische Wirkung der Geschosse

(mit besonderer Beziehung auf die während des Krieges 1870/71 verwendeten Projektile)

erläutert

an den Präparaten der kriegs-chirurgischen Sammlung des medizinisch-chirurgischen Friedrich-Wilhelms-Instituts zu Berlin

nebst

dem Kataloge der Sammlung.

Herausgegeben

von der

Militär-Medizinal-Abtheilung des Königlich Preussischen Kriegsministeriums.

Mit 1 lithographischen Tafel, 56 Tafeln in Lichtdruck und 2 Holzschnitten im Text.

Berlin 1884.
Ernst Siegfried Mittler und Sohn
Königliche Hofbuchhandlung und Hofbuchdruckerei
Kochstrasse 69/70.

N
Kriegsmin
Aufforder
Friedrich-
D
preussisch
chirurgisc
D
gelegt —
weisung e
Theil aus
unserer T
ausblieber
und 1866
D
zösischen
Zustand b
Lazareth
sind, weil
im Katalo
A
Notizen v
die Gewi
Begleitsc
Bearbeitu
Umstände
D
Kriege h
schreibun
Theil des
reiche Al
sich zur

Vorwort zum vierten Bande.

Nach Ausbruch des Deutsch-Französischen Krieges erliess die Militär-Medizinal-Abtheilung des Preussischen Kriegsministeriums sowohl an die im Felde stehenden als an die in Lazarethen des Inlandes beschäftigten Aerzte eine Aufforderung, Präparate von wichtigen Knochenverletzungen zu sammeln und an das „pathologische Institut der Friedrich-Wilhelms-Universität in der Charité“ mit dem Vermerk: „Für das kriegs-chirurgische Museum“ einzuliefern.

Das lebhafte Interesse, mit welchem die im Dienste der Armee thätigen Aerzte (auch diejenigen der nicht-preussischen Kontingente) dieser Aufforderung entsprachen, verhalf der kriegs-chirurgischen Sammlung des medizinisch-chirurgischen Friedrich-Wilhelms-Instituts zu ihrem gegenwärtigen Umfange.

Den Grund zu der Sammlung hatte der ehemalige General-Stabsarzt der Preussischen Armee, Dr. Goercke, gelegt — dessen Initiative auch das Friedrich-Wilhelms-Institut selbst seine Entstehung verdankt — durch Ueberweisung einer Reihe von Präparaten, namentlich von Hiebverletzungen des Schädels, welche aus älteren Kriegen, zum Theil aus dem Ende des vorletzten Jahrhunderts, stammen. In der langen Friedenszeit von 1816 bis zu den Kriegen unserer Tage ist naturgemäss wenig hinzugekommen, obwohl gelegentliche Zuwendungen von Militärärzten nicht gänzlich ausblieben. Ein nicht unbeträchtlicher Theil der gegenwärtig vorhandenen Stücke rührt aus den Feldzügen von 1864 und 1866 her, weitaus die meisten und im Allgemeinen die wichtigsten aber datiren aus dem Kriege von 1870/71.

Der Geheime Medizinalrath Professor Dr. Virchow unterzog sich der Mühe, die während des Deutsch-Französischen Krieges eingehenden Sendungen in Empfang zu nehmen und in ihren heutigen, zur Aufbewahrung geeigneten Zustand bringen zu lassen. Auf seine besondere Anregung sammelte überdies Professor Dr. Cohnheim in dem Baracken-Lazareth auf dem Tempelhofer Felde bei Berlin eine erhebliche Anzahl von Präparaten, die namentlich deshalb wichtig sind, weil meist ausführliche Sektions-Protokolle dazu geliefert wurden. Die von dorther stammenden Nummern sind im Katalog mit den Initialen B. L. d. T. F. (Baracken-Lazareth des Tempelhofer Feldes) bezeichnet.

Andere Zuwendungen, namentlich solche seitens der im Felde stehenden Aerzte, sind mit minder eingehenden Notizen versehen. Es kann dies nicht Wunder nehmen, wenn man sich vergegenwärtigt, unter welchen Verhältnissen die Gewinnung der Präparate auf dem Kriegsschauplatz im Allgemeinen erfolgte. Nicht selten wurden überdies die Begleitschreiben durch Wind und Wetter unbrauchbar oder gingen ganz verloren. Sind auch diese Lücken bei Bearbeitung des Materials nach Möglichkeit ergänzt worden, so ist doch nicht ganz selten eine aus den erwähnten Umständen erklärliche Unvollständigkeit der Daten geblieben.

Da — wie erwähnt — die meisten und lehrreichsten Bestandtheile der Sammlung aus dem Deutsch-Französischen Kriege herstammen, lag es nahe, den Katalog derselben — welcher in seiner jetzigen Gestalt ins Detail gehende Beschreibungen, zugehörige Krankengeschichten und Auszüge aus den Sektions-Protokollen enthält, somit einen werthvollen Theil des kasuistischen Materials darstellt — dem Sanitäts-Bericht über den Feldzug 1870/71 einzufügen. Durch zahlreiche Abbildungen wurde versucht, die Beschreibungen zu unterstützen und auch für Solche nutzbar zu machen, denen sich zur Betrachtung der Originale keine Gelegenheit bietet.

Eine beträchtliche Anzahl der Präparate erscheint — abgesehen von dem Werth, welcher denselben für das Studium der Kriegsverletzungen überhaupt zugeschrieben werden muss, insofern sie für alle irgend häufiger vorkommenden Knochen-Läsionen durch Kriegswaffen prägnante Beispiele darbieten — in hohem Grade geeignet, insbesondere die physikalische Wirkung der modernen Geschosse anschaulich zu erläutern.

Dieser Umstand, in Verbindung mit der Thatsache, dass die gesammte Frage der physikalischen Geschosswirkung erst nach dem Kriege von 1870/71 bezw. durch denselben in Fluss gekommen ist, veranlasste die Militär-Medizinal-Abtheilung des Preussischen Kriegsministeriums, den im physikalischen Sinne vorzugsweise wichtigen Theil der Präparate der Sammlung noch in besonderem Hinblick auf diese Frage beschreiben und den gegenwärtig um Geltung ringenden Anschauungen entsprechend erläutern zu lassen.

Der Abtheilung liegt dabei die Absicht fern, in die zur Zeit noch lebhaft geführte Diskussion, bei welcher die entgegengesetztesten Auffassungen vertheidigt werden, eingreifen zu wollen. Dieselbe glaubte jedoch bei Veröffentlichung des in der Sammlung vorhandenen, gerade nach dieser Richtung hin reichhaltigen Materials sich um so weniger auf die Mittheilung des Kataloges allein beschränken zu sollen, als einerseits die daselbst befindlichen Beschreibungen naturgemäss nicht immer mit spezieller Rücksicht gerade auf die physikalische Wirkung der Geschosse abgefasst sind, auch keine Abbildung die Betrachtung der Präparate selbst vollständig zu ersetzen vermag und andererseits täglich mehr die Ueberzeugung Platz greift, dass die Frage nach der Art, wie eine Verletzung zu Stande gekommen ist, eine eminent praktische Frage sei, von deren Beantwortung in vielen Fällen das Handeln des Kriegschirurgen abhänge.

Im ersten Kapitel des dritten Bandes dieses Berichtes sind die Anschauungen wiedergegeben, mit welchen bei Ausbruch des Deutsch-Französischen Krieges die Aerzte dieser Frage gegenüberstanden und die Deutungen, welche in Folge dessen die während des Krieges beobachteten Thatsachen erfuhren. Im Nachstehenden konnte demgemäss von einer eingehenderen Darstellung dieser Verhältnisse Abstand genommen werden; hingegen erschien es unerlässlich, der Erläuterung der Präparate im Sinne der heutigen Auffassung eine resumirende Erörterung der wichtigsten, dabei in Betracht kommenden allgemein physikalischen Momente und der hauptsächlichsten, nach dem Kriege gewonnenen Gesichtspunkte voranzuschicken. Da die physikalische Geschosswirkung zu nicht geringem Theile von der Form und dem Material des Geschosses selbst, sowie von der Art der Waffe, aus welcher es geschleudert wird, abhängig ist, durfte auch eine kurze Aufzählung wenigstens der im Kriege 1870/71 vorzugsweise gebrauchten Feuerwaffen und ihrer Projektile nebst einer Zusammenstellung ihrer charakteristischen, für die physikalische Geschosswirkung bedeutungsvollen Eigenschaften nicht fehlen.

Inhalt des vierten Bandes.

Die

physikalische Wirkung der Geschosse

(mit besonderer Beziehung auf die während des Krieges 1870/71 verwendeten Projektile)

erläutert

an den Präparaten der kriegs-chirurgischen Sammlung des medizinisch-chirurgischen Friedrich-Wilhelms-Instituts zu Berlin.

Wal
Infanteri
Feldzügen
M/42, die
rungen, v
rische Inf
gewehr,
mit dem
während d
mit späte
Die
Periode d
lichen Fel
vortrefflic
herrschte
neben den
gewehr
werk), au
seinem K
mington-
Anzahl d
die Bewa
eine Volk
ladegewe
Zufall und
Die
schiedene
letzteren
gewehr, j
Die Fran
potkara

[1]) Ve

Erster Abschnitt.

Feuerwaffen und deren Geschosse.

Allgemein-Physikalisches.

I. Die im Kriege 1870/71 vorwiegend benutzten Feuerwaffen und deren Geschosse.

A. Handfeuerwaffen.[1])

Während des Krieges 1870/71 führte die Deutsche Infanterie mit Ausnahme der Bayerischen das in den Feldzügen von 1864 und 1866 erprobte Zündnadelgewehr M/42, die Jäger dasselbe Gewehr mit geringen Aenderungen, vor Allem aber mit derselben Patrone; die Bayerische Infanterie hatte zum grössten Theil das Podewilsgewehr, nur vier Bataillone waren bei Beginn des Krieges mit dem Werdergewehr ausgerüstet, welches indessen während des Feldzuges vielfach nachgesandt wurde und somit späterhin häufiger zur Verwendung kam.

Die Französische Infanterie war in der ersten Periode des Krieges, d. h. bis zur Vernichtung der eigentlichen Feldarmee, durchweg mit dem Chassepotgewehr vortrefflich bewaffnet. Bei den Truppen der Republik herrschte eine grosse Mannigfaltigkeit der Ausrüstung: neben dem Chassepot- erscheinen zuerst das Tabatièregewehr „von sehr zweifelhaftem Werth“ (Generalstabswerk), auch Snider nach der Gattung und Schneider nach seinem Konstrukteur genannt, später besonders das Remington- und das Spencergewehr, endlich eine grosse Anzahl der verschiedensten Vorder- und Hinterlader, da die Bewaffnung der Freischaaren zum Theil aus den für eine Volksbewaffnung vorgesehenen, meist aptirten Vorderladegewehren, zum Theil aus eigenen Mitteln — nach Zufall und Laune — geschah.

Die Deutsche Kavallerie führte Pistolen verschiedener Modelle und Zündnadelkarabiner, welche letzteren dasselbe Geschoss wie das entsprechende Infanteriegewehr, jedoch eine etwas geringere Pulverladung hatten. Die Französische Kavallerie war theils mit Chassepotkarabinern, theils mit gezogenen Pistolen grossen Kalibers, theils mit sehr langen Gewehren (Afrikanische Reiterei) bewaffnet.

Diesen Handfeuerwaffen reihen sich hinsichtlich der Wirkung der Geschosse diejenigen Kartätschgeschütze an, welche aus einem Bündel von Gewehrläufen mit einer mechanischen Ladevorrichtung bestanden. Zu dieser Kategorie gehörten die von den Franzosen in das Feld gestellten zahlreichen Batterien von Mitrailleusen, canons à balles genannt, deren 25 Läufe in der Minute bis 125 Patronen verfeuern konnten; auf Deutscher Seite kamen von Feuerwaffen dieser Art nur 12 Feldlgeschütze bei den Bayerischen Korps im zweiten Theile des Feldzuges und auch dann nur selten zur Verwendung. Die Feldlgeschütze vermochten aus ihren parallel nebeneinander liegenden vier Werderläufen in der Minute im Maximum bis 400, im Mittel bis 300 Schüsse abzugeben.

Bei den Handfeuerwaffen ist noch der Wallbüchsen zu gedenken, welche beiderseits bei Belagerungen bezw. Vertheidigungen fester Plätze zur Verwendung gelangten.

Der Hauptsache nach kann man bei den im Feldzuge vorzugsweise geführten Handfeuerwaffen drei Konstruktionen unterscheiden:

1) Die alten Vorderlader bei den Pistolen der Kavallerie (abgesehen von den durch Freischärler event. gebrauchten Gewehren); 2) die durch Aptirung in Hinterlader umgeänderten, grosskalibrigen Gewehre (Tabatière, Podewils), denen sich gewissermaassen das Zündnadelgewehr anschliesst, dessen Langblei indessen wegen seiner Spiegelführung ein wesentlich geringeres Kaliber besass, endlich 3) die nach den Erfahrungen, welche man mit dem Zündnadelgewehr gemacht hatte, neukonstruirten kleinkalibrigen Gewehre: Chassepot, Werder, Remington und Spencer. Die letztere Kategorie zeichnete sich ausser dem kleinen Kaliber noch besonders dadurch aus, dass ihre Projektile eine gewaltige Geschwindigkeit durch verhältnissmässig grosse Pulverladungen besassen und behielten.

[1]) Vergl. Tafel A und Tabelle 1.

Bis auf die Vorderlader, unter denen die Pistolen noch vielfach auch runde Kugeln schossen, führten sämmtliche anderen Gewehrsysteme Einheitspatronen, deren Geschosse, mit einziger Ausnahme der Zündnadel-Wallbüchse Preussens, aus Weichblei bestanden.

Von der allgemeinen Form der Geschosse wich das der Zündnadel am meisten ab. Da es nicht direkt, sondern durch Vermittelung eines Pappspiegels in den Zügen des Laufes geführt wurde, konnte man ihm die günstigste ballistische Form geben und so entstand das eichelförmige, vorn dickere, hinten dünnere, an den Mantelrändern allseitig glatte, abgerundete Langblei. Alle anderen Projektile, mit Ausnahme der Kugeln, waren Langgeschosse mit einem Führungstheile und einer Spitze; der erstere war cylindrisch und hatte nach der verschiedenen Art der Führung des Projektils im Lauf besondere Formen, welche, ganz abgesehen von der direkten Metallführung im Lauf selbst, nicht ohne Einfluss auf event. Deformirungen bleiben konnten.

War das Kaliber des Geschosses grösser als das des Laufes (Chassepot, Remington, Spencer, auch Werder, Podewils und Tabatière), so wurde das Projektil durch den gezogenen Gewehrlauf hindurch gepresst (Pressung); war es kleiner, wie bei der Zündnadel und Mitrailleuse, so erhielt das Geschoss durch einen Spiegel (bei den Zündnadelwaffen) oder durch Vergrösserung des Querschnitts seine Führung im Lauf. Diese Vergrösserung des Querdurchmessers der Geschosse kommt bei Gleichheit oder einer geringen Differenz zwischen dem Kaliber des Laufes und demjenigen des Geschosses schon durch die Einwirkung der Pulvergase auf den Boden des Geschosses (Stauchung) zu Stande; ist aber die Differenz beträchtlicher, so muss bei grösserem Kaliber des Laufes der hintere Theil des Projektils mit einer Höhlung versehen sein, durch deren Ausdehnung bei der Explosion des Pulvers ein Theil der Geschosswand an die Seele des Laufes gepresst wird (Expansion). Eine solche Expansionshöhlung fand sich unter den eben erwähnten, häufiger während des Krieges benutzten Geschossen bei den Bayerischen Gewehren und den Französischen à la tabatière; bei letzteren war sie ganz besonders gross und wurde ausserdem noch durch einen Pfropfen aus grauem gepressten Papier ausgefüllt, welcher bei dem Abfeuern eine gleichmässigere Ausdehnung durch festes und tiefes Eindringen in die Höhlung bewirkte. Diese Expansionsgeschosse mussten also stets schon bei dem Eintreten in die Züge des Laufes eine bedeutende Gestaltsveränderung erleiden. Derartige Expansionshöhlungen sind von besonderem chirurgischen Interesse, weil sich in denselben verhältnissmässig leicht Sepsisträger einnisten können.

Um indessen die Reibung im Lauf nach Möglichkeit zu verringern und den Geschossen ihre Kraft zu wahren, war der Führungstheil bei allen direkt an der Seelenwand geführten Geschossen gereifelt oder mit einem Führungsringe (Chassepot) versehen und diesen etwas vorstehenden Ringen fast ausschliesslich die Führung übertragen. Für die Ueberwindung des Luftwiderstandes waren derartige Reifelungen ungünstig, sie vermehrten die Reibung an der Luft und verringerten somit direkt die Endgeschwindigkeit schneller, als dies bei den ganz glatten Geschossen der Fall war, an welchen die Luft, wie bei dem Langblei, leicht abfliessen konnte.

Die Spitze der vorwiegend verwandten Geschosse war „ogival“ mit Ausnahme des Tabatièreprojektils, welches durch Abschneiden eine vordere Fläche von 6,5 mm Durchmesser hatte.

B. Geschütze.[1])

Die Bewaffnung der Artillerie bestand aus gezogenen oder glatten Kanonen und Mörsern der verschiedensten Kaliber; die Deutschen Geschütze, mit Ausnahme der Mörser durchweg gezogene Hinterlader, zeichneten sich durch ihre grosse Anfangsgeschwindigkeit und Präzision auf das günstigste vor den Französischen gezogenen Vorderladern nach dem System La Hitte (4-, 8- und 12-Pfünder, ausserdem noch 4pfdge gezogene Gebirgsgeschütze) aus; ganz abgesehen von der sichereren Wirkung der Deutschen Granaten, welche durch ihren Perkussionszünder fast ausnahmslos im Momente des Aufschlagens krepirten, während der Französische Brennzünder häufig genug im Stich liess.

Die Geschossarten bestanden beiderseits während des Krieges aus Granaten, Schrapnels (welche letzteren bei den Deutschen nur verhältnissmässig wenig zur Verwendung kamen), Kartätschen und Bomben. Die Granaten und Schrapnels hatten äusserlich dieselbe cylindrische Form mit ogivaler Spitze, in welche der Zünder eingeschraubt war. Bei den Deutschen Granaten war der sehr starke Eisenkern mit vier unterbrochenen Eisenreifen versehen und mit einem dicken Bleimantel umgossen, durch welchen die Führung im Rohre bewirkt wurde, das Französische Geschoss erhielt letztere durch 12 in zwei Reihen angebrachte Zinkwarzen. Der Hohlraum des Eisenkerns war bei den Granaten lediglich mit Sprengladung, bei den Schrapnels mit Sprengladung und Bleikugeln verschiedener Grösse angefüllt, die Kugeln wurden durch einen Schwefeleinguss in ihrer Lage fest erhalten. Die Granaten wirkten zunächst als Vollgeschoss, nach dem Krepiren entsendeten sie ihre unregelmässig geformten grösseren und kleineren Sprengstücke aus Eisen und Blei, in die denkbar verschiedensten Formen zerrissen, vermöge ihrer verhältnissmässig grossen Sprengladung nach allen Richtungen hin. Die Schrapnels hatten die Bestimmung, durch ihren Zeitzünder vor und über dem Ziele zu explodiren und sodann dasselbe mit ihren zahlreichen Kugeln und Sprengstücken zu überschütten.

[1]) Vergl. Tafel A und Tabelle 2.

Die Kartätsche, speziell diejenige der Feldartillerie enthielt in einer Weissblechbüchse, welche an beiden Enden mit einer Zinkplatte versehen war, eine beträchtliche Anzahl von Kugeln, bei den Deutschen aus Zink, bei den Franzosen aus Schmiedeeisen, welche sofort nach dem Verlassen des Geschützrohrs weithin auseinander sprühten, da die Büchse durch die Einwirkung des Pulvers schon im Laufe auseinander getrieben wurde. Die Kartätsche konnte deshalb nur auf verhältnissmässig nahe Entfernungen gebraucht werden.

Die Bomben endlich, runde Geschosse mit exzentrischer Höhlung, welche zur Aufnahme der Sprengladung diente, kamen während der zahlreichen Belagerungen ziemlich häufig zur Verwendung; dieselben wurden aus glatten Mörsern geworfen und wirkten bei dem Fall aus grösserer Höhe durch ihr Gewicht und nach dem Krepiren durch ihre Sprengstücke.

Gezogene Mörser wurden nur Deutscherseits, und auch von den Deutschen nur sehr wenig, bei Belagerungen gebraucht; die Geschosse derselben waren Granaten.

Unter der Bezeichnung „indirekte Geschosse“ sind alle durch den Anprall eines geschossenen Projektils in Bewegung gesetzten Gegenstände zu verstehen, einerlei, ob sich dieselben am getroffenen Körper (Kleidung etc., Knochensplitter etc.) oder in der Umgebung desselben (Steine etc.) befinden.

II. Flugbahn und lebendige Kraft der Geschosse.

Alle Projektile, welcher Art und Gestalt sie auch sein mögen, folgen denselben Gesetzen, sowohl während ihres Fluges als auch in ihrer Einwirkung auf das Ziel.

Die Linie, welche der Schwerpunkt eines Geschosses in der Luft beschreibt, wird die Flugbahn genannt, deren Anfangspunkt bei Feuerwaffen an der Mündung des Laufes liegt und als deren Endpunkt vom chirurgischen Standpunkte aus zweckmässig der Punkt bezeichnet wird, in welchem das Geschoss zur Ruhe gelangt (ballistisch gewöhnlich der Punkt des ersten Aufschlags; rein theoretisch der Punkt, in welchem das Geschoss die durch die Mündung der Waffe gelegte wagerechte Ebene schneidet). Die wagerechte Entfernung vom Anfangs- bis zum Ruhepunkt ist die Schussweite; der Theil der Flugbahn, welcher sich innerhalb der Zielhöhe befindet, wird bestreichend oder rasant genannt.

Die Gestalt der Flugbahn wird durch die Anfangsgeschwindigkeit, den Erhöhungswinkel, den Abgangsfehler, die Schwere, den Luftwiderstand, die Gestalt, das Gewicht des Geschosses und durch die Rotation bestimmt.

Man bezeichnet mit Anfangsgeschwindigkeit die Geschwindigkeit, mit welcher das Geschoss die Mündung der Feuerwaffe verlässt, bezw. den Weg, welchen das Geschoss bei gleichbleibender Geschwindigkeit in einer Sekunde in gerader Linie zurücklegen würde; sie ist vor Allem abhängig von dem Verhältniss der Gewichte der Pulverladung und des Geschosses, dem sogenannten Ladungsquotienten, ferner von der Kraftäusserung des Pulvers, der Beschaffenheit der Seele und derjenigen des Geschosses. — Je mehr Pulvergase auf das Projektil einwirken, desto schneller wird ceteris paribus seine Vorwärtsbewegung sein; die Menge der Gase ist aber abhängig von der Grösse und Anordnung der Ladung sowie von der Beschaffenheit des Pulvers; feinkörniges Pulver wirkt bei gleicher Beschaffenheit der Materialien energischer. Zu berücksichtigen bleibt, dass die Einwirkung der Gase auf Geschoss und Waffe sich umgekehrt wie deren Gewichte verhält, dass mithin unter denselben Verhältnissen ein schwereres Geschoss auch einen verhältnissmässig grösseren Theil der entwickelten Gase durch den Rückstoss absorbirt, denselben also dem eigentlichen Zwecke des Schiessens, der Vorwärtsbewegung des Geschosses, entzieht. Die Gase wirken eben nach allen Seiten hin; sie treiben das Geschoss mit grosser Gewalt in die Richtung des geringsten Widerstandes, in die Züge des Laufes, welchen es um so leichter passiren kann, je geringer der Reibungswiderstand ist, welcher bei Rauhigkeiten der Seele (das Innere des Laufes) und langem Führungstheile der Geschosse erheblich wachsen muss, — ferner um so leichter und sicherer, wenn keine Gase am Geschosse vorbei oder in der Kammer entweichen können, wie es ganz gewöhnlich bei den alten Rundkugeln und mangelhaftem Abschlusse des Pulvers der Fall war. — Die geringste Reibung findet statt bei den harten und glatten Läufen aus Stahl und solchen Geschossen mit Spiegelführung, welche durch Ringe oder Wülste, nicht mit dem ganzen cylindrischen Theile geführt werden.

In dem gezogenen Laufe erhält das Projektil eine doppelte Bewegung, einmal in der Richtung der Seele des Laufes, sodann durch die Führung in den Zügen eine solche um seine Längsachse. Letztere, die Rotation, sichert der Längsachse des Geschosses ihre Stabilität und verhindert das sonst unausbleibliche Ueberschlagen der Langgeschosse, welches indessen bei ungünstiger Lage des Schwerpunktes in der hinteren Geschosshälfte trotz der Rotation noch oft genug vorkommt und geradezu unausbleiblich ist bei Auf- oder Anschlägen der Projektile während ihres Fluges. — Besonders häufig wurde ein solches

Ueberschlagen in der Luft bei dem Chassepotprojektil beobachtet; die Thatsache erklärt sich durch den weit nach hinten verlegten Schwerpunkt, den schweren Führungsring und dadurch, dass das Projektil nicht exakt konzentrisch geführt war.

Bis zum Verlassen des Laufes wirken die Pulvergase und die Neigung des Laufes zur Horizontalen — der Erhöhungswinkel — auf das Geschoss in der Richtung der verlängerten Seelenachse ein; sofort machen sich aber jetzt die Schwere des Projektils und der Widerstand der Luft geltend. Die Schwere bewirkt ein gleichmässiges Fallen und würde im luftleeren Raum die Flugbahn zu einer Parabel gestalten; durch den Widerstand der Luft, welcher der Bewegungsrichtung nahezu in Richtung der Bahntangente entgegenwirkt, wird indessen die Geschwindigkeit des Fluges fortgesetzt vermindert und der Schwere für die Zeiteinheit eine stets wachsende Einwirkung gestattet, so dass die Geschossbahn gegen ihr Ende immer mehr zur Erde hin gekrümmt wird. Je mehr Angriffspunkte aber die Luft an einem Geschosse findet, um so mehr muss sich der Widerstand derselben geltend machen; er wird also wachsen, wenn die zur Bewegungsrichtung senkrechte Durchschnittsfläche des Geschosses unter sonst gleichen Verhältnissen zunimmt; er wird geringer bei schweren und solchen Geschossen sein, „deren Spitze leicht die Luft abfliessen lässt", wie es bei der ogivalen glatten am ausgiebigsten geschieht (vergl. Zeichnung 1). Je grösser die Geschwindigkeit

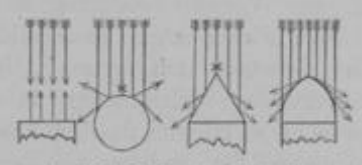

Zeichnung 1. Verhältniss des Luftwiderstandes zur Gestalt der Geschosse. (Nach v. Neumann.)

ist, um so mehr Luft muss das Projektil in der Zeiteinheit verdrängen, d. h. mit Zunahme der Geschwindigkeit wächst der Widerstand, mit abnehmender Geschwindigkeit wird auch der Widerstand geringer.

Ueber die Abnahme der Geschossgeschwindigkeit bei zunehmender Distanz giebt Kocher für das Vetterli- (jetziges Schweizerisches Ordonnanz-) Gewehr die folgenden Angaben:

Distanz von	0 m	435 m	Geschwindigkeit,
	25 m	410 m	„
	50 m	390 m	„
	100 m	352 m	„
	150 m	327 m	„
	200 m	308 m	„
	400 m	262 m	„
	600 m	232 m	„
	800 m	208 m	„
	1000 m	187 m	„

Bei der verhältnissmässig geringen Querschnittsbelastung und den Reifelungen dieses Geschosses nimmt die Geschwindigkeit wohl wesentlich rascher ab, als bei den jetzt eingeführten glatten Geschossen der meisten grösseren Staaten. Die wirksame Schussweite reicht nach v. Neumann bis 1000 m für das Vetterligewehr, während Werder, Mauser M/71 und Chassepot-Gras bei fast derselben Anfangsgeschwindigkeit eine solche von etwa 1600 m und einen bestrichenen Raum (für 1,80 m Höhe) von 10 bezw. 9 m in letzterer Entfernung haben gegen 23 m, welche das Vetterligewehr in 900 m hat; das im Kriege geführte Chassepot hatte (Weygand) noch auf 1200 m Distanz einen bestrichenen Raum („Rasanz") von 14 m für 1,80 m Höhe. — Es dürften deshalb wohl die oben angegebenen Werthe für die Abnahme der Geschwindigkeit mit Bezug auf Werder- und Chassepotgewehr als etwas zu hoch zu betrachten sein.

Die relativ bedeutende Sprengladung der Granaten verleiht den ausserordentlich verschieden grossen und verschieden gestalteten, eckigen Sprengstücken eine grosse Geschwindigkeit; dieselbe nimmt jedoch rasch ab, da die Stücke zumeist eine recht ungünstige Form zur Ueberwindung des Luftwiderstandes haben. — Die geringe Sprengladung der Schrapnels genügt eben zur Zertrümmerung des Eisenkerns; die Sprengstücke desselben sowie die Kugeln der Ladung behalten vorwiegend die Flugrichtung des eigentlichen Geschosses bei, zerstreuen sich jedoch in einem Kegel. Ihre lebendige Kraft nimmt ebenfalls sehr rasch ab. Aehnlich verhält es sich mit den Bomben.

Das Beharrungsvermögen der Langgeschosse in Verbindung mit der durch die Rotation veränderten Einwirkung des Luftwiderstandes verursacht, dass sich die Geschosse mit ihrer Längenachse mehr oder weniger schräg zur Flugbahntangente stellen, sowie dass dieselben um den Schwerpunkt als Drehpunkt in einem Doppelkegel konisch pendeln. Gleichzeitig tritt bei Rechtsrotation eine Ablenkung des Geschosses nach rechts ein, welche je nach Flugzeit und Krümmung der Bahn eine verschiedene, im Uebrigen aber unter gleichen Verhältnissen eine sehr regelmässige ist — Deviation.

Die Flugbahn der Langgeschosse wird hierdurch zu einer doppelt gekrümmten Linie, der „ballistischen Kurve".

Die Kraft, mit welcher die Geschosse das Ziel treffen, heisst die lebendige Kraft; sie ist nicht gleichbedeutend mit Durchschlagskraft, da diese noch von der Form und der Widerstandsfähigkeit der Geschosse bezw. der Art des Widerstandes neben der lebendigen Kraft der Projektile abhängig ist. Die lebendige Kraft ist das halbe Produkt aus der Masse und dem Quadrate der Endgeschwindigkeit eines Geschosses, d. h. dieselbe wird zunehmen mit der grösseren Anfangsgeschwindigkeit und grösserem Gewicht des Geschosses und um so grösser bleiben, je günstiger die Bedingungen für die Ueberwindung des Luftwiderstandes sind; alle Momente aber, welche störend auf den Flug des Geschosses einwirken, bedingen deshalb auch direkt eine Schwächung der lebendigen Kraft, deren Hauptfaktor die Geschwindigkeit ist.

III. Veränderungen der Gewehrprojektile vor dem Auftreffen auf das Ziel.

Die Langgeschosse der Gewehre erleiden im Laufe und nach dem Verlassen desselben mannigfache Aenderungen, welche ihre äussere Gestalt und Kohäsion betreffen. Naturgemäss machen sich derartige Formveränderungen bei weichen Metallen, wie bei dem üblichen Blei der Handfeuerwaffen, leichter geltend, als bei den härteren aus Eisen (Zündnadel-Wallbüchse) oder Kupfer (Tscherkessenkugeln) oder auch dem Zink (Preussische Kartätschenfüllung). — Man hatte früher bei den runden Kugeln der alten Vorderlader auffallendere Gestaltveränderungen selten gesehen, trotzdem verhältnissmässig so ausserordentlich häufig Kugeln im Körper stecken blieben und der Betrachtung zugänglich wurden. Die Beobachtungen häuften sich entsprechend der Verbesserung der Gewehre in den Kriegen gegen Ende des vorigen Jahrhunderts, gewannen aber erst mit Einführung der gezogenen Rohre und der durch diese bedingten Lang- bezw. Spitzgeschosse grössere Bedeutung und allgemeinere Würdigung. Man erkannte, dass, ganz abgesehen von der durch das Aufschlagen auf feste Ziele bewirkten Deformirung, schon das nothwendige Hindurchpressen der Projektile durch die Züge des Laufes eine Aenderung der ursprünglichen Form bedingt und dass diese um so bedeutender ausfallen muss, je mehr das Geschoss durch Reifelungen oder Hohlräume — mögen letztere durch das Giessen im Innern entstanden sein oder als Expansionshöhlung bestehen — oder gar durch beides zugleich von einem glatten und massiven Bau abweicht und je weniger exakt in Bezug auf Härte und Glätte die Seele des Laufes gearbeitet ist. (Krimkrieg und Italienischer Krieg. Ueber die Deformirungen der Spitzgeschosse bei Vorderladern durch die Stösse des Ladestocks vergl. Zechmeister, S. 21 und Taf. I, Fig. 35—38.)

Auf die Kohäsion der modernen Gewehrprojektile können 1) Pulvergase, 2) Reibung im Laufe und an der Luft einwirken. Man hatte — wenigstens ärztlicherseits — bis zum Deutsch-Französischen Kriege diese Faktoren wenig beachtet, jedenfalls nicht zum Versuche einer Erklärung der Bleigeschoss-Deformirungen mit verwerthet, obschon Pirogoff eine Erwärmung des Geschosses durch die Reibung desselben an der Luft angenommen hatte; auch durch die zahlreichen Untersuchungen, welche nach dem Feldzuge angestellt sind, ist zur Zeit eine annähernde Einigung über den Grad der Wirkung dieser Faktoren, die Erwärmung der Geschosse, noch nicht erzielt.

Für das Langblei kann seiner Spiegelführung wegen nur die Reibung desselben an der Luft in Betracht kommen. Dieselbe ist gewiss von sehr untergeordneter Bedeutung für eine Erhitzung der Projektile, soll aber doch der Annahme nach wenigstens ausreichen, um eine Herabsetzung derjenigen Temperatur fern zu halten, welche die Geschosse mit Metallführung im Gewehr selbst schon durch Pulvergase und Reibung an der Seelenwand erlangt haben. Das erstere Moment, die Erwärmung der Projektile, welche direkt mit dem Pulver in Berührung stehen, durch die bei der Explosion gebildeten Gase, kann bei der sehr kurzdauernden Einwirkung auf den verhältnissmässig kleinen Theil des Geschosses, welcher mit den Gasen in Berührung kommt, ebenso wie die Reibung an der Luft, schwerlich von Belang sein; dass eine gewisse Erwärmung des Geschosses durch dieses Moment gleichwohl stattfindet, ist bei der bedeutenden Temperatur der Gase, welche von Noble und Abel auf 2200° C., von Bunsen und Schischkow gar auf 3340° C. geschätzt wird (Poten, Handwörterbuch), freilich anzunehmen; die Erwärmung des Projektils wird um so bedeutender ausfallen müssen, eine je grössere Fläche den Gasen ausgesetzt ist und je länger die Einwirkung der letzteren dauert.

Eine direkte Berührung des Geschosses mit der Pulverladung fand vollständig unter den während des Krieges 1870/71 benutzten Ordonnanzgewehren übrigens nur bei dem Podewilsgewehr statt, eine theilweise, durch das Loch einer sonst trennenden Kartonscheibe, nur bei der Werder-(Feldl-) Patrone (bei der des Chassepot befand sich ausser einer solchen Scheibe noch die Papierhülse des Pulvers zwischen Pulver und Geschoss). Alle übrigen Geschosse waren vor einer direkten Berührung des Pulvers durch zwischengelegte Kartons oder durch einen dicken Filzpfropfen (Tabatière) geschützt. — Wie gering die Einwirkung der Gase auf das Geschoss ist, dürfte wohl die Betrachtung der Isolirscheiben ergeben, welche bei dem Deutschen Infanteriegewehr M/71 aus einer beiderseits mit dünnen Kartons bedeckten Wachsscheibe bestehen; man kann ohne Mühe auf dem Schiessstande in einiger Entfernung vom Schützen diese Scheiben der grossen Mehrzahl nach ungeschmolzen und überhaupt unverändert auflesen. Fernerhin zeigte der Spiegel des Zündnadelgewehrs ganz gewöhnlich nur eine leichte Bräunung, trotzdem doch in demselben noch die Zündpille angebracht war.

Beträchtlicher muss der Einfluss der Reibung des Geschosses an den Seelenwandungen des gezogenen Laufes sein, zumal wenn der Geschossdurchmesser grösser ist oder wird, als derjenige des Laufes, und ferner, wenn die reibenden Flächen besonders gross sind oder sich durch Rauhigkeiten auszeichnen. Hinzu kommt bei Schnellfeuer oder längere Zeit fortgesetztem Schiessen die bedeutende Erwärmung des Laufes selbst, bedingt vornehmlich durch die Pulvergase, selbstverständlich aber auch durch die Reibung der hindurchgepressten Geschosse.

Die Bedingungen der Erwärmung müssen somit für jedes einzelne Gewehr- und Geschosssystem differiren, ganz

abgesehen von gelegentlichen äusseren Einflüssen auch bei demselben Gewehre. Dieses sowie die gewaltige Schnelligkeit, mit welcher sich das Geschoss uns entzieht, haben bislang ein Messen der Erwärmung unmöglich gemacht; man weiss eben nur, dass in der That eine solche stattfinden muss, aber der Grad derselben lässt sich nur schätzen. Wie sehr diese Schätzungen schwanken, mag aus den Berechnungen Hagenbachs und Bodynskis hervorgehen, welche für das Chassepotprojektil 100° bezw. 300° C. ergaben. Andere Autoren (Kocher, S. 9) halten die angezogenen Momente wieder für so bedeutungslos, dass sie dieselben gänzlich ausser Acht lassen.

Vorzugsweise werden durch die Gase und die Reibung die Manteltheile der Geschosse erwärmt, von denen aus weiterhin der Kern derselben eine erhöhte Temperatur durch direkte Leitung der Mantelwärme erhält. Eine gleichmässige Wärme kann somit ein solches Geschoss erst nach einer gewissen Flugzeit erhalten, trifft es vorher irgend wo auf, so haben seine einzelnen Theile noch eine mehr oder weniger grosse Temperaturdifferenz.

IV. Veränderungen der Gewehrprojektile bei dem Auftreffen auf das Ziel.

Erheblicher als die soeben berührten Momente wirkt für die Erwärmung der Projektile die Hemmung, welche dieselben bei dem Auftreffen auf ein festes Ziel erfahren.

Gegenstand genauerer Untersuchungen ist die Wärmeentwicklung im Augenblicke des Aufschlagens der Geschosse und die Einwirkung dieser Erwärmung auf dieselben ebenfalls erst nach dem Deutsch-Französischen Kriege geworden. Eine Erhitzung der Kugeln beim Aufschlagen war schon im 16. Jahrhundert behauptet — „verbrannte Wunden" — und seit 1834 (Richter, S. 99), mit Sicherheit allerdings nur für Kanonenkugeln, erwiesen; Pirogoff nahm dieselbe 1864 auch für die mit grosser Propulsionskraft geschleuderten Gewehrprojektile als so bedeutend an, dass er die Schusswunden gelegentlich mit den durch glühend heisse Trokarts erzeugten verglich. Die grosse Bedeutung dieser Vorgänge blieb unbeachtet, bis Hagenbach (Socin, S. 11, und Richter, S. 103 ff.) durch Rechnung nachwies, dass die mechanische Wärmetheorie, die Gesetze von der Aequivalenz der Wärme und der mechanischen Kraft auch hierbei in Betracht kämen und einen genügenden Aufschluss geben könnten. Die lebendige Kraft der Geschosse wird in Wärme umgesetzt, soweit sie nicht in Form mechanischer Arbeit aufgebraucht wird — abgesehen von den Fällen, in welchen das Projektil noch lebendige Kraft übrig hat, um das Ziel zu verlassen. Mit Rücksicht auf das Ziel äussert sich die mechanische Arbeit in Mitbewegung im Sinne des Geschossfluges oder in Form verschiedenartigster Gestaltveränderung, vom leichten Eindrücken bis zu gewaltiger Zerstörung; Leistungen, welche vielfach gleichzeitig nebeneinander erzielt werden. Mit Rücksicht auf das Geschoss äussert sich die mechanische Arbeit in Gestaltveränderung. Mit dem Durchbohren des Zieles ist die lebendige Kraft des Geschosses nicht immer erschöpft, dasselbe kann mit einem verbliebenen Ueberschuss weiter fortdringen und noch an anderer Stelle wirken.

Die zahlreich und exakt angestellten Untersuchungen[1]) haben nicht nur ergeben, dass bei dem Aufschlagen der Projektile auf feste Körper eine bedeutende Erhitzung überhaupt stattfindet, sondern auch dass die weichen Bleiprojektile der Handfeuerwaffen dabei bis zur Schmelzung erhitzt werden können. Mit Zunahme der Erhitzung verliert das Blei an Kohäsion, so dass eine stetig geringere Kraft erforderlich ist, seine Gestalt zu verändern; es ist aber eine Erhitzung bis zur Schmelzung — etwa 325° C. — nothwendig, um ein Absprühen von Bleipartikelchen zu erzielen.[2]) Diese Partikel, welche in Folge der Schmelzung auch bei geringstem Widerstande absprühen, sind wesentlich verschieden von den grösseren Stücken, welche durch scharfe Kanten oder überhaupt härtere Gegenstände — z. B. Knochen und Sehnen — abgerissen werden, was um so häufiger und leichter vorkommt, je mehr ein Bleigeschoss erhitzt ist, d. h. an Kohäsion verloren hat.

Uebrigens partizipiren nicht alle Theile des Geschosses an der Erhitzung gleichmässig; durch die Reibung im Laufe — und an der Luft sowie durch die Einwirkung der Pulvergase — werden, wie bereits erwähnt, vorwiegend die äusseren Theile der Projektile erwärmt; im Momente des Aufschlagens wird ausschliesslich der auftreffende Geschosstheil, in der Regel die Spitze, erhitzt.

[1]) Busch in Lgb. Archiv bis XVI, XVII, XVIII; Wahl, dasselbe, XVI und XVII; Kocher, l. c.; Küster, Berl. klin. W. 1874, No. 15 (Wahl und Küster nehmen nur eine Erwärmung an, keine Schmelzung); Richter, Chirurgie der Schussw.; Heppner und Garfuckel, Centralblatt f. Chirurgie 1874, No. 14/15; Hagenbach, Poggendorf-Annalen, Bd. 140 u. 143; Socin, Kriegschirurg. Erfahr.

[2]) Busch und Kocher benutzten bei ihren Versuchen verhältnissmässig geringe Gewalten, um diese Verhältnisse zu prüfen, und kamen zu den obigen Resultaten; Reger (vergl. Anmerkung auf S. 15) legte Bleigeschosse unter einen mächtigen Dampfhammer und beobachtete regelmässig ein Auseinanderfahren des Bleies, ohne dass er eine bedeutendere Erhitzung dabei hätte konstatiren können.

Das Geschoss und seine abgetrennten Theile können die denkbar verschiedensten Formen annehmen; Beschaffenheit des verwandten Bleies oder eines anderen Metalls, die Art der Darstellung durch Giessen oder Prägung, die Beschaffenheit des Zieles — alle Faktoren, welche auf das Projektil einwirken, bis es zur Ruhe gelangt, werden bei der Entstehung und dem Aussehen der Deformirungen betheiligt sein. Verhältnissmässig häufig wird bei den Bleiprojektilen eine Pilzform beobachtet durch Abplattung und Ueberstülpung der Spitze über den Basaltheil des Geschosses. Reger betont dabei eine wellige Schiebung des Bleies in sich dachziegelartig deckende Lamellen, welche stets senkrecht zur Richtung der deformirenden Gewalt erfolgen und durchaus dem Blei eigenthümlich sein soll; auch die abgesprühten Bleitheilchen zeigen nach ihm eine solche Lamellenbildung, während er als charakteristisch für die Schmelzprodukte des Bleies abgerundete Formen mit kleinen Spitzchen beschreibt.[1]) Nach Busch, dem auch Kocher folgt, ist das Aussehen der abgelösten Bleitheilchen ein sehr verschiedenartiges und lediglich von äusseren Bedingungen abhängig. Die Schmelzprodukte sind ausserordentlich klein, häufig sogar nur bei Vergrösserung als Bleistäubchen zu erkennen; verhältnissmässig selten werden infolge der Erhitzung bis zur Schmelzung Bleikügelchen beobachtet, zumeist zeigen die abgesprühten Theile ein körniges, „spratziges" Aussehen, ebenso die aufgetroffene Geschossfläche. An dieser sowohl wie an den abgetrennten Theilen ist öfters ein irisirendes Farbenspiel beobachtet, welches in Folge hoher, über den Schmelzpunkt hinaus gesteigerter Temperatur (Wahl) oder gewaltsamer molekularer Verschiebung nach Hämmern und Schlagen (Busch) oder endlich (nach Longmore) durch dünne Schwefelbleiübergänge vor dem Abfeuern zu Stande kommen soll. Sicherlich aber entstehen die irisirenden Farben an den Bleiprojektilen auch noch auf andere Weise. Auf Durchschnitten von Chassepotgeschossen, welche zur Demonstration des Hohlraumes im Innern gemacht waren, traten nach einigen Stunden prächtig irisirende Farben hervor. Die Schnitte konnten mit einem Taschenmesser von geringer Schärfe und schlecht geglätteter Schneide durch mässigen Druck der Hand leicht hergestellt werden; sie zeigten an nicht gebrauchten Geschossen stets einen auf dem Durchschnitte rundlichen Hohlraum von etwa ½ cm Länge, welcher sich keineswegs regelmässig in der Mitte des Projektils befand. Um die Möglichkeit eines eventuellen Zustandekommens der Farben durch das Metall des Messers auszuschliessen, wurden jetzt Durchschnitte (Mausergeschoss M/71 und Revolvergeschoss der Kavallerie) mit einem gewöhnlichen, aus Horn oder Knochen gefertigten Falzbein gemacht. Es zeigten diese Durchschnitte, welche allerdings bei dem sehr stumpfen Instrumente viel Kraft erforderten, sämmtlich nach etwa 24 Stunden irisirende Farben, und zwar auch dann, wenn die Bleistücke sofort eingehüllt waren, um sie dem Lichte zu entziehen. Eine mässige, jedenfalls nicht bis zum Abschmelzen gesteigerte Erwärmung frischer Bleischnitte in einer Gasflamme hatte fast sofortiges Irisiren (vorwiegend Stahlblau mit einzelnen goldgelben Flecken und Streifen) zur Folge; in einer Spiritusflamme erschienen die irisirenden Farben sehr viel langsamer und auch nicht so intensiv (vorwiegend bläulich, später bräunlich), in kaltem Wasserleitungswasser nach etwa 5 Minuten (blauröthlich mit leicht gelblichen Fleckchen), in kochendem Wasser fast sofort bläuliches, später leicht gelblich irisirendes Anlaufen; in Schwefelwasserstofflösung und den Dämpfen von Ammoniumhydrosulfid trat das Irisiren sehr langsam ein (etwa ¼ Stunde), war vorwiegend gelblich mit einigen stahlblauen Flecken; in Wasserstoff-Superoxydlösung bildete sich unter reichlicher Gasentwicklung sehr langsam (etwa ½ Stunde) eine leicht bläulich irisirende Schicht. Die irisirenden Farben waren niemals sofort auf frischen Durchschnitten zu beobachten, sie sind daher wohl selten als Beugungserscheinungen wegen gitterartiger Gestaltung der Oberfläche des Bleies aufzufassen, sondern entstehen zumeist durch dünne Ueberzüge heterogener Substanz auf der frischen Metallfläche. Diese heterogene Schicht wird gebildet durch Bleioxyd, Bleikarbonat oder Schwefelblei, je nach der Einwirkung der atmosphärischen Luft (ziemlich rasch bei feuchter, langsamer bei trockener), der Hitze des Wassers, oder endlich der Schwefelverbindungen. Sobald die heterogene Schicht dicker wurde, konnte ein Irisiren nicht mehr beobachtet werden. Bei abgefeuerten Gewehrprojektilen mit frischer Metallfläche haben wir demnach übergenug Erklärung für das Irisiren — Schwefelverbindungen vom Pulver bei der Explosion und vor Allem im Laufe, atmosphärische Luft mit ihrem Wassergehalt, erhöhte Temperatur.

Im einfachen Verhältniss zur Masse nimmt die lebendige Kraft der Geschosse zu. Es wurde schon früher bemerkt, dass das Gewicht der Projektile in Verbindung mit ihrer Gestalt von wesentlichstem Einfluss auf die Ueberwindung des Luftwiderstandes und die Erhaltung der lebendigen Kraft sei; ohne Benachtheiligung der letzteren kann von dem Prinzip der möglichst grossen Belastung eines kleinen Querschnittes nicht abgegangen werden. Unter sonst gleichen Verhältnissen ist es aber einleuchtend, dass mit der Grösse und dem Gewicht der Projektile ihre Einwirkung auf das Ziel wachsen muss — die lebendige Kraft ist grösser, sodann treffen grössere Geschosse breiter auf und theilen den gewaltigen Stoss des ersten Anpralls gleichzeitig weiterhin mit, mehr als es ein kleineres Projektil zu thun vermag; das letztere wird aber im Allgemeinen leichter eindringen können, zumal wenn seine Spitze günstig geformt ist. Alle Momente, welche in Bezug auf Gestalt und Gewicht der Geschosse die Ueberwindung des Luftwiderstandes erleichtern, bewirken bis zu einem gewissen

[1]) Ob diese Form auch noch für solche Schmelzprodukte, welche die Gewebe durchdringen, charakteristisch bleibt, erscheint fraglich.

Grade dasselbe mit Bezug auf das Ziel. Der wesentlichste Faktor der lebendigen Kraft der Geschosse bleibt aber stets die Geschwindigkeit.

Während des Deutsch-Französischen Krieges machte sich dieser Unterschied der Einwirkung grosser und kleiner Geschosse ganz besonders bemerklich. Das Tabatièregeschoss war fast 7 mm im Kaliber grösser und 11 g schwerer als dasjenige des Chassepotgewehrs; die ausgedehntere Erschütterung durch das erstere Geschoss machte die Verwundeten nicht selten glauben, dass ihre Wunden vergiftet seien.

Wesentlich anders gestaltet sich das Verhältniss, wenn dasselbe Geschoss nicht mit seiner Spitze aufschlägt und hierdurch seine auftreffende Fläche vergrössert wird. Es geschieht dies bei tangential auftreffenden Geschossen und vor Allem bei dem Queraufschlagen solcher Projektile, welche auf irgend eine Weise zu einer fehlerhaften Flugbahn gekommen sind. Der Querschnitt der auftreffenden Fläche ist in einem solchen Falle mit weniger Gewicht und Geschwindigkeit (v. Neumann) belastet, die Spitze weniger günstig geformt; die Eindringungstiefe nimmt deshalb mit der Abnahme des Auftreffwinkels ab; gleichzeitig kommt der Widerstand des getroffenen Theiles mehr zur Geltung, indem ein grösserer Abschnitt desselben Widerstand leisten kann. Ganz gewöhnlich ist die lebendige Kraft quer aufschlagender Geschosse überdies verringert gegenüber einem normal treffenden, weil der Luftwiderstand enorm bei unregelmässigem Geschossfluge wächst und die Geschwindigkeit rasch schwächt; ferner, weil bei einem eventuellen Aufschlagen der Kugel vor dem beobachteten Ziele ein sehr grosser Theil der lebendigen Kraft verloren geht.

Aehnlich verhält es sich mit der Erhitzung der Projektile und der Hand in Hand mit derselben gehenden grösseren Disposition zur Deformirung, der dadurch bedingten Querschnittsvergrösserung bezw. Kontinuitätstrennung. Durch Wärmebildung und Deformirung im Momente des Aufschlagens wird ein grosser Theil der lebendigen Kraft absorbirt, welcher natürlich nicht mehr anderweitig verwerthet werden kann. Bei ruhendem Ziele giebt es nur eine Quelle, aus welcher die Wirkungen auf Ziel und Geschoss hervorgehen können, und dies ist die lebendige Kraft des Projektils. — In welcher Art jedoch die Vergrösserung des Querschnittes unter Umständen noch von Bedeutung für den Schusseffekt ist, wird sich später ergeben.

Je weniger Rückwirkung das Ziel auf das treffende Geschoss ausübt, um so intensiver wird im Allgemeinen die Wirkung der Kugel sein, soweit ihre Durchschlagskraft — Dasjenige also, was durch die Kriegsgeschosse erstrebt wird — in Frage kommt. Deshalb ist es von grosser Bedeutung, die Härte und den Schmelzpunkt des Geschossmaterials möglichst hoch zu wählen, da jede Deformirung des Geschosses eine Verminderung der lebendigen Kraft in ihrer Aeusserung auf das getroffene Objekt bedingt. — Vielfache Beobachtungen und Versuche haben die Richtigkeit dieser Annahme bestätigt. (Vergl. Pirogoff, Lesghierkugeln aus Kupfer; Stromeyer, Maximen; Das Eisengeschoss der Preussischen Wallbüchse.) Wichtig sind besonders die Versuche Küsters (Berl. klin. Wochenschr. 1874, No. 15, S. 178 f.) mit Weich- und Hartbleikugeln. Das deformirte Weichblei (Mauser M/71) blieb häufig in dem Körper des Schussobjektes (Pferd in seinen grössten Durchmessern) auf 100 Schritt Entfernung stecken, während ein Hartbleiprojektil (das Henry Martini-Geschoss, 12 Theile Blei und 1 Theil Zinn, Weygand S. 41) nur ein einziges Mal stärker deformirt im Knochen verharrte.

Das Weichblei hat ein grösseres spezifisches Gewicht, also grössere Querschnittsbelastung, welche bei der Anfertigung der Geschosse durch Prägung noch erhöht wird; es überwindet demgemäss leichter den Widerstand der Luft. Hinzu kommt die verhältnissmässig leichte Herstellung, sowie dass Weichblei leicht durch die Pulvergase gestaucht wird und deshalb die Züge gut ausfüllt. Das Hartblei hingegen, durch Zinn oder Antimonzusatz gewonnen, hat ein etwas geringeres Eigengewicht und kann schwerer gestaucht werden; es ist theurer und schwerer zu bearbeiten, besitzt aber eine grössere Durchschlagskraft.

Kocher macht über gleich grosse Geschosse aus verschiedenem Metall die folgenden Angaben:

	Spez. Gewicht	Härte	Schmelzpunkt	Geschossgewicht
Zinn	7,2	2,5	228°	—
Blei	11,3	1,6	325° *)	20,2
Kupfer	8,9	16,3	1090°	15,9
Eisen	7,7	—	1600°	—

Vom Standpunkte des Kriegschirurgen kann die Einführung des Hartbleies nur mit Freude begrüsst werden; Geschossdeformirungen und Abreissungen grösserer Fragmente sind seltener bei Projektilen aus Hartblei, als bei denen aus Weichblei.

*) Nach Roscoë, Chemie, 334° für chemisch reines Blei.

Zweiter Abschnitt.

Einwirkung der Geschosse auf den menschlichen Körper.

I. Widerstand der Gewebe.

Der lebendigen Kraft der Projektile entgegen wirkt der Widerstand des getroffenen Objekts, als welches für chirurgische Erörterungen nur der menschliche Körper in Betracht kommt. Zusammengesetzt aus den allerverschiedensten Geweben von theils sehr grosser, theils äusserst geringer molekulärer Kohärenz und Festigkeit, Geweben, welche überdies an den einzelnen Körpergegenden überaus wechselnd angeordnet liegen, besitzt der menschliche Körper in seinen einzelnen Theilen eine höchst verschiedene Widerstandskraft. Dieselbe wächst, abgesehen von den ganz unberechenbaren pathologischen Zuständen, mit Zunahme der Kohärenz, Elastizität und Festigkeit der Gewebe, sowie mit ihrer Masse — komplizirte Verhältnisse, welche gelegentlich noch durch rein physiologische Zustände, Kontraktion der Muskeln, Anspannung der Sehnen etc., nicht unwesentliche Veränderungen erleiden. Hierzu kommt für den Soldaten die Beeinflussung der Widerstandskraft durch die kriegerische Bekleidung und Ausrüstung: je fester oder elastischer diese Gegenstände sind, um so mehr sind sie zum Widerstand gegen das andringende Geschoss geeignet; wird ihr Widerstand aber überwunden, betheiligen sie sich an der Geschossbewegung, so werden sie zu indirekten Geschossen und bringen mehr Gefahren als Nutzen für ihren Träger. Durch alle diese Verhältnisse wird es schwierig und meist geradezu unmöglich, im Einzelfalle zu beweisen, dass die Gesetze von der Erhaltung der Kraft ihre volle Gültigkeit bei der Einwirkung der Geschosse auf den menschlichen Körper behalten; man kennt vielleicht gelegentlich die einwirkende Kraft, wie viel derselben aber für Wärmeumsatz, wie viel für mechanische Leistung verbraucht wird, ist nicht zu entscheiden. Zur Erklärung des Beobachteten bleibt man lediglich auf das Experiment und die Schätzung angewiesen.

Kohärenz und Festigkeit der Gewebe sind, abgesehen von ihrer substantiellen Natur, von ihrer histologischen Anordnung abhängig. Während das Gehirn, die Leber und Milz vermöge ihrer Struktur nur einen sehr geringen Widerstand leisten können, verlangen fester gefügte Gebilde, wie Muskeln, Haut und Faszien, vor allen aber die Sehnen und Knochen einen bedeutendern Kraftaufwand der Projektile zu ihrer Durchsetzung. Kein Theil des menschlichen Körpers vermag indessen den gebräuchlichen Kriegsgeschossen bei auch nur mässiger lebendiger Kraft einen vollkommenen Widerstand entgegenzusetzen, der Widerstand wird vielmehr verhältnissmässig leicht überwunden. Erst mit dem Nachlassen der lebendigen Kraft kann der Widerstand der Körpergewebe ausreichen, um ein Aufhalten im Körper zu Stande zu bringen.

Ein solches Aufhalten der Projektile im Körper kann bei grösserer lebendiger Kraft des Geschosses nur dann vorkommen, wenn viel mechanische Arbeit geleistet wird. Diese bedeutende mechanische Arbeitsleistung findet z. B. statt bei sehr langen Schusskanälen, welche den Körper in seinen grössten Durchmessern durchsetzen oder aber bei grossartigen Zertrümmerungen fester Gebilde, vor allem der Knochen, die eine starke Rückwirkung auf das Projektil auszuüben vermögen, die es deformiren und theilen. Die einzelnen Theile des Geschosses können in solchem Falle eine so geringe lebendige Kraft besitzen, dass der Widerstand der Körpergewebe zum Aufhalten genügt.

Der Widerstand desselben Gewebes ist übrigens bei Veränderung der lebendigen Kraft der Projektile ein wesentlich verschiedener; wie ein Stab der leitenden Hand bei einem mit grosser Kraft und Schnelligkeit geführten Schlage auf Wasser den Widerstand des letzteren sehr viel stärker fühlbar macht, als bei einer langsamen Bewegung desselben Stabes durch die Flüssigkeit, so äussert sich auch der Widerstand des Körpers dem auftreffenden Geschosse gegenüber sehr verschiedenartig. Der Widerstand wächst mit Zunahme der lebendigen Kraft; er ist deshalb am grössten im Momente des Auftreffens, um sodann gemäss der Abnahme der lebendigen Kraft und der Widerstandsfähigkeit des getroffenen Gewebes allmälig abzunehmen. Ein plötzliches Aufhalten der Bewegung eines mit grosser lebendiger Kraft begabten Geschosses findet im menschlichen Körper nicht statt, deshalb sind auch die Bedingungen für eine Erhitzung der Geschosse, insbesondere bis zur Schmelzung des Bleies, hier nicht die günstigsten; sie werden naturgemäss bei den Knochen, dem widerstandsfähigsten Gewebe, am ersten gegeben sein.

II. Bedeutung der Erhitzung der Bleiprojektile.

Konfiguration der Schussöffnungen.

Durch zahlreiche Untersuchungen, welche besonders exakt von Busch und Kocher nach dem Deutsch-Französischen Kriege angestellt sind, ist es in der That erwiesen, dass unter gewissen Verhältnissen die Knochen des menschlichen Körpers einen genügenden Widerstand bieten, um eine theilweise Erhitzung der Bleigeschosse bis zur Schmelzung zu bewirken.

Eine Abschmelzung der Bleiprojektile findet bei den gegenwärtig üblichen Gewehrsystemen aber nur dann statt, wenn die Geschosse mit voller lebendiger Kraft, wie sie die enormen Geschwindigkeiten von etwa 400 m verleihen, auf Knochen auftreffen. Bei den während des Deutsch-Französischen Krieges zur Verwendung gekommenen Handfeuerwaffen war somit eine Abschmelzung überhaupt nur möglich bei den Geschossen des Chassepot-[1]) und des wenig benutzten Werdergewehrs, sowie endlich der Mitrailleuse. Aber auch bei dieser bedeutenden Geschwindigkeit sind die Erscheinungen stattgehabter Abschmelzung sehr geringfügig, dieselben sind lediglich auf die auftreffende Spitze der Bleiprojektile beschränkt und bei Schüssen auf die Epiphysen der langen Röhrenknochen nur in geringster Menge und zweifelhaft, sicher erst nach dem Auftreffen auf die harten Rinden der Diaphysen nachzuweisen. Die abgesprühte, oder besser abgestreifte — da bei dem Durchsetzen der Gewebe von einem Absprühen, wie in freier Luft, wohl nicht gesprochen werden kann — Masse der Abschmelzungen beträgt in der Regel viel weniger als den 50sten Theil des Geschosses. Gelegentlich sind an Bleigeschossen und abgerissenen Stücken derselben, welche aus dem menschlichen Körper extrahirt waren, irisirende Farben beobachtet. Als Beweismittel stattgehabter Schmelzung können dieselben kaum angezogen werden; die Bildung einer heterogenen Schicht auf frischer Metallfläche trifft auf so viele begünstigende Momente, Feuchtigkeit, erhöhte Temperatur bei unzersetztem Sekret, dasselbe und Schwefelverbindungen etc. bei zersetztem Sekret, im Körper, dass es auffallend erscheint, wie nicht die meisten extrahirten Bleigeschosse die irisirenden Farben zeigen. Vermuthlich werden die heterogenen Schichten sehr bald zu dick.

Abdrücke und Streifungen der aufgetroffenen Geschossfläche sind lediglich durch die Weichheit des Bleis bedingt. Derartige Erscheinungen werden natürlich leichter auftreten, wenn das Blei durch Erwärmung an Kohäsion verloren hat, sie entstehen aber auch ohne vorherige Erwärmung bei Weichbleigeschossen, z. B. bei Mauser M/71 stets, sobald man mit dem intakten Projektil rasch über eine rauhere Fläche, z. B. Tuch, eine Tischdecke oder Teppich hinstreicht. Die Durchschnitte der Bleiprojektile, welche mit einem Messer oder knöchernen geglätteten Falzbein gemacht waren, zeigten stetig eine parallele Streifung, bedingt durch kleine Unebenheiten der schneidenden Fläche.

Bei fast allen Bleigeschossen, welche auf Knochen getroffen und denselben zerstört haben, sehen wir Knochenpartikelchen in die Auftrefffläche eingepresst, nicht etwa eingeschmolzen, da sicherlich alles, was am Geschoss geschmolzen ist, bei dem Durchsetzen der Gewebe einfach abgestreift wird. Uebrigens lassen sich ausserordentlich leicht Knochentheilchen in Weichblei (Mauser M/71) eindrücken.[1])

Indessen hat diese Erhitzung, welche auch bei Weichtheilschüssen unter sonst günstigen Bedingungen erfolgt, ihre eigene grosse Bedeutung: sie bewirkt bei Geschossen aus weichem Metall mit wachsender lebendiger Kraft eine zunehmende Disposition zur Deformirung, ermöglicht das Losreissen von Partikeln und die Theilung der Bleiprojektile durch verhältnissmässig geringe Widerstände, wie sie die meisten Körpergewebe gemäss ihrer Kohärenz darbieten. Dass aber auch Hartbleigeschosse im menschlichen Körper stärkere Deformirungen erleiden können, ergeben die Versuche von Küster, Kocher, Heppner, Garfinkel.

Trotz dieser gelegentlich bis zur Schmelzung gesteigerten Erhitzung der Bleiprojektile bei ihrem Auftreffen auf den menschlichen Körper werden keine Verbrennungserscheinungen an den Wunden beobachtet, weil die ausserordentliche Geschwindigkeit der Projektile bei dem Durchsetzen des Körpers eine bedeutendere Mittheilung von Wärme an die Umgebung des Schusskanals verhindert, und die geringe Menge der feinen Schmelzprodukte sich auf eine sehr grosse Fläche hin vertheilt. Kann doch geschmolzenes Blei, ohne besondere Verbrennungserscheinungen zu bewirken, über dünnes trockenes Papier ausgegossen und ein Finger ohne Nachtheil verhältnissmässig langsam durch eine Flamme hindurchgeführt werden. Eine Verbrennung des Körpergewebes dürften wir wohl nur dann erwarten, wenn die erhitzten Geschosse plötzlich gehemmt würden und am Platze der Hemmung im Körper liegen blieben. Ein derartiges plötzliches Aufhalten der Geschoss-

[1]) Nach Weygand, S. 68, hatte das Chassepotgewehr etwas weniger als 400 m Anfangsgeschwindigkeit, festgestellt durch Preussische Untersuchungen.

[1]) Man kann sich leicht hiervon überzeugen, indem man ein Weichbleigeschoss mit einer Kornzange fasst und damit auf die Sägefläche eines spongiösen Knochens (Epiphyse) schlägt; entsprechend der Gewalt des Schlages werden Knochentheilchen so fest in das Blei eingepresst, dass man sie nicht abputzen kann.

bewegung kann aber nur bei sehr matten Kugeln durch Gewebe des menschlichen Körpers erfolgen, wo von einer grösseren Erwärmung des Geschosses nicht mehr die Rede sein kann. Wo eine Erwärmung, welche Verbrennung bewirken könnte, stattfindet, da ist die Geschossgeschwindigkeit viel zu gross, die Arbeitsleistung am Ziele wie am Geschosse stets eine zu bedeutende, als dass noch ein grösserer Umsatz der lebendigen Kraft in Wärme sich vollziehen könnte. Es erscheint deshalb auch ungereimt, eine Wasserdampfentwickelung im Körper durch das erhitzte Geschoss anzunehmen.

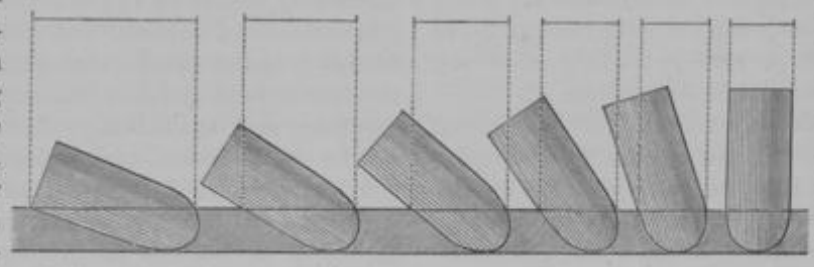

Zeichnung 2. Verhältniss der Grösse der Einschussöffnung zum Auftreffwinkel. (Nach v. Wahl.)

Eine Erwärmung sehr mässigen Grades der Körpergewebe findet wohl statt. Abgesehen von der theoretischen Wahrscheinlichkeit spricht vielleicht dafür die Beobachtung von Busch (Langenbecks Archiv XVI, 33), welcher aus den Schusskanälen fettreicher Leichen einige Male flüssig gewordenes Fett abtropfen sah; für lebendes Gewebe liegt eine derartige Beobachtung nicht vor, wohl ein Beweis dafür, dass die Erwärmung des lebenden, von strömender Flüssigkeit durchsetzten Körpergewebes keine beträchtliche sein kann. Der öfter beobachtete, verbrannt aussehende Saum an der Hautöffnung des Einschusses ist nicht als Verbrennungserscheinung aufzufassen; derselbe findet vielmehr seine Erklärung in der Elastizität der Haut, welche in dem Umkreis der verfärbten Stelle von dem Projektile getroffen ist, aber vermöge ihrer Elastizität theilweise ausweichen konnte, daher nicht mit dem Geschoss fortgerissen wurde, — analog dem von Busch unter gleichen Verhältnissen beobachteten Saume in durchschossenen Gummischeiben. (Langenbecks Archiv, XVIII, S. 224 ff.)

Die Konfiguration der Schussöffnung in der Haut ist von Faktoren abhängig, welche wir wohl in jedem einzelnen exakten Experiment bestimmen können, deren Kenntniss uns aber im Ernstfalle gemeiniglich abgeht. Eine genauere Präzisirung ist deshalb selten und nur im gegebenen Falle möglich; hier kann es sich nur darum handeln, die Gesichtspunkte allgemein anzudeuten, welche wir bei unserer Diagnose zu beachten haben. Vorzugsweise kommen in Frage seitens der Haut: ihre Elastizität, verschieden nach Alter, Ernährungszustand und augenblicklichem Verhalten, welches letztere durch Unterlage und Bedeckung, Spannung und Ort etc., Feuchtigkeit und Fettigkeit mannigfach modifizirt wird; seitens der Geschosse: die Art des Projektils (Form, Konsistenz), der Auftreffwinkel, endlich vor allem die lebendige Kraft, ganz verschieden in ihrer Aeusserung nach ihren Komponenten, der Masse oder der Endgeschwindigkeit. Alle diese Faktoren beeinflussen das Aussehen der Schussöffnungen; die Modifikation des einen oder anderen derselben verändert sofort das Bild. Es erscheint deshalb müssig, trotz der gewissen grossen Aehnlichkeit der modernen Geschosse (cylindro-ogivale Spitze, Langgeschosse etc.) Zahlenwerthe zu bringen, die individuellen Verschiedenheiten sind zu gross.

Der auftreffende Querschnitt eines Geschosses wird um so mehr die Konfiguration des Einschusses bestimmen, je grösser die durch die Endgeschwindigkeit gegebene lebendige Kraft der Projektile ist. (Vgl. Zeichnung 2.) Die Einschussöffnung wird bei senkrecht auftreffender Spitze rund und von der Grösse des Geschossdurchmessers sein in allen den Fällen, wo die Elastizität der Haut gar nicht bei der enormen Geschwindigkeit zur Geltung kommen kann. Grösser als der Geschossdurchmesser kann der Einschuss nur dann — abgesehen natürlich von den Fällen, wo Hautfalten getroffen sind und sich Kombinationen des senkrechten und tangentialen Auftreffens finden — werden, wenn er durch zurückfliegende Gewebstheile, z. B. Knochensplitter der Tibia, in Folge hydraulischer, von innen nach aussen wirkender Pressung vergrössert wird. Selbstverständlich dürfen niemals die Verhältnisse, welche die Elastizität der Haut erhöhen oder schmälern, Spannung im Momente des Auftreffens, pralles Fettpolster und Muskulatur oder knöcherne Unterlage, eng anschliessende Kleidungsstücke etc., vernachlässigt werden. Mit dem Sinken der Endgeschwindigkeit wird der Einschuss rundlich, aber unregelmässiger und stetig kleiner, da immer mehr die eigenartige Struktur der Haut hervortreten kann, welche vermöge ihrer Elastizität sich zu dehnen und auszuweichen vermag; schliesslich wird ein Moment kommen, wo der Einschuss kaum noch einen Hautdefekt zeigt und sich mehr einer schlitzförmigen Oeffnung mit mehr oder weniger nach innen gekehrtem zerrissenen Rande nähert. Die Umrandung des Einschusses zeigt gelegentlich eine Verfärbung, welche um so breiter wird, je weniger gross im Verhältniss zum Querschnitt des Geschosses der herausgerissene Hautdefekt ist. Dieselbe ist gleichsam ein Abdruck des Geschossquerschnitts und kommt zu Stande durch die Quetschung der Haut, bei unbekleideter bezw. nicht hinreichend bekleideter Haut auch durch Abstreifung von Pulverschleim, welch letzterer aus dem nach vorherigem Schiessen nicht gereinigten Gewehrlaufe stammt. Der Einschuss kann natürlich nur dann rundlich sein, wenn der Querschnitt des Projektils selbst rund ist. Deshalb werden alle tangential auftreffenden Geschosse auch niemals runde Einschussöffnungen zeigen; dieselben werden vielmehr auch da elliptisch sein müssen, wo die eigen-

artige Beschaffenheit der Haut nicht in Frage kommen kann. Bei den früheren Spitzkugeln ist das Verhältniss im Grossen und Ganzen dasselbe, es wird nur eher zu einer Schlitzform des Einschusses mit geringem Defekt kommen, da ja der nachdrängende Führungstheil der Kugel schon ein Loch in der Haut vorfindet, welches durch ihn ohne weiteren Substanzverlust erweitert wird, sobald die Endgeschwindigkeit nicht eine sehr bedeutende ist.

Wenn die Zunahme der lebendigen Kraft vorwiegend durch die Vergrösserung der Masse erfolgt, gestalten sich die Verhältnisse anders. Es kann in diesen Fällen die Struktur der Haut sehr viel mehr zur Geltung kommen. Das Geschoss setzt nur verhältnissmässig geringe Substanzverluste, die Haut zerreisst und zeigt wiederum den Querschnitt des Geschosses gleichsam auf sich abgebildet. Vermehrung oder Verminderung der Elastizität der Haut ändert das Aussehen in derselben Weise wie oben.

Noch komplizirter gestalten sich die Verhältnisse bei der Ausschussöffnung. Die Kraft der Projektile kann nie mehr so gross sein, wie bei dem Einschuss; hinzu kommt die Art der Deformirung, welche sehr gering und wiederum sehr bedeutend sein kann, ein event. Ueberschlagen etc. Es ist möglich, dass auch der Ausschuss ein getreues Bild des Geschossquerschnitts zeigt (vergl. Simon, Schussw., S. 36), doch dürfte dies wohl zu den grossen Seltenheiten gehören und kann nur stattfinden bei noch sehr grosser lebendiger Kraft und beschränkter Hautelastizität (durch Bedeckung oder Unterlage). Gewöhnlich zeigt uns der Ausschuss mehr oder weniger gerissene Ränder mit geringem Hautdefekt, indem das Projektil trichterförmig die elastische Haut erhebt und zerreisst. Natürlich sehen wir am Ausschuss frischer Wunden niemals eine durch Pulverschleim bedingte Randverfärbung, sondern höchstens die Zeichen starker Dehnung und Quetschung. Ein event. Ausbiegen der Ränder nach aussen wird lediglich durch den primären und verbleibenden Elastizitätsgrad der Haut bestimmt.

Wenn das Geschoss hydraulische Pressung verursacht hatte, so richtet sich die Konfiguration des Ausschusses nach dem Grade und dem Orte (ob nahe oder entfernt) dieser Wirkung, sowie wiederum nach der Elastizität der Haut. Bei sehr energischem Drucke kann es in seltenen Fällen zu grossartigen Hautdefekten kommen; in der Regel werden mehr oder weniger ausgedehnte Zerreissungen bewirkt, welche die Ausschussgegend ungefähr wieder bedecken können, wenn ein leichter Zug die durch die Elastizität zurückgezogenen Hautstücke zusammenführt. Ein Heraushängen von Gewebstheilen wird hier, der Schussrichtung entsprechend, sehr viel häufiger als an der kleinen Einschussöffnung stattfinden.

III. Sprengwirkung.

(Hydraulische Pressung.)

Oben ist hervorgehoben, dass die lebendige Kraft der Geschosse zunimmt mit dem Quadrate der ihnen ertheilten Geschwindigkeit.

Vor dem Kriege 1870/71 war die grosse Bedeutung der letzteren für die Beurtheilung der Wirkung auf das Ziel, den menschlichen Körper, kaum beachtet. Man war deshalb überrascht durch Wunden mit kleiner Einschussöffnung und gewaltigster Zerstörung nach der Ausschussöffnung hin, Wunden, welche man sich nur durch die Anwendung explosibler Geschosse entstanden dachte, obgleich schon vor dem Kriege klinische Beobachtungen (Rémond und Lorber bei Richter, S. 175) und Versuche (Sarazin, Gazette méd. de Strassbourg 1867, No. 18) gerade für das Chassepotgewehr, durch welches diese überraschenden Wirkungen besonders erzielt wurden, derartige Verletzungen kennen gelehrt hatten. Die Beobachtungen waren in ihrer Bedeutung nicht gewürdigt, wohl hauptsächlich deshalb, weil sie ohne Erklärung geblieben waren. Erst nach dem Deutsch-Französischen Kriege ergaben zahlreiche sorgfältige Untersuchungen, dass solide Bleiprojektile im menschlichen Körper ganz gewöhnlich Sprengwirkungen hervorbringen, sobald sie nur mit hinreichend grosser Geschwindigkeit auftreffen. Bei geringster lebendiger Kraft bewegt das Geschoss die getroffenen Theile in seiner Flugrichtung durch Mittheilung seiner eigenen Bewegung, hat aber nicht die Kraft, sie herauszureissen: mit zunehmender Geschwindigkeit bekommt es letztere Kraft und zwar auf einer gewissen Höhe so sehr, dass im Moment des Treffens die Theilchen herausgerissen werden und die Geschwindigkeit des Geschosses sofort selbst annehmen können. Bei noch höherer Steigerung der Geschwindigkeit kann dieses indessen nicht rasch genug geschehen, es überträgt sich ein grösserer Theil der lebendigen Geschosskraft auch auf die Umgebung des unmittelbar getroffenen Gewebes und von dieser Grenze an beginnt die Sprengwirkung (Kocher), deren beide Komponenten die Erschütterung fester Gewebstheile und die hydraulische Pressung des Feuchtigkeitsgehalts der Gewebe sind.

Die unterste Grenze ist bei einer Geschoss-Endgeschwindigkeit von 250 m gegeben (Kocher). Die Entfernung, in welcher diese zur Erzielung der Sprengwirkung wenigstens nothwendige Endgeschwindigkeit noch besteht,

ist selbstverständlich für jedes Gewehr- und Geschosssystem verschieden; für die zur Zeit eingeführten Gewehre dürfte dieselbe etwa 400 m betragen, etwas weniger für das während des Krieges benutzte Chassepot.

Bei festen Widerständen, Glas, Metallscheiben, äussert sich die Seitenwirkung der mit genügender Endgeschwindigkeit auftreffenden Projektile verhältnissmässig wenig — Kocher bezeichnet diese rechtwinklig zur Schussrichtung auftretende Seitenwirkung zum Unterschiede von der Erschütterung in der Richtung der Flugbahn durch sehr schwache Projektile als Sprengung —, stark hingegen bei Flüssigkeiten.

Flüssigkeiten pflanzen in Folge der leichten Verschiebbarkeit der Theilchen jeden Druck, welcher auf einen Theil ihrer Oberfläche ausgeübt wird, gleichmässig nach allen Seiten hin fort, so dass ein mit Flüssigkeit vollkommen angefülltes Gefäss von n Flächeneinheiten einen n mal so grossen Druck auszuhalten hat, als er auf den Inhalt durch einen Kolben von dem Querschnitte einer Flächeneinheit ausgeübt wird. Der Druck kann gesteigert werden, bis die inkompressible Flüssigkeit das Gefäss sprengt und sich so nach aussen einen Weg bahnt. Konnte die Flüssigkeit während der Ausübung des Druckes ausfliessen, so wird eine derartige Zerstörung des Gefässes erst dann erfolgen, wenn der erzeugte Druck entsprechend verstärkt wird oder so plötzlich eine Druckvermehrung stattfindet, dass die Flüssigkeit keine Zeit zum Ausfliessen, d. h. zu einer genügenden Druckausgleichung hatte, welche letztere auch durch Dehnbarkeit und Elastizität der Wand des Gefässes bis zu einem gewissen Grade erfolgen kann.

Aehnliche, nicht dieselben, Verhältnisse treffen wir öfters im menschlichen Körper. Zahlreiche Gewebstheile haben einen so bedeutenden Feuchtigkeitsgehalt, dass sie als leicht beweglich und inkompressibel — natürlich nicht in dem Maasse, wie die Flüssigkeiten — betrachtet werden können, so vor allem das Gehirn, das Knochenmark und die Muskulatur, abgesehen von den mit Flüssigkeit gefüllten Höhlen, der Urinblase und dem Herzen. Erfolgt in solchen mehr oder weniger abgeschlossenen Gewebstheilen, deren Struktur dabei nicht vernachlässigt werden darf, das Eindringen eines fremden Körpers so schnell, dass keine Druckausgleichung auf den natürlichen Wegen durch die gegebenen Zirkulationsverhältnisse, die Beschaffenheit der eifischliessenden Hüllen etc., erfolgen kann, so kommt es zu einer Druckerhöhung, welche von einem gewissen Punkte an stark genug wird, um die Festigkeit und Elastizität der Hüllen zu überwinden.

Den Nachweis, dass in der That in Höhlen des menschlichen Körpers durch eindringende und mit genügender Geschwindigkeit ausgestattete Geschosse eine Druckerhöhung stattfinde, hat in neuester Zeit Reger[1]) durch manometrische Bestimmungen direkt geliefert, nachdem vorher schon andere Experimentatoren auf andere Weise zu demselben Resultat gekommen waren. Nach Regers verdienstvollen Untersuchungen fand bei Schüssen, welche Sprengwirkung erzielten, eine Druckerhöhung von $1^1/_4$ bis $2^1/_4$ Atmosphären statt. Besonders werthvoll waren vordem die exakten Versuche Kochers gewesen, welche im Verfolge der von Busch angestellten gemacht wurden. Er lieferte den Beweis der Entstehung hydraulischer Pressung durch vergleichendes Schiessen auf dieselben Substanzen (Körpergewebe) in trockenem und feuchtem Zustande: dort beobachtete er verhältnissmässig geringe Wirkungen, hier kolossale Zerstörungen, entsprechend denjenigen, welche er durch Schüsse auf reine Flüssigkeiten erzielt hatte. Rücker beschränkte seine Schiessversuche auf den Schädel und konnte einen wesentlichen Unterschied konstatiren in der Wirkung, wenn das Gehirn nicht injizirt, also verhältnissmässig trocken war, und andernfalls, wenn er das Gehirn vorher injizirt hatte.

Wir können nach den angestellten Versuchen wohl schliessen, dass sich die hydraulische Pressung unter sonst gleichen Verhältnissen mit wachsendem Feuchtigkeitsgehalte der Gewebe stärker geltend macht. Von wesentlichstem Einflusse bleiben dabei aber die Strukturverhältnisse der einzelnen Gewebe.

Die Bedingungen für das Zustandekommen der hydraulischen Pressung und der durch diese erzielten Sprengwirkung sind, abgesehen von der erforderlichen Geschoss-Endgeschwindigkeit, dort am günstigsten gegeben, wo flüssigkeitsreiche Gewebe in Höhlen mit starren Wandungen eingeschlossen sind, welche sie völlig ausfüllen, so dass sie dem gewaltigen Stosse nicht ausweichen können, wie bei dem Gehirn, dem Rückenmark und dem Knochenmark (Höhlenpressung). Indessen findet die hydraulische Pressung ebenfalls statt bei allen Weichtheilen des menschlichen Körpers und zwar um so stärker, je homogener in ihrer Struktur und je reicher an Feuchtigkeit sie sind. Von einer Einwirkung der Schmelzprodukte oder der Centrifugalkraft muss hier abgesehen werden, da überhaupt bei Weichtheilschüssen keine Abschmelzung stattfindet. Ohne allen Zwang erklärt sich aber durch die Annahme des bei grosser Geschwindigkeit allseitig wirkenden hydraulischen Druckes die Beobachtung, dass öfters Gewebstheile aus der Einschussöffnung heraushängen, ja sogar herausgeschleudert werden bis weithin nach dem Schützen zurück.

Die hydraulische Pressung macht sich erst dann geltend, wenn die Geschosse in den betreffenden Raum oder das Gewebe eingedrungen sind, in welchem sie ihre Wirkung entfalten. Dass wir nicht in allen Fällen lochförmige Defekte sehen, welche der Einschussöffnung entsprechen, erklärt sich durch die zu gewaltige Kraft des allseitig wirkenden hydraulischen Druckes, wie er ganz besonders bei den Knochenhöhlenschüssen entgegentritt, wenn auf geringe Distanzen geschossen wird. Jede Untersuchung

1) Die zur Zeit noch ungedruckte Abhandlung des Stabsarztes Dr. Reger hat der Militär-Medizinal-Abtheilung des Preussischen Kriegsministeriums im Manuskript vorgelegen.

war z. B. bei den Schädelschüssen in solchen Fällen unmöglich, da der ganze Schädel völlig zersprengt war. Je mehr sich indessen die Endgeschwindigkeit der früher postulirten äussersten Grenze nähert, um so eher wird man in der Lage sein, die lochförmigen Defekte nachweisen zu können, weil sich dann der Druck vorwiegend in der Richtung der Flugbahn äussert.

Vermuthlich wird die allseitige Mittheilung des hydraulischen Druckes durch die festen und elastischen Bindegewebssepta, wie solche sich besonders zahlreich bei den Muskeln, besonders stark am Schädelinhalte finden, bis zu einem gewissen Grade beschränkt; der enormen Gewalt eines mit über 250 m Endgeschwindigkeit einschlagenden Projektils — sei es direkt oder indirekt — gegenüber ist ihr mässigender Einfluss indessen nicht besonders hoch anzuschlagen.

Vorwiegend macht sich die hydraulische Druckerhöhung geltend in der Richtung des geringsten Widerstandes, sowie in der Richtung der Flugbahn; in der letzteren summirt sich der Effekt der allseitig wirkenden hydraulischen Pressung mit derjenigen der fortschreitenden Geschosswirkung.

Besonders deutlich zeigen sich diese Verhältnisse bei den Schussverletzungen des Schädels an den indirekten, d. h. solchen Frakturen, welche entfernt von der Stelle der unmittelbaren Einwirkung der Geschosse und ohne Zusammenhang mit den daselbst befindlichen Brüchen beobachtet werden. In 13 von 17 Fällen, welche Rücker in der Literatur sammeln konnte, wurden derartige Brüche der schwachen Orbital- oder Siebbeinplatte beobachtet; zehnmal waren dabei Dislokationen solcher abgebrochener Stücke nach aussen erfolgt, welche doch nur durch einen von innen nach aussen wirkenden Druck entstehen konnten.

Die hydraulische Pressung wächst in ihrer Aeusserung ceteris paribus mit zunehmender Geschwindigkeit, ist deshalb weitaus am bedeutendsten bei Schüssen à bout portant; sie ist gänzlich unabhängig von der Rotation der Geschosse, da auch Rundkugeln, welche nicht rotiren, mit genügender Geschwindigkeit ausgestattet, dieselbe Wirkung haben; sie ist ferner unabhängig von dem spezifischen Gewicht, d. h. von der Masse des Projektils bei gleichem Volumen, da sehr leichte Metalle, wie Aluminium, keine wesentlich geringere Wirkung als die schweren Bleigeschosse bei gleichem Querschnitt üben. Abhängig hingegen ist die hydraulische Pressung von dem Querschnitte des mit hinlänglicher Geschwindigkeit auftreffenden Projektils; je grösser derselbe ist oder wird, bevor er in den betreffenden Theil eindringt, desto grösser ist auch unter sonst gleichen Verhältnissen die hydraulische Pressung.

In dieser Beziehung, in der Vergrösserung des Querschnittes, hat auch die Erhitzung und Deformirung der Bleiprojektile grossen Einfluss auf die Steigerung der Wirkung. Anfänglich war man geneigt, die enormen Zerstörungen bei Naheschüssen des Chassepot und gleichwerthiger Gewehre durch eine direkte Einwirkung der Pulvergase oder durch mitgerissene Luft zu erklären, indessen verlieren die Pulvergase schon kurz nach dem Verlassen des Laufes jede Einwirkung; desgleichen wurde durch Versuche von Grossmann und Pelikan (siehe auch Richter, 143) und vor allem von Busch (Langenbecks Archiv XVIII, S. 216 ff.) sichergestellt, dass die mitgerissene Luft keine Seitenwirkung ausübe, dass Luft vor den Projektilen hergetrieben werde und ihnen folge, dass aber diese Luft nur als fester Körper wirke.

Dieses Resultat ist noch dadurch von besonderer Bedeutung, dass es die physikalische Berechtigung, von sogenannten Luftstreifschüssen zu sprechen, an welche seitens der Laien noch vielfach geglaubt wird, in das rechte Licht setzt — es giebt keine Luftstreifschüsse.

Die Mehrzahl der Chirurgen erklärt die grossartigen Zerstörungen, welche kleine mit bedeutender lebendiger Kraft ausgestattete Projektile im menschlichen Körper — speziell im Schädel — bewirken können, durch die erzeugte hydraulische Pressung. — Von namhaften Deutschen Forschern verwahrt sich Beck indessen auf das entschiedenste dagegen; nach ihm (Klinische Chirurg. 1882, Bd. 16 S. 602) bewirken die modernen Waffen nur durch ihre enorme Perkussionskraft die gewaltigen Zerstörungen, indem bei grösster Geschwindigkeit und entsprechendem Widerstande vom Angriffspunkte des Geschosses aus äusserst heftige Schwingungen erzielt werden, welche sich überall hin geltend machen und bei der verschiedenen Härte der Schädeltheile auch sehr verschiedenartig wirken müssen; sodann betont er die bei konischen Geschossen häufig vorkommende unregelmässige Rotation. — Der letzteren misst auch v. Bergmann (Lehre von den Kopfverletzungen und Referat in der Deutschen Militärärztlichen Zeitschrift 1883, S. 103) eine grosse Bedeutung bei; die unregelmässige Rotation der Langgeschosse in Verbindung mit der durch den Anprall der Projektile gesetzten Formveränderung des elastischen Schädels in gewissen Knochenringen, welche von der Auftreffstelle aus konstruirt werden (vergl. S. 40), erklärt nach ihm in ausreichender Weise die gewöhnlich in einem Kriege zur Beobachtung kommenden Kopfverletzungen. Dass aber die Annahme einer Höhlenpression durch hydraulische Pressung zur Erklärung einer Anzahl von Verwundungen unabweislich sei, betont v. Bergmann (S. 101 l. c. und Deutsche Militärärztliche Zeitschrift S. 103—104) ganz ausdrücklich.

Busch dachte auch an die durch die Rotation bedingte Centrifugalkraft der Projektile und ihrer vom Geschossmantel losfliegenden Theilchen, welchen letzteren er (Langenbecks Archiv XVIII, S. 210 ff.) ebenso wie Richter (S. 184 ff.) sehr hohe Kraft beilegt. Indessen ist der Versuch von Busch, den hydraulischen Druck behufs alleiniger Prüfung der Centrifugalkraft zu eliminiren, nicht beweiskräftig. (Langenbecks Archiv XVII, S. 161—162.)

Busch sagt selbst: möglicherweise hatte das Wasser nicht Zeit genug auszuweichen. Dies ist gewiss richtig; sodann ist die Kraft der abgesprengten Theilchen von ihm sehr viel zu hoch berechnet; endlich lieferte Kocher den Beweis, dass die Sprengwirkung überhaupt unabhängig von der Rotation zu Stande kommt.

IV. Bedeutung der vom Hauptgeschoss abgetrennten Bleitheile.

Die Kraft der Blei-Abschmelzungen ist wegen der geringen Masse derselben unbedeutend. Bei den vorsichtigen Versuchen Kochers betrug letztere nur wenige Dezigramm, während sie nach Busch allerdings bis zu einigen Gramm anwachsen soll. Das verschiedene Resultat ist wahrscheinlich bedingt durch die verschiedene Art, in welcher diese beiden Experimentatoren die Projektile nach dem Durchdringen des Zieles auffingen.[1]) Die Schmelzprodukte zersprühen in zahlreiche kleinste Theilchen, welchen auch die grösste Geschwindigkeit keine besonders zerstörende Kraft verleihen kann. Eine Pulverkraft von etwa 5 g Pulver müht sich an einer Kanonenkugel vergeblich ab und ist nicht im Stande, auf ein Sandkorn eine irgend erhebliche Kraft zu übertragen, während sie dem Gewehrprojektile grosse Wirkungsfähigkeit zu verleihen vermag. Busch vindizirt den Spritzlingen eine so bedeutende Gewalt, wie sie sicherlich nicht besitzen; sie prallten ohne jeglichen Effekt an der Schädelkortikalis ab und vermochten wahrscheinlich nicht einmal ein Papier zu durchbohren, da Kocher die kleinen Oeffnungen in einem Papierbogen, welche Busch als durch die Spritzlinge verursacht ansah, auch bei Kupfergeschossen beobachtete, wo von Schmelzung keine Rede sein konnte (l. c. Seite 22 und 23).

Uebrigens führt Busch (Langenbecks Archiv XVII, S. 185) selbst eine Beobachtung — allerdings zum Beweise der Kraft der Schmelzprodukte — an, aus welcher hervorgeht, dass die Spritzlinge in unmittelbarster Nähe nach dem Zersprühen eines Chassepotprojektils auf einem Gewehrlaufe nur eben die Kraft hatten, in die Haut des Daumens einzudringen. Der Berichterstatter, ein Student, hatte die eingedrungenen 20—30 „Stäubchen“ anfänglich für Pulverkörner gehalten, was eine spätere Untersuchung nicht bestätigte.

Ist somit den Schmelzprodukten als solchen keine grössere Bedeutung beizulegen, so verhält es sich anders mit den grösseren, von dem erwärmten und in seiner Kohärenz gelockerten Bleigeschosse abgetrennten Theilen.[1]) Diese können und müssen vermöge ihrer Grösse, ebenso wie der Rest der Kugel, ihre eigenartige Wirkung entfalten.[2]) Derbe Faszien und Sehnen, vor Allem aber die Knochen und an diesen zumal die schärferen Kanten, sind im Stande, die erwärmten Projektile zu theilen oder grössere Stücke gleichsam abzuschneiden. Gemäss ihrer lebendigen Kraft, ihrem Abgangswinkel und ihrer für das Durchdringen mehr oder weniger günstigen Form sowie gemäss dem besonderen Widerstande des getroffenen Gewebes dringen die Geschosstheile und die etwa durch dieselben in Bewegung gesetzten indirekten Projektile — Knochensplitter — ein; sie verlassen den Körper oder bleiben am Ende ihres selbst gebildeten Schusskanals liegen, gelegentlich weit entfernt von der Haupthöhle, welche durch die Sprengwirkung gebildet war.

In solchen Fällen explodirt gleichsam das Geschoss in sich und vergrössert hierdurch seinen Querschnitt in ausgedehntester Weise, mit ihm die Seitenwirkung, durch hydraulische Pressung und Erschütterung, d. h. die Sprengwirkung. Es sind dies die höchsten Grade der Sprengwirkung, wie sie nur bei Schüssen aus grösster Nähe beobachtet werden, wenn die Projektile mit noch ungeschwächter Geschwindigkeit — über 400 m — auf den Körper einwirken können, — die „Explosionswirkung“ Richters, S. 184 ff. (vergl. Rémond und Lorber bei Richter S. 175 f.).

Nicht immer ist die Möglichkeit gesetzt, dass das weiche Bleigeschoss in dieser Weise in sich „explodirt“; ausgeschlossen ist sie der Regel nach bei Weichtheilschüssen, wo indessen die Sprengwirkung sammt der einfachen Geschossdeformirung — die charakteristische abgeplattete bis pilzförmige Spitze — stets unter den beregten Verhältnissen eintreten muss.

---

[1]) Bestätigt durch Reger.

[1]) Vom praktischen Standpunkt aus ist es wohl müssig, zwischen Schmelzprodukten und den hier erwähnten Theilen zu unterscheiden. Die Abtrennung vom Hauptgeschosse erfolgt in derselben Weise, rein mechanisch; der Hauptunterschied der Wirkung ist in der Grösse begründet, und hier erfolgen sehr häufig Uebergänge.

[2]) Vergl. Demme, S. 48; ein etwa 7 g schweres Stück einer Hohlkugel drang bis in den Wirbelkanal, während die Hauptmasse des Projektils im ersten Lendenwirbel stecken geblieben war.

V. Sprengkraft und Durchschlagskraft der Geschosse.

Das Verhältniss zwischen Durchschlagskraft und Seitenwirkung, d. h. Sprengkraft der Projektile anlangend, so wirken die einzelnen Faktoren der lebendigen Kraft nicht sämmtlich in derselben Weise. Die Geschwindigkeit wirkt befördernd sowohl auf die Sprengkraft, als auf die Durchschlagskraft. Die Sprengkraft ist aber erst möglich bei bedeutender Endgeschwindigkeit der Projektile, um stetig mit Vermehrung der Endgeschwindigkeit zu steigen; die Durchschlagskraft ist den Geschossen mit Rücksicht auf den menschlichen Körper zum Beispiel sehr bald verliehen.

Die Masse des Geschosses wirkt verschiedenartig; die Sprengkraft ist unabhängig von dem spezifischen Gewichte, mit dessen Zunahme die Durchschlagskraft gesteigert wird (vergl. S. 10), sie ist aber abhängig von dem auftreffenden Querschnitt, mit dessen Vergrösserung sie wächst, da lediglich die Gewalt des ersten Anpralls für ihr Zustandekommen entscheidend ist; bei gleichbleibender Geschwindigkeit und gleichem Geschossgewichte wird aber durch die Vergrösserung des Querschnitts, sei es mit oder ohne Deformirung der Geschosse, die Durchschlagskraft vermindert.

Bei den Geschoss-Endgeschwindigkeiten bis zu 250 m wird eine Seitenwirkung der Geschosse durch hydraulische Pressung nicht mehr beobachtet; die Projektile beschränken ihre Wirkung auf den direkt getroffenen Theil, welcher gemäss seiner Widerstandsenergie auf den Insult reagirt. Hier kommt der alte Satz zur Geltung, dass mit zunehmender Geschwindigkeit ein um so schärferer und dem Querschnitte des auftreffenden Geschosses konformerer Defekt erzielt wird; es entstehen die sogenannten Locheisenschüsse. Die getroffenen Theile werden durch die andringende Kugel herausgerissen und nehmen die Geschwindigkeit derselben an, ohne dass eine Mittheilung an die Umgebung stattfindet. Die erzielte Wirkung muss aber bei derartig ausgestatteten Projektilen äusserlich ganz verschieden ausfallen, da sie ja durchaus abhängig ist von der Eigenart des getroffenen Gewebes; sie muss sich ganz besonders verschieden äussern bei den mit hoher Elastizität ausgestatteten Geweben einerseits und den verhältnissmässig spröden Knochen andererseits, sie muss wesentlich verschieden sein auch bei denselben Geweben, je nachdem ihre besondere Struktur und Elastizität zur Geltung gelangen kann. In solchen Fällen wird es auch zu einer Ablenkung der Geschosse durch das Gewebe kommen können; dieselbe wird um so leichter statthaben, je weniger lebendige Kraft das Projektil besitzt.

Es geht hieraus hervor, dass bei Endgeschwindigkeiten unter 250 m — etwa Kernschussweite — die modernen kleinkalibrigen Geschosse ungleich weniger schwere Verwundungen setzen müssen, als die früher beliebten von grossem und mittlerem Kaliber. Diese Thatsache ist besonders von Pirogoff und v. Langenbeck betont; der Erstere fand im Deutsch-Französischen Kriege die Bestätigung seiner schon 1847 gemachten Beobachtung, dass die Geschosse mit kleinem Querdurchmesser öfters verhältnissmässig unbedeutende Verletzungen setzten; v. Langenbeck und Andere konstatirten, dass derartige einfache Schussverletzungen besonders acquirirt wurden, wenn die feuernden Truppen bis gegen 400 Schritt auseinander standen; es ist dies eine Beobachtung, welche in vollkommenster Weise die Richtigkeit der von Kocher experimentell gefundenen Resultate bestätigt, da ja das Chassepotgeschoss in dieser Entfernung noch annähernd 250 m Endgeschwindigkeit hatte.

Mit weiterer Abnahme der lebendigen Kraft — also fast proportional der Abnahme der Geschossgeschwindigkeit — verliert das Projektil die Fähigkeit, die direkt getroffenen Theile aus ihrem Zusammenhang herauszureissen, es vermag nur noch dieselben zu erschüttern und ihnen von seiner Bewegung mitzutheilen. Es entstehen die verschiedensten Formen der Quetschung, verschieden nach der lebendigen Kraft des treffenden Projektils, vorwiegend aber verschieden nach der Struktur des betreffenden Gewebes. Je widerstandsfähiger dasselbe ist — Knochen —, um so breiter wird sich die Erschütterung mittheilen können; der eigenartige Bau der Gewebe kommt bei derartigen Schussverletzungen ganz besonders zur Geltung — die Elastizität, Festigkeit, Spaltbarkeit u. s. w. —, Faktoren, deren hohe Bedeutung für den Schusseffekt wir hier erst gehörig studiren können.

Dritter Abschnitt.

Physikalische Wirkung der Geschosse auf die Knochen

erläutert

an den Präparaten der kriegs-chirurgischen Sammlung des medizinisch-chirurgischen Friedrich-Wilhelms-Instituts zu Berlin.

Vorbemerkung.

Die Theorie über die physikalische Wirkung der Geschosse ist zum grossen Theil auf das Ergebniss angestellter Schiessversuche gegen Leichen und Thiere aufgebaut. Der Krieg übernimmt in gewissem Sinne die Ausdehnung des Experimentes in grossem Maassstabe auf den lebenden Menschen. Es ist deshalb von höchstem Interesse, zu untersuchen, ob die während des Lebens entstandenen Schussverletzungen sich ungezwungen durch die oben aufgestellte Theorie erklären lassen oder eine andere Deutung erheischen.

Die Beobachtungen drängen sich während des Krieges auf einen kurzen Zeitraum zusammen; zum Sichten des Beobachteten fehlen zumeist Zeit und Gelegenheit; oft indessen werden die klinischen Erfahrungen unterstützt durch die Möglichkeit exakter anatomischer Untersuchung. Für die genauere Erforschung in der Zeit der Ruhe bleiben offenbar am verwerthbarsten die Verletzungen des festen Knochengewebes, weil es am prägnantesten die Veränderungen bewahrt, welche das Geschoss direkt gesetzt hatte.

Dabei ist jedoch zu beachten, dass man nur verhältnissmässig selten in der Lage ist, bei den während eines Krieges entstandenen Verletzungen alle die Momente zu kennen, welche für die Beurtheilung der Geschosswirkung erforderlich sind und welche zum Theil wenigstens für die Deutung des experimentell Gefundenen verwerthet werden können. Man ist meist auf die Betrachtung der Wirkungen angewiesen, welche die Präparate zeigen, und sieht sich gar oft genöthigt, auf die bedingenden Momente lediglich Rückschlüsse zu machen; es ist dadurch überreiche Gelegenheit zu Fehlschlüssen gegeben, welche nur durch möglichst genaue Darstellung des Befundes an wesentlichen Präparaten eingeschränkt werden können.

Zu Grunde gelegt sind für die folgende Untersuchung die Präparate der kriegs-chirurgischen Sammlung des Friedrich-Wilhelms-Instituts zu Berlin, deren Werth zahlreiche genauere Angaben über den intra vitam und bei der Sektion gemachten Befund erhöhen.

Ueber die Festigkeit und Elastizität der Knochen sind erst nach dem Feldzuge 1870/71 wichtige Untersuchungen besonders von Rauber und Messerer angestellt. Aus denselben geht hervor, dass die Widerstandskraft ausgeschnittener frischer Knochenwürfel gegen Druck (Rauber) parallel der Längsachse wesentlich grösser ist, als bei Druck senkrecht zu derselben, dass ferner die Druckfestigkeit spongiöser Knochen — wie zu erwarten — ganz erheblich geringer ist, als die der langen Röhrenknochen eines Erwachsenen. Die Druckfestigkeit solcher Würfel betrug nach Rauber:

am Oberschenkel	parallel zur Längsachse	1680—2320 kg,
	senkrecht „ „	1780 „
am Schienbein	parallel „ „	1370—1740 „
	senkrecht „ „	1260 „
am Oberarm	parallel „ „	1120—1382 „ (2765 ℔),
	senkrecht „ „	1137 kg (2275 ℔),
an der Subst. spongiosa eines Lendenwirbels		65—95 kg.

Messerer experimentirte an ganzen Knochen, dabei ergab sich:

die Zugfestigkeit des Oberarms = 533 kg pro qcm,
„ „ „ Oberschenkels = 674 „ „ „

Bei seitlichem Druck auf die Mitte der langen Röhrenknochen wurde der Knochen wie ein Schilfrohr zusammengepresst unter Bildung ausgedehnter Längsfissuren; bei Belastungen in der Richtung der Längsachse erfolgte der schliessliche Bruch an den Gelenkenden, und zwar im Mittel:

an der Klavikula	bei Belastung mit	192 kg,
„ „ Ulna	„ „ „	240 „
„ „ Fibula	„ „ „	61 „
„ „ Tibia	„ „ „	450—1650 kg,
„ dem Radius	„ „ „	334 kg,
„ „ Femur (Schaft)	„ „ „	756 „
„ „ „ (Hals)	„ „ „	815 „
„ „ Humerus	„ „ „	220—880 kg.

An den Wirbeln stieg die getragene Belastung im Allgemeinen mit der Grössenzunahme; die mittlere Belastung bis zum Bruch betrug:

am vierten Halswirbel	260 kg,
„ ersten Brustwirbel	350 „
„ zehnten „	610 „
„ fünften Brust- und Lendenwirbel	710 „

Als Elastizitätsgrenze für Biegung der langen Röhrenknochen wurde nahezu die Hälfte der Bruchbelastung fest-

gestellt; bei seitlicher Unterstützung auf zwei Drittel der ganzen Länge und bei Druck auf die Mitte ergaben sich als Totalausbiegung bis zum Bruche:

an der	Klavikula	5,3 mm	bis	10,0 mm,
„ „	Ulna	4,4 „	„	13,8 „
„ „	Fibula	7,5 „	„	37,9 „
„ „	Tibia	7,3 „	„	13,2 „
„ dem	Radius	5,6 „	„	16,3 „
„ „	Femur	8,6 „	„	11,2 „
„ „	Humerus	4,5 „	„	16,3 „

Die Elastizität für Torsion betrug etwa ein Drittel derjenigen für Biegung.

Diese Resultate, welche sich bei denselben Knochen so überaus verschieden in den einzelnen Versuchen herausgestellt haben, können freilich nicht ohne Weiteres auf den lebenden Knochen übertragen werden, welcher weniger widerstandsfähig als der präparirte gegen die Einwirkung grober Gewalten ist (Versuche von Casper, Falk); kommen doch für den lebenden Knochen noch wesentlich andere physikalische Momente in Betracht; der Gehalt desselben an Feuchtigkeit, die Anfüllung mit Mark, die Einfügung im Körper, die augenblickliche Belastung, die Elastizität und Sprödigkeit. Je federnder ein Knochen, z. B. die Rippe (Messerer konnte am Thorax jugendlicher Individuen das Brustbein an die Wirbelsäule anlegen, ohne dass ein Bruch der Rippen erfolgte), eingefügt ist, je freier beweglich er hängt — Arm —, um so leichter wird er dem Projektile ausweichen können (Fischer).

Hinzu kommt die grosse Verschiedenheit der einwirkenden Gewalten; hier der langsame Druck und Zug, dort das schnellwirkende Projektil, welches die eigenartige Struktur gelegentlich gar nicht zur Geltung kommen lässt. Es haben derartige Untersuchungen deshalb einen sehr beschränkten praktischen Werth.

Die Bedeutung der individuellen Anlagen ist für die zu Stande kommende Knochenläsion sicherlich eine ganz hervorragende: ihre Merkmale an den mazerirten Präparaten — Länge, Dicke des Knochens, Dicke der Kortikalis, Grösse der Markhöhle etc. — dürfen bei einer exakten Prüfung der Art, wie die Verletzung muthmaasslich zu erklären ist, nicht vernachlässigt werden; die bezüglichen Verschiedenheiten sind in diesen Besprechungen nicht oft in Zahlenwerthen angegeben, wenngleich sie stets Berücksichtigung gefunden haben. Es beträgt beispielsweise der Umfang der unteren Femur-Epiphyse über die Knorren, in gleicher Weise gemessen, bei Präparat X. 1 A: 39 und X. A 25: 21 und 27 cm! Die Dicke der Kortikalis bei X. A 25 beträgt an der oberen Sägefläche in minimo 7, in maximo 10 mm und bei X. A 21 nur 4,5 und 7 mm, während die Markhöhle 10 und 11,75, bezüglich 12 und 15 mm Durchmesser zeigt! Dabei ist der Umfang der Diaphyse an diesen Stellen 90 und 85 mm und zwar in fast genau 22 cm Höhe über der oberen Knorpelgrenze des äusseren Knorrens.

Solcher Beispiele giebt es ganz ausserordentlich viele. Es ist einleuchtend, dass vollkommen gleiche Geschosse bei derartigen individuellen Verschiedenheiten durchaus andere Resultate erzielen müssen. — Jedenfalls ist der Widerstand, welchen die feste Kortikalis der langen Röhrenknochen auszuüben vermag, gewaltig verschieden von demjenigen, welchen die ungleich schwächere Kortikalsubstanz der Epiphysen entgegensetzen kann. Es müssen demgemäss auch ganz verschiedene Aeusserungen der Geschosswirkung erwartet werden, wenn ein Projektil einen dieser ihrem Charakter nach so grundverschiedenen Theile der langen Röhrenknochen allein trifft. Hier die stab- und ringförmige, feste und elastische, mehr oder weniger gewölbte Diaphyse (Bomhaupt), deren Höhle mit feuchtem, verhältnissmässig homogenem Marke angefüllt ist, ganz besonders geeignet zur Fortpflanzung der Erschütterung und Seitenwirkung durch den festen, kompakten Knochen, wie durch den feuchten, inkompressibeln Inhalt; dort verhältnissmässig zarte Knochenbälkchen ohne Markhöhle, umgeben von einer dünnen, nur wenig Widerstand leistenden Knochenwand und zumeist von dem derben Gewebe der Sehnen, Faszien und Bänder. Bei der spongiösen Substanz wird die Wirkung mehr auf die getroffene Stelle beschränkt bleiben können, der Widerstand kann leichter überwunden werden, die Bedingungen für eine Seitenwirkung sind weniger günstig, als bei der starren, leicht zur Splitterung neigenden Rinde der Diaphysen (Sprödigkeit).

Dieser allgemeine Unterschied in der Schusswirkung zeigt sich besonders deutlich an den folgenden Präparaten ausgesprochen:

1) Diaphysen: X. A 54 (Taf. XXXIV. 1), IV. A 21 (Taf. XIV. 2), V. A 24 (Taf. XVI. 1), X. A 37 (Taf. XXXI. 2), X. A 9 (Taf. XXV. 2), X. A 8, 57, XII. A 2, 1, 9, IV. A 57. Die Präparate zeigen sämmtlich gewaltige Splitterung und Fissurirung.
2) Epiphysen: X. A 23 (Taf. XXIX. 1), IV. A 7, XI. A 31, XII. A 38 (Taf. LI. 2), XII. A 45, IV. A 2, 15, X. A 5, 49, 50, XII. A 11 (Taf. XLIX. 2), XI. A 29.

Wenn hier von einem fast diametralen Gegensatze der Geschosswirkung auf Diaphyse und Epiphyse gesprochen wird, so ist zu bemerken, dass wir unter Diaphyse nicht Alles verstehen, was zwischen den bekannten Epiphysenlinien liegt, sondern nur den Theil, welcher eine mit Mark gefüllte Höhle besitzt, die fast ausschliesslich von kompakter Substanz umschlossen wird. — Die Sammlung besitzt unter No. XII. A 9 (Taf. XLVIII. 3) eine längsdurchsägte Tibia mit einer sehr scharf markirten Epiphysenlinie; man sieht an dem Präparat deutlich, dass die vollkommene Markhöhle erst 5 cm (oben) und 3 cm (unten) von der Epiphysenlinie beginnt; vergl. auch X. A 98 und X. A 21.

An diesem Theile der langen Röhrenknochen — bezeichnen wir ihn der Kürze halber als intermediären Raum — mit ihrem allmäligen Uebergange von rein spongiöser zu rein kompakter Knochensubstanz, welche letztere eine

Markhöhle umschliesst, kombiniren sich die Aeusserungen der Geschosswirkung: zur Diaphyse hin Splitterung und reichliche Fissurenbildung, zur Epiphyse hin mehr lokalisirte Wirkungen (XI. A 2 und 35).

Mehrere Präparate der unteren Femur-Epiphyse und der beiden — allerdings mehr der oberen — Tibia-Epiphysen demonstriren in exquisiter Weise die keilförmige Wirkung der Geschosse, besonders wenn das Projektil ziemlich die Mitte der Vorder- oder Hinterfläche getroffen hatte: Die Knorren sind auseinander getrieben und öfters völlig auch nach obenhin gelöst durch Sprünge, welche im Allgemeinen nicht lange in der Längsfaserung der Knochendiaphyse verlaufen, sondern zumeist sehr bald seitwärts, und zwar etwa an der Grenze der chirurgischen Dia- und Epiphyse abbiegen.

Das plötzliche Abbiegen scheint besonders dann zu Stande gekommen zu sein, wenn beginnende hydraulische Wirkung sich mit sonst ausgesprochener Keilwirkung kombinirte, ein Vorgang, welcher ziemlich häufig beachtet werden kann. Nur bei den noch hierher gehörigen Präparaten XI. A 35 und XI. A 6 (vergl. Doppelfraktur) finden sich grössere Fissuren bis weit in die Diaphyse hinein: Bei XI. A 35 fehlt von dem Condyl. ext. femoris ein Stück von Halbhühnerei-Grösse; 7 cm unter der Gelenkfläche der Tibia, deren äusserer Knorren nach hinten zu in 6 cm Breite und 8 cm Länge abgesprengt ist, findet sich in einer scharf nach oben hin vorspringenden Spitze der der Fibula zugekehrten Kante eine kleine Menge weichen Bleies fest eingepresst, so dass wohl anzunehmen ist, dass das Projektil das gestreckte Knie von hinten oben nach vorn unten oder das gebeugte von oben nach unten hinten getroffen hat. Diese Richtung des Schusses im Verein mit der „Sprödigkeit" der Diaphyse erklärt wohl zur Genüge die von dem Punkte der Bleieinpressung nach abwärts zur Crista tibiae ziehende Fissur von noch 8 cm Länge. Vergl. XI. A 1, 4, 5 (Taf. XLII. 1), 7, 8, 13, 34, 38, 39 (Taf. XLVI. 2), 61 und XII. A 19 und 21 (Taf. L. 1 und 2) auch V. A 22.

In Betreff der Einschussöffnung an den Diaphysen sei bemerkt, dass sich sehr häufig die Auftreffstelle der Projektile durch ein grösseres oder kleineres Kreissegment markirt, dessen Rand zumeist ziemlich glatt und scharf durch die äusserste Schicht der Kortikalis gebildet wird; nach der Markhöhle zu vergrössert sich der Durchmesser des Segmentes stets; es erscheint somit das Bild, welches bei den Lochschüssen des Schädels so häufig beobachtet wird und früher fälschlich durch die grössere Sprödigkeit der Tabula int. gedeutet wurde. Davon kann bei den Diaphysen noch weit weniger die Rede sein.

An den Diaphysen kommt die Vergrösserung des Einschusses nach innen zu wohl in der Regel durch die Querschnittsvergrösserung des Projektils zu Stande. Dieselbe wird überdies noch stets durch die mitgerissenen Knochentheilchen vermehrt. Bei dem Durchdringen der Weichtheile ist im Allgemeinen die Querschnittsvergrösserung auch weicher Bleigeschosse nur eine geringe; es geht dies unzweifelhaft hervor aus der Grösse des Einschusses am Knochen, welche an den äusseren Kortikalschichten öfters fast vollkommen dem Geschosskaliber entspricht, trotzdem die Projektile schon vorher die Haut und die dicke Muskulatur des Oberschenkels durchsetzt hatten. Die Querschnittsvergrösserung erfolgt vorwiegend natürlich erst bei dem Auftreffen auf harte Gebilde, am stärksten bei der harten Kortikalis der Diaphyse, sehr viel weniger stark bei dem Durchsetzen der Epiphyse. Von sehr wesentlichem Einfluss auf die Querschnittsvergrösserung der Projektile sind neben der lebendigen Kraft (Geschwindigkeit) die individuellen Verhältnisse.

Bei einigen Präparaten scheint übrigens an der Einschussvergrösserung nach innen auch die grössere Exkursion der nach innen gelegenen Schichten der Kortikalis Theil zu haben. In Präparat X. A 57 befindet sich am Rande des Einschuss-Segments ein Splitter aus der Kortikalis festhaftend; bei X. A 56 ist das Segment ganz dicht an der Kortikalis der äusseren Femurseite, welche durch das Projektil gestreift und ihrer spärlichen spongiösen inneren Auskleidung beraubt ist; es findet hier eine Vergrösserung nur nach oben innen hin statt und zwar durch Absplitterung aus der Dicke der Kortikalis ganz analog den Schädelschussverletzungen. Dieselbe ist wesentlich anders, wie in vielen anderen Fällen, wo mehr eine gleichmässige, schräge Vergrösserung nach innen hin Platz greift, hervorgebracht in solchem Falle wahrscheinlich nur durch das sich während des Durchsetzens des Knochens vorn verbreiternde Projektil und den Knochengries. — Uebrigens finden sich vielfach an denselben Einschuss-Segmenten eine fast glatte, gleichmässige und eine treppenartig durch Abbrechen kleiner Splitter bedingte Vergrösserung. Bestimmend hierfür scheint in erster Linie die Geschossgeschwindigkeit zu sein, sodann örtliches und individuelles Verhalten. Vergl. X. A 18, 51, 58 etc., IV. A 5; bei IV. A 54 findet gar keine Verbreiterung des Einschusses nach innen zu statt.

Bei solchem Unterschiede in der Geschosswirkung auf Dia- und Epiphyse ist es zweckmässig, jede dieser Kategorien möglichst gesondert zu betrachten, wenn auch eine gänzliche Trennung nicht durchführbar ist, da zuviel Uebergänge bei diesen räumlich zusammengehörigen Theilen stattfinden.

Wir unterscheiden:

I. Schussverletzungen der langen Röhrenknochen.

A. Ohne Unterbrechung der Kontinuität:

1) Kontusionen.
2) Rinnenschüsse, Absprengung von Knochenstücken und Vorsprüngen.
3) Blinde Schusskanäle.
4) Lochschüsse.

B. Mit Unterbrechung der Kontinuität:
1) Einfache Schussfrakturen.
2) Splitterbrüche.
3) Doppelbrüche.

II. Fissuren und Gelenkverletzungen.

III. Schussverletzungen der platten Knochen.

IV. Schussverletzungen des Schädels.

I. Schussverletzungen der langen Röhrenknochen.

A. Ohne Unterbrechung der Kontinuität.

1. Kontusionen.

a. Der Diaphyse.

Matte Projektile, zumal solche mit grossem, sehr wenig belastetem Querschnitt, haben nicht genug lebendige Kraft, um den Widerstand der Diaphyse zu überwinden; dieselben treffen die Knochen direkt oder theilen mittelbar durch mehr oder weniger gequetschte aber nicht getrennte Weichtheile hindurch den Insult der festen knöchernen Unterlage mit. Bleibt die Einwirkung des Geschosses lediglich auf die direkt getroffene Stelle beschränkt, so sprechen wir von Kontusion (Quetschung) des Knochens, findet aber gleichzeitig eine fortgeleitete Wirkung auf die Umgebung der Auftreffstelle statt, so wird eine Kommotion gesetzt. Das letztere geschieht bei der festen Kortikalis der Diaphysen ganz gewöhnlich: es ist kaum denkbar, dass bei dieser eine weiterreichende Erschütterung ausbleiben sollte. Stärker deformirte Gewehrprojektile aus Weichblei, die eckigen, höchst unregelmässig gestalteten Sprengstücke des groben Geschützes, endlich die ganz unberechenbaren Formen der indirekten Geschosse führen vornehmlich derartige Quetschungen und Erschütterungen der Diaphysen herbei; gelegentlich bleiben die Projektile am Knochen liegen und umschliessen ihn, oder sie gleiten bei schrägem Auftreffwinkel an demselben ab. Es kommt zu Blutunterlaufungen, zu Zerquetschungen oder Abreissungen der Knochenhaut oder gar zu einer Eindrückung der oberflächlichsten Knochenlamellen; gleichzeitig bestehen dabei häufig Blutaustretungen in dem erschütterten Mark und Knochengewebe; dem entsprechend sind die sekundären Veränderungen höchst variabler Natur: von der Restitutio ad integrum bis zu den mannigfachsten Formen periostitischer Prozesse und endlich bis zu schwerer Osteomyelitis.

Im Allgemeinen ist der Verlauf ein günstiger; wohl aus diesem Grunde besitzt die Sammlung nur wenige Präparate zur Illustration solcher Verhältnisse: Präparat IV. A 13 zeigt eine sehr geringe Kallusauflagerung, ebenso X. A 101. Präparat X. A 15 (Taf. XXVII. 1) zeigt Heilungsvorgänge nach einer Kontusion des Femurschaftes durch ein Schrapnel-Sprengstück; die Osteophyten erreichen die beträchtliche Höhe von 16—17 resp. 18—19 mm bei einer grössten Breite von 15 und 29 mm (die grösste Breite an der dem Knochen aufsitzenden Basis der Osteophyten beträgt 18 und 22 bis 23 mm). — Das Präparat X. A 12 (Taf. XXVI. 1) ist 4 Wochen nach der Verwundung durch ein glatt geschlagenes Mitrailleusen-Projektil in Folge Ablebens an Typhus (?) gewonnen, ein dünnes Scheibchen Kortikalis ist abgelöst. — X. A 13 endlich ist einem Soldaten entnommen, welcher circa 4 Wochen nach der Verwundung unter den Zeichen schwerer Osteomyelitis zu Grunde gegangen war: die zumeist oberflächliche Nekrose durchsetzt an einer Stelle anscheinend die ganze Kortikalis.

b. Des intermediären Raumes und der Epiphyse.

Die zur Epiphyse hin stetig dünner werdende Kortikalis mit unterliegender Subst. spongiosa setzt auch matten und breiten Projektilen nur einen verhältnissmässig geringen Widerstand entgegen: die Wirkung kann deshalb eine sehr viel beschränktere, örtlich begrenzte bleiben, indem die unmittelbar getroffenen Theile der Rinde ziemlich leicht in die Subst. spongiosa eingedrückt werden; in solchen Fällen ist es auch möglich, dass weiche Bleiprojektile oder eckige breite Sprengstücke ganz oberflächlich am Knochen festgehalten werden, wie Präparat XI. A 19 (Taf. XLIII. 2) lehrt, wo das breitgeschlagene, stark deformirte Projektil — Langblei — dem Knochen nur eben längsseitig anzuliegen scheint, doch aber fest am Femur haftet, umgeben von reichlicher Osteophytenbildung. Die Auftreffstelle befindet sich im intermediären Raume. — Weitere hierher gehörige Präparate sind XI. A 16 (Taf. XLIII. 1), 17 und 18, sowie X. A 1 und VIII. A 14 (mit Bezug auf das Femur) und XII. A 16 und XII. A 13.[1])

2. Rinnenschüsse. Absprengung von Knochenstücken und Vorsprüngen.

Rinnenschüsse kommen zu Stande durch tangential auftreffende Projektile, welche die direkt getroffenen Theile des Knochens in die tiefer liegenden Gewebe eindrücken oder sie zermalmen und herausreissen, so dass eine mehr oder weniger deutlich ausgeprägte Rinne entsteht. Bedin-

[1]) Die ohne nähere Beschreibung aufgezählten Präparate sind öfters keine reinen nur zu dem betreffenden Abschnitt gehörigen Beispiele; wie erklärlich, kommen ausserordentlich häufig Uebergänge vor und sind deshalb öfters dieselben Präparate an verschiedenen Orten angezogen.

gung ist dabei eine mittlere lebendige Kraft des Projektils, welches abgelenkt werden dürfte, sobald die Geschwindigkeit zu gering wird, stärkere Wirkung aber erzielt bei grösster lebendiger Kraft.

a. Die Diaphysen

haben wegen ihrer Festigkeit und Härte gegen diese Art von Verletzungen wohl eine vollkommene Immunität; die Sammlung besitzt in X. A 18 (Taf. XXVII. 3) ein Präparat, welches in exquisitester Weise darthut, welche Wirkungen an der Diaphyse *κατ' ἐξοχήν* durch tangential aufschlagende Geschosse erzielt werden. Das Femur ist an der äusseren Seite durch das Projektil getroffen, dessen Auftreffstelle noch durch ein flaches Kreissegment deutlich zu ersehen ist; der Rand des Segmentes ist scharf, er wird durch die äussersten Schichten der Kortikalis gebildet, deren innere Schichten gegen die breit eröffnete Markhöhle hin in stets grösserer Ausdehnung abgesprengt sind. Die vordere Wand des Femur ist unregelmässig dreikantig abgesprengt, so zwar, dass der Defekt die Hälfte eines Kegels mit der Spitze nach oben darstellt; von den unteren Winkeln des Defekts ziehen 8 bezw. 9 cm lange Fissuren bogenförmig nach abwärts, ohne die Epiphysenlinie zu erreichen. Der Defekt hat eine Länge von etwa 12 cm; derselbe wird nur zum kleinen Theil durch einen Splitter ausgefüllt. Der Umfang des Femur direkt unter dem Defekt beträgt 11,3 cm, der des erhaltenen Femurtheiles, $^1/_4$ cm höher gemessen, 6 cm; eine Ausschussstelle ist nicht zu erkennen. Ganz eigenthümlich ist bei diesem Präparat, dass am oberen Ende der Splitterung ein dreikantiges Stück aus der Dicke der Kortikalis herausgesprungen ist, ohne dass eine Fissur bis in die Markhöhle nachzuweisen wäre. Die Kanten dieses Stückes sind etwa $3^1/_2$, $2^1/_2$ und $1^1/_2$ cm lang, die grösste Dicke des an zwei Kanten scharf abgeschnittenen, nach der dritten Seite hin allmälig dünner werdenden Stückes beträgt 2 mm, die Dicke der kompakten Substanz 5 mm. Vergl. auch X. A 17 und X. A 19.

b. Im intermediären Raum und an der Epiphyse

kommen Rinnenschüsse und partielle Absprengungen von Knochenstücken und Vorsprüngen ziemlich häufig vor. In Präparat XII. A 10 (Taf. XLIX. 1) besitzt die Sammlung ein ausgezeichnetes Beispiel eines Rinnenschusses am intermediären Raum und an der unteren Tibia-Epiphyse: eine fast 7 cm lange, 1—$1^1/_2$ cm breite und ebenso tiefe Rinne, von welcher lange, breitere und schmälere Fissuren zur Diaphyse hin heraufziehen; ganz ähnlich, nur durch reiche Osteophytenbildung am Rande vertieft, sehen wir eine ebensolche tiefe Rinne an Präparat X. A 22 quer über die Vorderfläche des Femur und durch die ganze Dicke derselben ziehen; der untere Rand der Rinne, von welcher starke Fissuren nach oben und unten hin auslaufen, befindet sich 25 mm, der obere Rand 52 mm über dem höchsten Punkte der Knorpelfläche des äusseren Knorrens.

Vgl. ferner hierzu XII. A 12, XI. A 53 (Taf. XLVII. 2) 60, X. A 20 (dieses Präparat mit breiten und langen Fissuren und überaus reichlicher Kallusbildung) III. A 2 (Taf. IX. 1) und III. A 11 (Taf. XI. 1) und IV. A 7 (Taf. XIII. 1).

Sehr zahlreich sind Präparate mit Absprengung von Knochenvorsprüngen vorhanden: X. A 16 (Taf. XXVII. 2) und IX. A 4 zeigen Absprengungen des Trochant. maj., das letztere die Wiederanheftung eines völlig abgesprengten Theiles — der Spitze? — durch reiche Osteophyten.

Betreffs Absprengung der Gelenkknorren vergleiche ausser den in den allgemeinen Bemerkungen angezogenen Präparaten noch V. A 20 und X. A 2 (Taf. XXV. 1), XI. A 12, XI. A 62, 15, 27, 40, XII. A 12 und endlich XI. A 10, welches letztere Präparat an einer flachen Schussrinne mit Absprengung der Vorderfläche des äusseren Oberschenkel-Gelenkknorrens deutliche Bleiabstreifungen zeigt.

Bemerkenswerth ist, abgesehen von der schon hervorgehobenen sehr verschiedenartigen Ausdehnung der Fissurirung die bedeutende Verschiedenheit in der Art der Splitterung: unregelmässige würfelförmige Stücke an den Epiphysen, vorwiegende Längsfissurirung nach der Diaphyse hin.

3. Blinde Schusskanäle.

Senkrecht mit verhältnissmässig geringer lebendiger Kraft auftreffende Projektile durchschlagen eine Knochenwand, haben aber nicht mehr die Kraft, den Knochen weiter zu durchdringen. Härte und Kleinheit der Geschosse erleichtern die Entstehung solcher blinder Kanäle, in welchen die Projektile öfters, stark besonders an ihrer Spitze deformirt, so fest eingekeilt sitzen, dass ihre Entfernung auf grosse Schwierigkeiten stösst. Die Länge des gebildeten Kanals ist natürlich abhängig von der Dicke des Knochens und der Kraft des Geschosses: bald ist nur eben die Kortikalis durchbohrt (vergl. hierzu XI. A 19 (Taf. XLIII. 2), bald hat das Projektil den Knochen bis in die gegenüberliegende Wand durchsetzt und einen fast vollkommenen Lochschuss bewirkt.

a. In den Diaphysen.

Ein Präparat zur Nachweisung eines blinden Schusskanals in der chirurgischen Diaphyse besitzt die Sammlung nicht; man sieht an mehreren Präparaten deutlich die rundlichen Begrenzungen von Einschussöffnungen, stets ist aber in diesen Fällen eine weiterreichende, zumeist sehr ausgedehnte Splitterung bewirkt worden, so zwar, dass von einem blinden Schusskanale hier ganz und gar nicht die Rede sein kann; es ist entweder die lebendige Kraft des Geschosses gross — das Projektil zerschmettert den harten Knochen, oder aber gering — das Projektil plattet sich bei hinzukommender Weichheit ab und führt lediglich zu Kontusionen oder auch einfachen Splitterungen, ohne dass das Geschoss eine Knochenwand durchbohrt hätte.

b. Am intermediären Raum und den Epiphysen

gestalten sich die Verhältnisse anders. Es sind mehrere Präparate vorhanden, welche die allmäligen Abstufungen blinder Schusskanäle zeigen. So haftet bei dem schon früher angezogenen Präparate XI. A 19 ein Geschoss fest an der Oberfläche des Knochens, es kann eben nur die äusserlichen Rindenschichten eingedrückt haben; bei X. A 24 (Taf. XXIX. 2) hat das Geschoss — Chassepot — die eine (vordere) Wand des Femur durchschlagen und ist, sich pilzförmig an der Spitze abplattend, bis in die beginnende Markhöhle vorgedrungen; von dem oberen Rande der Einschussöffnung zieht eine Längsfissur durch die schon recht dicke Kortikalis zur Diaphyse herauf. Die hintere Wand und die Epiphyse erscheinen ohne weitere Fissurirung. Bei Präparat X. A 19 (Taf. XXVIII. 1) hat das Geschoss die äussere Seite des Femur getroffen und ein langes, in der Mitte noch einmal geknicktes, aber noch festhaftendes Stück der hinteren äusseren Wand abgehoben; die Kugel wurde aus der Markhöhle extrahirt. Vergl. auch XI. A 44 und XI. A 43 (Taf. XLVII. 1). Endlich bei X. A 21 (Taf. XXVIII. 2) und XII. A 11 sind die Projektile bis gegen die andere Knochenwand vorgedrungen, welche zur Diaphyse hin in der gewöhnlichen Weise sehr stark gesplittert ist; bemerkenswerth ist bei X. A 21, dass ein grösseres Stück derber Kortikalis fest nach oben gegen die Markhöhle hin eingekeilt ist.

Den Uebergang zum kompleten Lochschusse zeigt Präparat X. A 23 (Taf. XXIX. 1), wo ein Chassepot-Projektil von hinten nach vorn die untere Femur-Epiphyse völlig durchsetzt hat, aber im Schusskanal, sehr wenig deformirt, eingekeilt liegen geblieben ist.

Es sei gestattet, an dieser Stelle Einiges über die Einkeilung und Einheilung von Geschossen zu erwähnen, soweit sich diese Bemerkungen durch vorliegende Präparate stützen lassen. Einkeilung ist gegeben, wenn ein Projektil oder Theile desselben in und durch den Knochen festgehalten werden, wie wir es schon oben bei XI. A 19, X. A 24 und X. A 23, weniger deutlich bei den anderen Präparaten gesehen haben; hinzu kommen noch für die langen Röhrenknochen die Präparate IV. A 7, vielleicht auch IV. A 56, V. A 60, X. A 48 und 69, vor allem aber XII. A 38. In der Regel sind die Projektile (Chassepot X. A 23, 24, IV. A 7, X. A 69, Langblei X. A 48, Oesterr. Geschoss (?) IV. A 56) oder ihre Stücke stärker deformirt, pilzförmig plattgedrückt an der Spitze, oder lediglich mit Einkerbungen und Rinnen versehen (wie bei X. A 24, XI. A 19 und andererseits X. A 23 und IV. A 7) oder bis zur Unkenntlichkeit verändert. Bei allen eingekeilten Geschossen sind an der Aufschlagstelle kleine Knochentheilchen tief und fest in das Blei eingepresst. Uebrigens hat eine Einkeilung immer nur in die spongiöse Substanz hinein stattgefunden, auch bei Präparat V. A 60, wo ein glattes Bleistück mit aufgekrempten Rändern am unteren Ende der Humerus-Markhöhle sitzt. (Nähere Angaben fehlen hier leider; das Präparat ist durch Resektion gewonnen.) Die Verbindung der Bleistücke mit der Knochensubstanz ist zum Theil noch in den trockenen Präparaten eine äusserst innige, so dass sie unbeweglich festhaften (XI. A 19, IV. A 7, X. A 69) und zur Genüge die grossen Schwierigkeiten event. Extraktion veranschaulichen.

Was das weitere Schicksal solcher eingekeilter Projektile anlangt, so ist es unzweifelhaft, dass dieselben einheilen können. Es existiren hierüber aus früheren Kriegen eine Reihe der zuverlässigsten Beobachtungen (in Betreff der modernen Projektile liegen besonders Beobachtungen von Beck vor); dass dies jedoch die Regel sei, oder dass auch nur mit einiger Sicherheit darauf gerechnet werden könne, ist gewiss nicht richtig. Das Geschoss wirkt eben nicht nur durch sich allein, durch seine Metallmasse, sondern in den meisten Fällen durch mitgerissene septische Stoffe als schädlicher Fremdkörper (vergl. XIV. 11, auch XIV. 12), oder die nekrotisirenden Knochentheile bedingen durch ihre Verflüssigung eine Lockerung und Ausstossung des Geschosses.

Ein klassisches Beispiel einer eingeheilten runden Kugel besitzt die Sammlung unter No. XII. A 38 (Taf. LI. 2). Der betreffende Patient hatte die Kugel 26 Jahre lang hinter der Tuberositas tibiae mit sich herumgetragen und war während dieser Zeit felddienstfähiger Soldat in noch mehreren Campagnen gewesen (vergl. Dissert. inaugur. von E. Reynier, Berlin 1856).

4. Lochschüsse.

Zu dem Zustandekommen völliger Schusskanäle im Knochen — der Lochschüsse — sind fast dieselben Bedingungen erforderlich, wie bei der Bildung der blinden Kanäle: ein günstiger Auftreffwinkel, Härte und Kleinheit des Geschosses. In der That denke man sich nur eine sehr geringe Zunahme der lebendigen Kraft bei Präparat X. A 23 (Taf. XXIX. 1) und wir hätten einen vollkommenen Lochschuss.

a. An den Diaphysen.

Ebensowenig wie blinde Schusskanäle, bemerken wir an den Präparaten der Sammlung vollkommen reine Lochschüsse der Diaphyse, wie dieselbe S. 20 definirt wurde. Indessen sind zwei Präparate vorhanden, welche an der Grenze stehen und deshalb hier Erwähnung finden mögen; dieselben sind doppelt bemerkenswerth, da der Winkel, welchen Schusskanal und Axe des Knochens miteinander bilden, ein verhältnissmässig spitzer ist.

An Präparat X. A 25 (Taf. XXIX. 3) befindet sich dicht über der Knorpelgrenze des Condylus internus, nach der Mitte der Vorderfläche des Femur zu, eine längsovale, 15 und 22 mm grosse, ziemlich glattrandige Einschussöffnung, wahrscheinlich durch ein Oesterreichisches Projektil gemacht, da das Präparat von einem Preussischen Gardisten stammt, welcher bei dem Sturm auf Chlum 1866 verwundet

wurde. Vom oberen Rande zieht eine breite Fissur schräg nach innen und oben zur Diaphyse hin, welche 115 mm lang sich in einem unregelmässigen, zackigen Bogen mit einer von der Spitze der Ausschussöffnung heraufstreichenden breiten Fissur vereinigt; in der Höhe von 18 mm geht von dem vorderen Theile dieser Fissur ein Sprung nach aussen oben unter einem Winkel von 45 Grad ab, welcher einen unten und aussen noch völlig festhaftenden Splitter umschreibt, dessen Spitze 28 mm über dem Oberrande der Einschussöffnung liegt und dessen grösste Breite 12 mm beträgt. Die Ausschussöffnung befindet sich in der Mitte der Hinterfläche des Femur, ist unregelmässig dreiseitig; im spitzen oberen Winkel (33 Grad) liegt ziemlich lose ein dreikantiger Splitter von etwas über 3 cm Länge; die untere Begrenzung von A ist circa 35 mm oberhalb und fast parallel der Verbindungslinie der hinteren oberen Knorrenfläche; es ziehen von ihr einige Fissuren direkt nach unten und gegen die Knorren hin. Isolirte Fissuren erstrecken sich an der inneren Femurseite vom Condyl. int. gegen die vordere grosse Fissur hin, ohne dieselbe jedoch zu erreichen. Am Knorpelüberzuge finden sich keine Fissuren. Die Spitze des Ausschusses ist etwa 60 mm über der hinteren oberen Knorpelgrenze der Knorren. Die hintere Fläche des Femur und einige Abschnitte der Fissuren zeigen flachen Kallus. Der Schusskanal bildet mit der Achse des Knochens in der Längsrichtung einen Winkel von 35 Grad, seitlich aber von innen und vorn nach aussen und hinten von 15 Grad.

In Präparat X. A 26 (Taf. XXX. 1) befindet sich die Einschussöffnung etwa 4 cm über der vorderen Knorrengrenze des inneren Knorrens mehr nach innen zu, abgewendet von der Mitte der Vorderfläche, welche soeben noch von dem Rande des längsovalen, 15 mm breiten, etwa 30 mm langen, schräg von unten innen nach aussen oben gestellten Loches erreicht wird. Die Ausschussöffnung ist an der Hinterfläche des Femur sehr unregelmässig dreiseitig, da von der unteren und inneren Begrenzung Splitter ausgesprengt sind, deren einer am unteren inneren Winkel festgeheftet ist; von der Basis der Ausschussöffnung ziehen drei grössere Fissuren bis zur hinteren oberen Knorpelgrenze herab und umschreiben zwei grössere, zusammen ein unregelmässig viereckiges Stück bildende Splitter, welche nach oben hin durch Kallus befestigt sind, unten nicht abgetrennt waren. Die innere 28 mm breite Wand des Schusskanals ist durch eine quere Fissur getrennt gewesen, welche etwa von der Mitte des Einschusses zackig zum inneren unteren Winkel von A zieht. Beide Schussöffnungen scheinen durch eine spitze, 11 cm über die hintere Knorpelgrenze um die innere Femurfläche verlaufende Fissur verbunden gewesen zu sein; hinten sehr deutlich und ziemlich breit ist die vordere und obere Fortsetzung dieser Fissur grösstentheils durch zum Theil dickeren Kallus verdeckt. Von der „Verbindungsstelle" beider Fissuren geht noch ein durch Kallus markirter Sprung schräg nach oben über die Vorderfläche des Femur 6 cm herauf. Die Knorpelfläche ist durchaus intakt; in die Spongiosa des unteren Endes des Schusskanals ist ein abgesprengtes Stück harter Kortikalis fest eingedrückt. Der Schusskanal bildet mit der Knochenachse einen Winkel von 15—20 Grad nach der Seite (innen und unten nach aussen oben) und von 45 Grad nach der Längsrichtung hin.

Das dem Präparat beiliegende Chassepot-Projektil zeigt vorn besonders und seitlich zahlreiche kleinste Knochentheilchen eingepresst, das Gewicht desselben beträgt 24 g; an der rauhen inneren Fläche eines der beiliegenden grösseren Knochensplitter finden sich kleine Bleifragmente fest anhaftend. Das Projektil war 5½ Monate nach der Verwundung (1. 9. 70) zusammen mit einigen Knochenfragmenten entfernt.

Beide Präparate zeigen eine auffallend grosse Aehnlichkeit, wie aus der Beschreibung und der Tafel erhellt. Zweifellos ist durch beide Projektile die Markhöhle eröffnet; man blickt frei von der Ausgangsöffnung aus in diese Höhle, deren Begrenzung durch derbe Kortikalis mit nur wenig aufliegender Subst. spong. im Innern gebildet wird. Die Kontinuität des Femur ist fraglos erhalten gewesen; allerdings scheint bei beiden Präparaten eine Absprengung der inneren Femurhälfte durch Fissurirung über dem Condyl. int. stattgefunden zu haben, doch ist die Knorpelfläche intakt geblieben. Die Einschussöffnung liegt bei beiden Präparaten durchaus nur im intermediären Raum. Vergl. auch X. A 79 und XI. A 6.

b. An dem intermediären Raume und den Epiphysen.

An diesem Theile der langen Röhrenknochen werden Lochschüsse verhältnissmässig häufig beobachtet, allerdings zumeist mit Splitterung resp. Fissurirung von dem Kanal aus. Ganz gewöhnlich ist dabei die Ausgangsöffnung grösser als die des Einschusses, bedingt in erster Linie wohl durch den sich vergrössernden Querschnitt des Projektils, aber auch durch mitgerissene Knochensplitterchen. Ohne jegliche Fissurirung hat die Sammlung kein einziges Präparat; in fast allen Fällen sind Fissuren bis in die Gelenke deutlich an den Präparaten zu sehen; bei X. A 27 und XI. A 29 sind die Knorpelflächen in grosser Ausdehnung durch Eiterung zerstört, so dass event. Fissuren dort nicht mehr nachgewiesen werden können. Bei X. A 23, welches Präparat wohl auch hier noch mit Recht anzuführen ist, geht eine feinste Fissur durch den oberen Rand der Knorpelfläche des äusseren Knorrens. — Hierher gehörige Präparate sind: primäre Eröffnung des Gelenks durch das Projektil: II. A 20, III. A 8, IV. A 17 und 18 (Taf. XIV. 1), XI. A 30 (Taf. XLIV. 1), XII. A 21 (Taf. L. 2); ohne direkte Gelenkeröffnung: X. A. 23 (Taf. XXIX. 1), X. A 27, XI. A 29, XI. A 3 und XI. A 34 (Taf. XLV. 2).

B. Mit Unterbrechung der Kontinuität.

1. Einfache Schussfrakturen.

a. Der Diaphysen.

Matte grosse Projektile, wie sie am ehesten gelegentlich durch Sprengstücke des groben Geschützes und durch indirekte Geschosse dargestellt werden, können beim Auftreffen auf den Knochen einen Querbruch ohne Splitterung und Fissurirung bewirken, letzteres vor Allem dann, wenn zwischengelagerte Weichtheile eine direkte Berührung des Knochens verhindert haben. Die Möglichkeit der Entstehung reiner Querbrüche, zu denen wir noch die einfachen Schrägbrüche rechnen, auf diese Art ist wohl kaum in Frage zu stellen; dass aber bei den modernen Geschossen derartige reine Frakturen zu den grössten Seltenheiten gehören, dürfte daraus hervorgehen, dass die reiche kriegs-chirurgische Sammlung kein einziges Präparat besitzt ohne alle Fissurirung. Vielleicht liegt dies allerdings zum Theil daran, dass solche einfache Brüche seltener zum Tode führen. Von den drei sogleich zu beschreibenden Präparaten sind in der That eins durch Tod an Trismus (Zerreissung des Plex. crural.), ein zweites durch Tod an Ileotyphus und nur eins in Folge von Septicämie gewonnen. Ein verhältnissmässig günstiger Verlauf ist natürlich am ehesten zu erwarten, wenn die Frakturstelle subkutan bleibt. Die geringste Fissurirung, bestehend in zwei feinsten Sprüngen des unteren Femurstückes, zeigt Präparat X. A 35, bei dem leider nähere Angaben über die Entstehung, speziell über die Art und Form des Geschosses, seine Auftreffstelle etc. fehlen; die zackige Linie des Schrägbruches ist in maximo 35 mm hoch (senkrecht zur Längsachse), sie ist umgeben von einer deutlichen Demarkationslinie, welche letztere durchaus nicht den Konturen des Bruches folgt, sondern zum Theil unmittelbar an die Fraktur heranreicht, zum Theil sich auch bis auf 45 mm davon entfernt hält. Der Bruch befindet sich ziemlich in der Mitte der Diaphyse. Ein anderes hierher zu rechnendes Präparat ist X. A 3, welches einen Schrägbruch des Femur von in maximo 26 mm Höhe darstellt, an dessen medianer Seite kleine Knochensplitterchen abgesprengt sind; der unterste Theil der zackigen Bruchlinie befindet sich 11 cm unter der obersten Spitze des Trochanter maj.

Nach der vorhandenen Beschreibung hat ein Granatsplitter — ziemlich sicher an der Stelle des Defekts in der Bruchlinie — das Femur seitlich getroffen und den Bruch bedingt unter breiter Zerreissung der Weichtheile. Gegenüber der Anprallstelle an der äusseren hinteren Seite des Femur ziehen zwei Längsfissuren nach oben und unten; die obere im Ganzen gerade zum Trochanter heraufziehend, die untere nach einem anfänglich gerade abwärts gerichteten Verlauf nach der äusseren Femurseite in der Länge von $1^1/_2$ cm umbiegend. — Endlich ist hier noch Präparat X. A 28 (Taf. XXXI. 1) zu erwähnen; die Bruchflächen des Femur zeigen mässig reichliche Kallusauflagerungen, insbesondere das obere Stück, an dessen hinterer innerer völlig poröser Fläche das untere Femurfragment etwa 6 cm heraufgezogen war; nur an der äusseren hinteren Kante des unteren Fragmentes ist noch eine breite, gerade nach abwärts ziehende Fissur in der ganz porös gewordenen Kortikalis zu erblicken, deren Fortsetzung der bis $1^1/_2$ cm hoch aufgelagerte Kallus verdeckt. Dem Präparat liegen einige nekrotisch abgestossene Knochensplitter bei, deren grösster ein Stück aus der ganzen Diaphysendicke darstellt und ein stark seitlich und vorn deformirtes Chassepot-Projektil, in welchem Gewebstheile und kleine Knochenfragmente — letztere als solche durch die mikroskopische Untersuchung sichergestellt — sehr fest haften; vergl. X. A 4. Die Höhe des Schrägbruches beträgt 9 cm; ein Splitter von 2 cm Länge ist gänzlich ausgebrochen. Das Projektil hatte tangential getroffen; Patient war einer starken Blutung erlegen. Dieses Präparat stellt schon einen Uebergang zu den Splitterbrüchen dar.

Ziemlich sicher gehört auch hierher IV. A 25 (Taf. XV. 2), wo ein zackiger Schrägbruch mit Fissurenbildung vorliegt. Da indessen genauere Angaben fehlen und die sekundären Veränderungen, Nekrose etc., zu bedeutend sind, ist eine zweifellose Klassifizirung nicht angängig.

b. An dem intermediären Raum und der Epiphyse

kommen solche Frakturen, je weiter zur Epiphyse hin, desto seltener vor, wahrscheinlich deshalb, weil ein mattes Projektil entweder in die verhältnissmässig weiche Substanz eindringt oder nur oberflächliche Eindrückungen der Kortikalis bewirkt, d. h. seine Wirkung lokal äussert, ohne grössere Schwingungen bis zu einem Quer- oder Schrägbruche hin zu bedingen. Jedenfalls besitzt die Sammlung kein Präparat, welches hier als Paradigma dienen könnte.

2. Splitterbrüche.

Die Splitterbrüche der langen Röhrenknochen bilden bei weitem das grösste Kontingent der Präparate unserer kriegs-chirurgischen Sammlung; den Entstehungsmodus derselben zu analysiren, soll in dem Folgenden versucht werden. Dieser Versuch soll kein müssiges theoretisches Raisonnement darstellen, wie es wohl erscheinen mag bei den Verletzungen gerade dieser Art, bei welchen sich ganz gewöhnlich verschiedene physikalische Verhältnisse kombiniren und die allermannigfachsten Uebergänge stattfinden; vielmehr wird es für das chirurgische Handeln im speziellen Falle vom höchsten Einfluss bleiben, wie voraussichtlich der Splitterbruch entstanden ist. Trotz aller Fortschritte in der chirurgischen Behandlung und im Besitze der besten Verbandstoffe wird man nur selten in der Lage sein, einen Röhrenknochen dem Organismus zu erhalten, wenn ange-

nommen werden muss, dass hydraulische Pressung stärkeren Grades stattgefunden hat, während häufiger die Erhaltung solcher Glieder gelingen wird, deren Splitterbrüche auf andere Weise entstanden sind.

a. Splitterbrüche der Diaphyse.

Ein verhältnissmässig mattes Projektil trifft die Diaphyse und biegt dieselbe bis zum Bruch, zunächst und am stärksten an der Stelle der grössten Extension, ähnlich dem über das Knie gebrochenen Stabe, im Allgemeinen also an einer der Auftreffstelle gegenüberliegenden Wand. Besonders sind breit auftreffende, breitgeschlagene oder sich breitschlagende Gewehrprojektile, die Sprengstücke des groben Geschützes und die indirekten Geschosse im Stande, derartige Brüche zu erzielen. Selten sieht man durch das Projektil bewirkte Defekte (Zermalmungen) des Knochens; in der Regel kommen grössere Splitter zu Stande, welche sich in den Präparaten leicht wieder vollständig zusammenfügen lassen. Der Vorgang ist derselbe, wie bei den einfachen Quer-Schrägbrüchen; die Bildung der Splitter hängt wahrscheinlich zumeist von individuellen Eigenthümlichkeiten des getroffenen Knochens — seiner „Sprödigkeit" und „Spaltbarkeit", sowie seiner augenblicklichen Befestigung, ob frei pendelnd oder unterstützt, — ab. Es kommen demgemäss sehr häufig Uebergänge vor zwischen den einfachen Brüchen und den hier angezogenen. Präparat X. A 4 zeigt einen solchen Uebergang, den wir betreffs Steigerung der Splitterung bei IV. A. 12 weiter verfolgen können. Ein Granatstück hat die Weichtheile des Oberarms zermalmt und die primäre Amputation veranlasst. Der unregelmässige Schrägbruch des Humerus befindet sich etwa 10 cm über der Trochlea; das Geschoss hat wohl die äussere Seite des Humerus getroffen: an der vorderen Fläche des oberen Fragmentes ist ein Splitter von 5 cm Länge und $2^1/_2$ cm Umfang in der Breite völlig abgesprengt, am unteren Fragment zeigt sich ein ebenso langes Stück der Hinterfläche derart durch Fissuren umschrieben, dass es in der Mitte der Hinterfläche nur noch durch eine $1^1/_2$ cm lange Brücke mit der Knochenmasse verbunden blieb; hinten unten am oberen Fragment fehlen zwei kleinere Splitter von $1—1^1/_2$ cm Länge.

In ähnlicher Weise scheint der Splitterbruch, welchen Präparat XII. A 18 zeigt, entstanden zu sein: auch hier fehlt eine deutlich am Knochen markirte Auftreffstelle des Projektils, welche indessen auf Grund des Sektionsprotokolls (Berlin, Tempelhofer Feld B.) und nach einer undeutlichen, sehr oberflächlichen Impression vorn an der äusseren Seite des oberen Fragments angenommen werden muss. Die hintere Zirkumferenz der Tibia zeigt zwei grosse Splitter und zwei nach oben ziehende bogenförmige Fissuren; bemerkenswerth ist, dass die Fibula intakt geblieben ist. Vergl. auch XII. A 27 und 28.

Wird die lebendige Kraft des Projektils grösser und trifft dasselbe den Knochen tangential an vorspringenden Kanten, so werden durch den direkten Insult leicht Splitter herausgeschlagen, zumal wenn sich das Geschoss durch seine Härte auszeichnet, welche eine Rückwirkung der lebendigen Kraft auf das Projektil selbst erschwert.

Dass ein solches Herausschlagen von Splittern aus der Diaphyse ohne Aufhebung der Kontinuität des Knochens möglich ist, hat Präparat X. A 18 (Taf. XXVII. 3) gelehrt. Bei einer Zunahme der lebendigen Kraft oder bei einem etwas weniger tangentialen Auftreffen wird sich der Stoss dem Knochen sehr viel stärker mittheilen; das Geschoss wird kaum eine Ablenkung erfahren können, der Widerstand des Knochens wird vielmehr völlig überwunden. Man findet alsdann Splitterung an der Auftreffstelle des Geschosses, häufig mit deutlicher Zermalmung von Knochensubstanz, und verhältnissmässig einfache Brüche an der der Auftreffstelle gegenüberliegenden Knochenpartie oder auch hier gelegentlich die Ablösung grösserer Splitter, letzteres besonders dann, wenn die nicht direkt getroffene Partie gross war, also vornehmlich bei den Tangentialschüssen mit höherer lebendiger Kraft. Ein Paradigma hierfür bietet Präparat XII. A 3 (Taf. XLVIII. 1). Die rechte Tibia ist vorn an der inneren Fläche nach hinten zu etwas unter der Mitte getroffen; das Geschoss hat hier die Knochensubstanz zermalmt; am vorliegenden mazerirten Präparate ist der inneren hinteren Kante entsprechend ein Defekt von in maximo 5 cm Länge gesetzt, an der hinteren Wand sind nach aussen zu grössere Splitter abgelöst, während über die Krista hin ein von innen oben nach aussen unten verlaufender Schrägbruch von 8 mm Höhe zieht; an der hinteren Fläche streichen nach oben und unten unregelmässige Fissuren hin.

Sehr ähnlich liegen die Verhältnisse bei Präparat XII. A 2. Das Projektil (wahrscheinlich Chassepot, da der Unterschenkel von einem am 7. 10. 70 verwundeten Preussen stammt) hat aus der Innenfläche der Tibia ein Kreissegment ausgeschlagen und eine sehr ausgedehnte Fissurirung der inneren Wand verursacht; die Fissuren haben einen unregelmässigen Verlauf, im Grossen und Ganzen die Richtung nach oben und unten. Die hintere und äussere Wand der Tibia zeigen mehrere grosse Splitter von unregelmässiger Form, in deren einem, dem Einschusse gegenüber, kleinste Bleifragmente eingesprengt liegen; in der Mitte der Crista tibiae verlaufen spitzwinklig Fissuren zusammen und hier ist die völlige Kontinuitätstrennung der Tibia erfolgt, vielleicht erst durch die Einwirkung der Körperlast (?) auf das kleine Segment; die Fibula ist nachweisbar nicht durch das Geschoss direkt getroffen, sondern dem Anscheine nach durch die grossen Splitter der äusseren Kante schräg mit sehr geringer Fissurenbildung am oberen Fragment gebrochen. Vergl. IV. A 6 und 21, V. A 54, X. A 39, 40, 56, 57, 60, 62, 63 und 100, XII. A 20, 24, 25, 26, 30. — Aehnliche Verhältnisse zeigen noch viele andere Präparate mit mancherlei sekundären Veränderungen.

Trifft das Projektil mit mittlerer lebendiger Kraft bei einer Endgeschwindigkeit unter 250 m die Diaphyse senkrecht zur Achse, so wird es einen mehr oder weniger rundlichen Einschuss durch Zermalmung der getroffenen Stelle setzen und bei genügender lebendiger Kraft ausserdem eine völlige Kontinuitätstrennung bewirken; die hierher gehörigen Präparate X. A 55, 58 (Taf. XXXIV. 2), 59 und 98 machen den Eindruck, als habe ein stumpfer Keil die Trennung bewirkt. Vergl. auch X. A 9 (Taf. XXV. 2) und 8.

Splitterung durch Sprengung. (Erschütterung und hydraulische Pressung.)

Um mit möglichst gleichen Verhältnissen zu rechnen, wenn man versuchen will, sich die Theorie der Entstehung hochgradiger Splitterbrüche durch Sprengung klar zu machen, deren beide konkurrirende Momente die Erschütterung des Knochens und die bei Eröffnung der Markhöhle event. stattfindende hydraulische Pressung von innen nach aussen darstellen, sind in dem Folgenden eine Anzahl von Präparaten ausgewählt, in welchen jedes Mal ziemlich dieselbe Knochengegend — die Diaphyse des Femur in ihrem unteren Drittel — getroffen ist (vergl. S. 23).

In Präparat X. A 18 ist ein Stück aus der vorderen Femurwand durch ein von hinten aussen tangential auftretendes Projektil herausgeschlagen mit breiter Eröffnung der Markhöhle, aber Erhaltung der Knochenkontinuität. (Wahrscheinlich Chassepot-Projektil, da das Präparat von einem am 18. 8. 70 verwundeten Preussen stammt.)

No. X. A 51 (Taf. XXXII. 3) zeigt 8 cm über dem hinteren Rande der Knorpelgrenze nach innen von der Medianlinie einen scharfen 15 mm langen, 12—13 mm breiten Einschuss mit ziemlich scharfem Rande, der nach der Markhöhle zu breiter in der gewöhnlichen Weise abgeschrägt ist; in 8 mm Ausdehnung fehlt die Umrandung; vom oberen Rande derselben gehen drei Fissuren aus, zwei nach oben divergirende längere und eine kürzere, welche bald in eine der längeren einbiegt; vom unteren Rande zieht eine Fissur, ziemlich der Knochenfaserung entsprechend, nach abwärts bis fast zur Epiphysenlinie hin, die äussere Wand zeigt einen Defekt von in maximo 10 cm Länge, die vordere einen solchen von 5—6 cm; der übrige Theil der vorderen Wand wird durch einen Splitter von 12,7 cm Länge bei einer durchschnittlichen Breite von 3 cm gebildet. Die innere Fläche des Femur ist durch einen Theil des Einschusses, und 4 cm höher durch einen spitzwinkligen Bruch von dem oberen Fragment getrennt. Betreffend das Projektil ist angegeben, dass dasselbe — Krieg 1870 und Grösse des Einschusses lässt auf Chassepot schliessen — den Körper wieder verlassen hatte, also mit bedeutender lebendiger Kraft ausgestattet war.

Bei No. X. A 52 (Taf. XXXIII.) — Preussischer Soldat, 16. 8. 70 verwundet, also wahrscheinlich auch Chassepot — befindet sich der scharfe, leicht ovale, wenig gezackte, nach innen zu in der typischen Weise grösser werdende Einschuss von 14 bezw. 11 mm Durchmesser genau in der Medianlinie der Hinterfläche des Femur; die Zirkumferenz zeigt nur innen oben einen 7 mm weiten Defekt, welcher sich noch weiter nach oben hin fortsetzt; an der vorderen und äusseren Seite sind zwei grössere, sehr unregelmässige Defekte ebenfalls nicht geschlossen. In 9 cm Länge ist das untere — nur bis zur anatomischen Epiphyse gerechnet — Femurdrittel sehr stark gesplittert; die sieben vorhandenen Splitter passen mit ihren Bruchlinien ziemlich gut aneinander, ihre Form ist höchst unregelmässig und insofern von der gewöhnlichen Diaphysensplitter-Gestalt abweichend, als sie im Allgemeinen kurz und breit sind; bemerkenswerth ist, dass im Verlaufe eines Splitters ein 4 cm langes Stück aus der Dicke der Linea aspera herausgeschlagen ist.

Es stellen diese Präparate eine gewisse stetige Steigerung der Geschosswirkung dar; in allen Fällen ist die Verletzung, wie wohl angenommen werden darf, durch das Chassepot bewirkt.

Leider fehlen nähere Angaben über das Aussehen der Geschosse, sowie über die Entfernung, in welcher die Verwundungen zu Stande gekommen sind, endlich über die klinischen Beobachtungen. Die Schwierigkeit der Analyse wächst bei den mazerirten Präparaten der Splitterbrüche ganz bedeutend, auch wenn sie so kurze Zeit nach der Verletzung gewonnen sind, dass von sekundären Veränderungen noch nicht die Rede sein kann: die Präparate müssen, soweit möglich, künstlich zusammengefügt werden, um einen besseren Ueberblick der Knochenläsion zu gewähren; die Verhältnisse, wie sie durch den Insult gesetzt waren, werden somit mazerirte Präparate hochgradigerer Splitterbrüche niemals erkennen lassen. Zu einer einigermaassen sicheren Analyse der Entstehung ist es hier aber unumgänglich nothwendig, den primären Zustand nicht nur des Knochens, sondern auch der umgebenden Weichtheile zu kennen, — die Konfiguration des „Schusskanals". — Es kommt bei den mazerirten Präparaten der Splitterbrüche noch eine andere Schwierigkeit hinzu: ganz gewöhnlich sehen wir Knochendefekte, welche durch die vorhandenen Splitter nicht ausgefüllt werden konnten; für die Deutung sind diese Defekte aber wichtig, da es nicht einerlei ist, ob es sich um Zermalmung von Knochensubstanz handelt, oder ob die Splitter aus dem Körper mit dem Geschoss herausgerissen wurden oder noch im getroffenen Theile stecken blieben und ihrer Kleinheit halber entweder nicht gefunden sind oder nicht zusammengefügt werden konnten. Für die theoretische Betrachtung der Präparate bietet die klinische Beobachtung allein wichtige, aber zumeist keine direkt verwerthbaren Anhaltspunkte: die Schwierigkeiten einer genaueren — für unsere Zwecke — Diagnose der hochgradigen Splitterbrüche ist intra vitam ausserordentlich gross, wenn nicht, zumal bei stärkerer Weichtheilbedeckung, geradezu unmöglich; es erhellt dies zur Genüge aus zahlreichen Beobach-

tungen, welche in den letzten Kriegen gemacht sind. Für die Analyse der hochgradigeren Splitterbrüche bleibt man deshalb stets auf die durch das Experiment gewonnenen Resultate angewiesen. Dieselben sind jedoch, wie früher auseinandergesetzt, verschieden je nach der Art der Waffe und des Geschosses und nach der Entfernung, in welcher geschossen wird; ohne die Kenntniss dieser Faktoren ist die Deutung eine unsichere.

Wenn es ungeachtet der hervorgehobenen Schwierigkeiten unternommen wird, in eine Besprechung der oben erwähnten Präparate einzutreten, so kann es sich nicht um eine genaue Grössenbestimmung der Einwirkung dieses oder jenes Faktors handeln, sondern nur darum, ob überhaupt und aus welchen Gründen zweckmässig und zwanglos die eine oder die andere Entstehungsart im gegebenen Falle anzunehmen ist.

In Präparat X. A 18 hat das Projektil mit mittlerer Geschwindigkeit die Diaphyse tangential getroffen; die Geschwindigkeit muss noch ziemlich bedeutend gewesen sein, weil das Geschoss die Kraft hatte, direkt einen Substanzverlust zu setzen; die Endgeschwindigkeit kann auf der andern Seite nur annähernd an 250 m betragen haben, weil wir sonst mit grosser Sicherheit erwarten müssten, dass sich die Zeichen hydraulischer Pressung bei der breiten Eröffnung der Markhöhle in erkennbarer Weise geltend gemacht hätten. Die Kontinuität des Knochens ist aber erhalten und nur in der Flugrichtung des Geschosses sind Splitter ausgeschlagen.

Eine Wirkung nach allen Seiten hin sieht man bei Präparat X. A 51, hinsichtlich dessen Entstehungsart bekannt ist, dass das Projektil nach Erzielung der bedeutenden Zerstörung noch Kraft genug besass, das Glied zu verlassen. Man ist genöthigt, bei diesem Präparat die Mitwirkung des hydraulischen Druckes anzunehmen, weil sich die Zerstörung — am stärksten allerdings in der Flugrichtung — an der ganzen Zirkumferenz des Knochens zeigt.

Aus der bedeutenden Fissurirung, welche von dem im Allgemeinen scharfen Einschusse ausstrahlt und welche sich ganz und gar nicht durch eine Keilwirkung, sondern nur durch eine vis a tergo erklären lässt, kann weiterhin geschlossen werden, dass das Projektil mit einer zur Erzeugung hydraulischen Druckes nothwendigen Endgeschwindigkeit aufgetroffen ist.

Präparat X. A 52 bietet sodann ein sehr lehrreiches Beispiel hydraulischer Pressung. Trotzdem der Einschuss sich fast an der Grenze der Markhöhle der Diaphyse befindet, wo sich die in der Konfiguration der Diaphyse liegenden Momente — Markhöhle und harte Kortikalis — sehr viel weniger geltend machen können, sehen wir eine kolossale Zerstörung des Knochens, eine vollkommene Sprengung, wie sie nur ein mit sehr hoher lebendiger Kraft ausgestattetes Geschoss bewirken kann.

Die eigenthümlich stumpfwinkligen Begrenzungen der zahlreichen Splitter und der Defekte, die sich nicht etwa nur nach unten zur Epiphyse hin, sondern gerade auch oben an der Diaphyse finden, scheinen auch direkt zu beweisen, dass die Splitterung vorwiegend durch Höhlenpressung erfolgt ist und ferner, dass die Vermehrung des inkompressibeln Markinhaltes so rasch bewirkt wurde, dass die eigenthümliche Struktur des Knochens nur sehr beschränkt zur Geltung kommen konnte: die Kleinheit der Splitter, ihre auffallende Form, das Fehlen weiterer Fissuren an der Diaphyse. Die Absprengung aus der Dicke der Linea aspera erscheint sehr charakteristisch: dieselbe bildet die Fortsetzung eines Splitters, welcher zum grossen Theile an der Bildung des Einschusses Antheil hat; dieser Splitter muss ebenso wie sein in gleicher Lage befindlicher Nachbar nach hinten, d. h. der Schussrichtung entgegen, abgehoben sein und zwar mit grosser Gewalt, — das Letztere erhellt daraus, dass das Stück aus der im Präparate sehr stark entwickelten Linea aspera nicht mehr an dem Splitter — dessen direkte Fortsetzung es bildete — festhaftet, sondern späterhin noch gebrochen wurde. Die Fissur nach unten durch die Fossa intercondyl. ist in der Richtung des geringsten Widerstandes erfolgt, in der Linie, welche wir (vergl. S. 20) als charakteristisch für die Schussverletzungen dieses intermediären Raumes schon hervorgehoben hatten. An den Splittern des 15 Tage nach der Verletzung durch Amputation gewonnenen Präparats findet sich keine Spur von Heilungsvorgängen, welche das obere Femur-Fragment schon sehr deutlich zeigt.

Die kriegs-chirurgische Sammlung besitzt unter den Schuss-Splitterbrüchen eine grössere Anzahl von Präparaten, bei welchen die Annahme einer Mitwirkung der hydraulischen Pressung erforderlich erscheint: starke Splitterung in der unregelmässigsten Form, Herumschleudern der Splitter — durch Kallus fixirt und deshalb auch in diesen Präparaten noch nachweisbar — nach allen Richtungen hin, die innere Fläche häufig nach aussen gekehrt, quer gestellt zur Längsachse u. s. w.

Oefters findet sich an den Präparaten keine Spur der Einschussöffnung mehr, weder an den Splittern, noch den Fragmenten. Der Nachweis einer Einschussöffnung erscheint für das event. Bestehen hydraulischer Pressung unwesentlich, weil bei den höchsten Graden der Sprengung der Knochen wohl so zertrümmert zu denken ist, dass der Nachweis des charakteristischen Kreissegments nicht mehr gelingen kann; hinzu kommt übrigens bei den Präparaten der Sammlung, dass viele bereits mehr oder weniger bedeutende sekundäre Veränderungen zeigen, welche wohl hier und da dem Auge eine sonst nachweisbare Einschussstelle verdecken mögen.

Eine rundliche oder überhaupt markirte Ausschussöffnung sehen wir bei keinem einzigen Diaphysen-Präparate, ebensowenig eine rundliche, völlig geschlossene Eingangsöffnung.

Hierher gehörige Präparate sind: IV. A 22, 31, 38,

V. A 24 (Taf. XVI. 1), X. A 36, 44, 46, 54 (Taf. XXXIV. 1), 65 (Taf. XXXV. 1), 66 mit Einsprengung zahlreicher kleinster Bleitheilchen (Taf. XXXV. 6 und XXXVI. 1), 67, 68, 73, 78, 87, 88, 90, 97 (Taf. XL. 1), XII. A 29 und 39 (Taf. LII. 1).

Die Präparate stammen mit Ausnahme von X. A 44 (Krieg 1866), 66 (?) und XII. A 29 (Krieg 1866) aus dem Feldzuge 1870/71.

b. Des intermediären Raumes und der Epiphyse.

Die Splitterbrüche werden nach der Epiphyse zu stetig seltener; es wird dies vornehmlich durch den Bau des Knochens bedingt, welcher die starre Kortikalis der Diaphyse nicht hat und nur einen verhältnissmässig geringen Widerstand dem andringenden Projektile entgegensetzen kann. Mit Rücksicht auf die durch Sprengung — hydraulische Pressung und Erschütterung — erzielten Splitterbrüche dieser Gegend ist zu bemerken, dass diese Entstehungsart auch für einige Präparate der Sammlung wahrscheinlich bleibt, vor Allem bei X. A 69 (Chassepot) und 72 (aus dem Feldzug 1866?), sodann X. A 5, 50, 49 und 48 (Taf. XXXII. 2), vgl. auch XI. A 61, XII. A 4 (Taf. XLVIII. 2).

Indessen treten die Splitterungen bei weitem nicht in der Ausdehnung an den Epiphysen — mit einziger Ausnahme der unteren Humerus-Epiphyse — auf, wie an den Diaphysen; statt der zahlreichen Splitter sieht man sehr unregelmässig gestaltete grössere und kleinere Würfel gebildet mit vorwiegend stumpfen Kanten; anders zur Diaphyse hin, wo hinsichtlich der Splitterung dieselben Uebergänge gefunden werden wie bei den früher erwähnten Schussverletzungen dieser Gegend.

3. Doppelbrüche.

Präparat X. A 79 (Taf. XXXVII. 1) ist, da es aus dem Kriege 1866 und von einem Oesterreichischen Soldaten stammt, höchstwahrscheinlich durch das Preussische Langblei zu Stande gekommen. Das Präparat besteht leider nur aus der unteren Hälfte des linken Oberschenkels; die obere Begrenzung wird durch einen unregelmässigen Bruch in eine grössere vordere und eine kleinere hintere Hälfte getheilt, welche letztere, spitz auslaufend, den vorderen Abschnitt um 2 cm überragt. Die Bruchlinie wird durch einen sehr verschieden breiten nekrotischen Demarkationsrand umschrieben. Von den Winkeln, welche vorderen und hinteren Abschnitt trennen, ziehen flach bogenförmige Fissuren nach abwärts: die eine, an der äusseren hinteren Fläche des Femur, lässt sich 7 cm weit verfolgen, der event. weitere Verlauf wird durch oberflächliche Auflagerungen am Knochen verdeckt; die an der inneren Seite gelegene mündet nach $7\frac{1}{2}$ cm in die Spitze eines 35 mm langen und etwa 11 mm breiten Defektes, dessen hintere Begrenzung durch die intakte hintere Femurfläche, die vordere durch einen Splitter gebildet wird. Von der unteren Spitze dieses Defektes zieht eine Fissur flach gebogen nach hinten $2\frac{1}{2}$ cm lang; $1-1\frac{1}{2}$ cm von derselben, durch eine zackige Fissur $\frac{1}{2}$ cm über ihrem unteren Ende mit der eben beschriebenen verbunden, zieht fast parallel eine Fissur als vordere Begrenzung des Splitters; sie theilt sich etwa in der Mitte der Vorderfläche in zwei Schenkel, deren einer, breit und mit spärlichem Kallus ausgefüllt, den erwähnten Splitter umkreist und 3 cm oberhalb des Defektes in die innere Längsfissur einbiegt. Der andere Schenkel zieht quer zu einem unregelmässig ovalen 13 mm breiten, 20 mm langen, schräg von innen unten nach aussen oben gerichteten Defekte, welcher 67 mm über der Knorpelgrenze des äusseren Knorrens an der äusseren vorderen Seite des Femur gelegen ist. Die Ränder desselben sind aussen und innen oben — hier durch ein nekrotisches noch fest haftendes Stück Knochen begrenzt — scharf, vorn unten anscheinend durch Nekrose abgerundet.

Vom unteren Rande dieses Defektes, welcher der Einschussöffnung entspricht, zieht eine Fissur etwa 5 cm lang nach abwärts und endet $1\frac{1}{2}$ cm über der oben erwähnten Knorpelgrenze in der Mitte der vorderen Femurfläche; vom oberen Rande geht eine Fissur erst etwas nach hinten und oben, wendet sich jedoch dann in ziemlich scharfem Bogen wieder zur Vorderfläche, wo sie durch flachen Kallus verdeckt wird; endlich gehen noch vom äusseren unteren Rande eine feine Fissur $3\frac{1}{2}$ cm lang zur äusseren Seite des Femur und vom oberen vorderen eine breitere nach oben, wo sie bald unter Auflagerungen verschwindet. Die untere Spitze des Defektes an der Innenseite liegt $5\frac{1}{2}$ cm über einer senkrecht zur Femurachse durch die obere Knorpelgrenze des äusseren Knorrens gelegten Ebene. In die innere und hintere spongiöse Auskleidung des Markraumes sind einige Kortikalis-Splitter fest eingepresst bezw. verwachsen (?).

Das Präparat ist in mehrfacher Beziehung hochinteressant: das gefürchtete Preussische Langblei macht einen Lochschuss in die Femur-Diaphyse, welcher mit geringer Splitterung, aber starker Fissurirung von der lateralen zur medianen Seite quer verläuft; die geringe Breite der Ausschussöffnung darf nicht verwundern: das Präparat ist 6 Wochen nach der Verletzung gewonnen, als schon der grosse Splitter, welcher unten noch in festerer Verbindung mit dem Knochen geblieben zu sein scheint, auch oben durch Kallus wieder befestigt war; zweifellos ist er durch das Geschoss anfänglich stark abgehoben gewesen. Ueber die Entstehung der kompleten Fraktur, deren vorderer Rand 18 cm über der erwähnten Knorpelgrenze liegt, lässt sich bei dem Fehlen anderweitiger Angaben leider nichts Positives aussagen; anscheinend ist die Längsfissur der inneren Seite über der vorderen grösseren Bruchhälfte nach der lateralen Seite hinüber abgebogen — sie hat einen entsprechenden nach vorn gebogenen Verlauf — und ist der Bruch der hinteren Hälfte — vielleicht durch Fallen vornüber — erst sekundär zu Stande gekommen.

Das Präparat XI. A 6 (Taf. XLII. 2) zeigt einen wesentlich andern Entstehungsmodus einer Doppelfraktur (?).

Das Geschoss (vermuthlich Chassepot, da die Verwundung bei Gravelotte einen Preussischen Füsilier betraf) hat 2½ cm über der Knorpelgrenze des äusseren Knorrens etwas nach aussen von der Mitte der vorderen Femurfläche einen unregelmässig längsovalen Einschuss von 16 bezw. 30 mm Grösse gesetzt; von der oberen und unteren „Spitze" desselben ziehen den Knochen ganz durchsetzende Fissuren direkt nach oben und unten; der untere Theil geht mässig gezackt zwischen den Knorren nach hinten zur Ausschussöffnung, welche unregelmässig siebeneckig, etwa 5 cm lang und 3 cm breit, ungefähr 1 cm über der hinteren Knorpelgrenze beginnt. In Fortsetzung der Innenkante des Ausschusses geht eine tiefe Fissur in leicht gebogenem Verlaufe nach oben, um sich mit der vorderen Längsfissur über der inneren Hälfte des Femur in einem zackigen Bogen zu vereinigen, so zwar, dass hier die innere vordere Hälfte des Femur völlig abgetrennt ist. Die höchste Spitze dieses Bogens liegt 19,5 cm über dem äusseren Rande der Knorpelfläche des Condyl. int. femoris und 15,5 cm über dem höchsten Punkte der vorderen Knorpelgrenze des äusseren Knorrens. — An der äusseren Seite des Femur ist ein unregelmässig viereckiges Stück von etwa 3 cm Breite und 4 cm Länge zwischen Ein- und Ausschussöffnung abgesprengt, so dass hier die Kontinuität der äusseren Femurhälfte etwa 10½ cm unterhalb des Bruches der vorderen Hälfte aufgehoben ist. In Fortsetzung der hinteren Kante dieses Stückes geht eine Längsfissur von 72 mm Länge ziemlich gerade zur Diaphyse herauf; etwa 1 cm über dem sehr feinen Ende dieser Fissur ist die Amputations-Sägefläche (1 Tag nach der Verletzung) bis in die beiden grossen Längsfissuren geführt.

Die ausgedehnte Fissurirung in diesem Falle erklärt sich durch die Auftreffstelle des Projektils fast am Ende der Markhöhle, d. h. der chirurgischen Diaphyse.

II. Knochenfissuren mit besonderer Berücksichtigung der Gelenkverletzungen.

Unter den zahlreichen Schussverletzungen der langen Röhrenknochen befindet sich nur ein verschwindend kleiner Theil ohne deutlich nachweisbare Fissuren, so bei IV. A 13, X. A 11, 12, 13, 14, 15, XII. A 8, 44 und 16 (mit Bezug auf die Tibia), vergl. auch IV. A 14; doch sind diese Präparate zum Theil derartig sekundär verändert, dass auch hier mit Sicherheit auf ein Fehlen primärer Fissuren nicht geschlossen werden darf.

In der grossen Mehrzahl der Fälle traten die Fissuren ausstrahlend von der durch den direkten Anprall des Geschosses aus gesetzten Knochenwunde auf, sei es nun an der Auftreffstelle oder an dem Ausgangspunkte des Projektils. — Bei einigen Präparaten, deren exquisites Paradigma XII. A 9 (Taf. XLVIII. 3) darstellt, erscheinen die Fissuren ohne deutlich nachweisbare Wunde am Knochen, oder endlich, ohne direkt mit einer solchen in Verbindung zu stehen.

Bei XII. A 9 scheint die Tibia an der inneren Seite nach hinten zu durch einen Granatsplitter getroffen zu sein; es zeigt sich wenigstens gegen Ende des oberen Drittels am inneren Winkel eine oberflächliche Nekrotisirung, von welcher aus feine Fissuren die ganze Dicke der Kortikalis durchsetzen. Ohne jegliche Verbindung mit dieser event. Auftreffstelle oder den von ihr ausgehenden Fissuren ziehen an der hinteren, und besonders der inneren Wand, endlich fast genau dem äusseren Winkel parallel sehr lange Fissuren. Dieselben durchsetzen sämmtlich die Knochenwand vollständig; ihr Verlauf ist im grossen Ganzen longitudinal, doch keineswegs gerade und der Faserung des Knochens folgend; nach abwärts erstrecken sich diese Fissuren bis in die untere Hälfte der Tibia, nach oben erreicht nur eine die sehr deutlich markirte Epiphysenlinie. Der betreffende Verwundete ist am 20. Tage nach der Verletzung einer „intensiven Osteomyelitis" erlegen.

Entstehung der Fissuren.

Die Fissuren können entstehen durch eine keilartige Wirkung des Geschosses, welches den Knochen von der Auftreffstelle aus auseinandertreibt, oder durch Schwingungen der Knochensubstanz, welche das anprallende Projektil veranlasst. Es führen diese Schwingungen an wenig widerstandsfähigen oder an solchen Stellen, an welchen sie durch Kombination besonders intensiv auftreten, zu partieller Aufhebung des Zusammenhanges (Richter, l. c. 289), vergl. Schädelverletzungen. Die Schwingungen können endlich noch durch den feuchten Inhalt der Knochenhöhlen fortgeleitet werden, — was wenigstens für die Schädelhöhle (vergl. II. Abschnitt S. 16) nachgewiesen scheint. Ob der Inhalt der verhältnissmässig kleinen Markhöhle der Röhrenknochen dazu ebenfalls im Stande ist, kann durch die Präparate der Sammlung jedenfalls nicht dargethan werden.

Im Allgemeinen verlaufen die Fissuren der Diaphyse in der Längsrichtung; es scheint bei den Präparaten der Sammlung dieser Verlauf besonders dann erfolgt zu sein, wenn die lebendige Kraft der Geschosse eine nicht zu grosse war; wahrscheinlich konnte sich in solchen Fällen mehr die eigenartige Spaltbarkeit des Knochengewebes

entfalten. Von einer grösseren Regelmässigkeit der Fissurirung in entsprechenden Abschnitten konnte auch bei anscheinend gleichen Verhältnissen kaum etwas bemerkt werden, ausgenommen die schon früher beschriebene Art der Fissurirung und Splitterung der unteren Femur- und oberen Tibia-Epiphyse.

Mit Zunahme der lebendigen Kraft ist die Fissurirung sehr viel weniger in der Längsrichtung erfolgt; nicht selten biegen die Fissuren bogenförmig um und brechen gelegentlich in scharfem Winkel ab, — analog den Splittern, welche ja durch zusammentreffende Fissuren entstehen und den Verlauf der letzteren wiedergeben.

Oefters konnte deutlich ein Aufhören der Diaphysen-Fissuren in der Gegend der Epiphysenlinie oder auch ein Umbiegen der Fissuren an diesen Stellen konstatirt werden. Die Epiphysenlinie ist in einigen Präparaten ganz auffallend stark markirt, jedenfalls vorwiegend auf individueller Anlage und jugendlichem Alter beruhend, öfters anscheinend auch durch tiefere Erkrankungen der Knochensubstanz in Folge der Läsion bedingt.

In dem Nachstehenden sind die Verletzungen der oberen bezw. unteren Drittel der langen Röhrenknochen zusammengestellt und speziell der Verlauf der Fissuren berücksichtigt. Die eingeklammerten Zahlen geben bei den Verletzungen der Diaphyse an, wie weit die nachweisbare Auftreffstelle des Geschosses von der Epiphysenlinie entfernt ist: am Caput humeri ist der Punkt als Grenze angenommen, wo die Epiphysenlinie direkt mit der Knorpelgrenze zusammentrifft, an der unteren Humerus-Epiphyse ist der vordere obere Knorpelrand als Grenze benutzt, oben an den Vorderarmknochen der seitliche untere Knorpelrand des Radiusköpfchens und der Proc. coronoid. ulnae, am Handgelenk die Epiphysenlinien, am Femur der Knorpelrand mit Bezug auf das Kollum, die Spitze des Troch. major für die Diaphyse, am unteren Femurende und endlich an der Tibia die Epiphysenlinien. Die Wahl der Grenzen wurde mit Rücksicht auf die vorliegenden Präparate getroffen, welche diese Stellen sämmtlich gut erkennen liessen.

1. Schussverletzungen des oberen Humerus-Drittels.

Bei den Präparaten IV. A 22 (7—8), 26 (6—7) und 54 (7—8) reicht die Fissurirung bezw. Splitterung bis in die Gegend des Colli chirurg., bei IV. A 20 (8), 21 (9) und 28 (9) aber nicht; bei IV. A 32 (2) — welches eine ausserordentlich deutliche Epiphysenlinie zeigt — wird die Epiphysenlinie durch zwei ziemlich breite, gerade nach aufwärts ziehende Fissuren erreicht, auch findet sich dem Sulcus intertuberc. entsprechend direkt unter der qu. Linie ein Substanzdefekt. In Präparat IV. A 8 (0,5—1) (Einschuss in der Verlängerung des Sulcus dicht unter dem Collum chirurg. durch Chassepot?) ist der hintere Theil des Tuberc. maj. abgetrennt in einer leicht zackigen Linie, welche sich parallel dem Collum anatom. und etwas entfernt von demselben hält; durch den vorderen Theil zieht eine Fissur, welche sich auf der Höhe des Knorrens leicht gebogen nach hinten wendet und bis an das Collum anatom. reicht. — Bei IV. A 57 (3) (Einschuss als Kreissegment mit Abschrägung zur Markhöhle hin) ziehen Fissuren durch die Tubercul. und den Sulcus, an der hinteren Zirkumferenz des Humerus finden sich halb abgebrochene Splitter bis in die Epiphysenlinie; bei IV. A 19 enthält ein Splitter von 16 cm Länge das ganze Tuberc. maj. und den grösseren Theil des minus, über dem Tuberc. maj. ist ein oberflächlicher Defekt, welcher 1 cm weit in die Knorpelfläche hinein reicht. Ueber die Schussrichtung ist leider nichts an dem Präparate zu konstatiren; in die Spongiosa des nach innen — etwa in Höhe des Collum chirurg. — abgetrennten Kopfes ist ein kleines Bleistückchen eingepresst (Verwundung durch Chassepot?). Bei IV. A 27 ist eine sehr beträchtliche Fissurirung mit Abhebung zahlreicher Splitter — welche an der Epiphyse noch fest haften — nach aussen in der ganzen Zirkumferenz des Humerus bis unmittelbar in den erhöhten Rand der kugeligen Gelenkfläche erfolgt (Dänisches Geschoss?).

Wahrscheinlich sind hierher auch noch die Präparate IV. A 36, 37, 38 und 59 zu rechnen, bei welchen so kolossale Zerschmetterungen der Diaphyse und des Kopfes stattgefunden haben (IV. A 36: es sind vorhanden 29 Splitter), dass über dieselben Sicheres nicht gesagt werden kann. Gar keine Fissur zeigt IV. A 13, wo es sich um eine leichte Streifung des Humerus in Höhe des Coll. chirurg. handelt.

Die übrigen Schussverletzungen, welche ersichtlich die Gegend des Coll. chirurg. betroffen haben, gehen bei den Präparaten IV. A 9, 10, 18, 29, 31, 33, 34, 47 und 48, dann III. A 19 mit Fissurenbildung und zumeist auch Splitterung des Kopfes einher; nur bei Präparat IV. A 14 (Taf. XIII. 2) — aus 1866 — findet sich ein Lochdefekt unter und in den Tubercul. maj. ohne Fissuren; ferner bei IV. A 35 — Chassepot? — ziehen mehrere Fissuren bis an den anatomischen Hals; es fehlt bei diesem Präparate der grösste Theil des Tubercul. maj.

Die Präparate II. A 20, III. A 8 und IV. A 17 stellen drei Lochschüsse durch das Caput humeri dar, welche sämmtlich höchst wahrscheinlich durch das Chassepot-Projektil bewirkt sind; in allen drei Fällen gehen von dem Kanal aus Fissuren durch den Kopf; ebenso wenig frei von Sprüngen ist der inkomplete Lochschuss IV. A 56, welcher im Jahre 1866 durch ein Oesterreichisches Projektil zu Stande gekommen ist; ebensowenig die Rinnenschüsse des Kopfes, welche uns die Präparate IV. A 7 zeigen (Chassepot-(?)Geschoss ist eingekeilt), und III. A 2 und 11 (wahrscheinlich Langblei-Verletzungen aus 1864 und 1866); bei III. A 2 war das Geschoss ebenfalls in der Rinne festgekeilt und wurde extrahirt.

Totale Zerstörungen des Kopfes sieht man bei den Präparaten III. A 22 und 23, IV. A 6, 30, 42, 49 und 51; der Kopf ist in mehr oder weniger zahlreiche Würfel zersprengt.

Mehr lokal, aber stets mit zum Theil breiten Fissuren ist die Einwirkung der Geschosse bei IV. A 16, 43, 46 und 40 sowie IV. A 1, 2, 4, 11, 39 geblieben, bei welchen letzteren Präparaten das Tubercul. maj. oder Theile desselben abgerissen worden sind. — Leichtere Streifschussrinnen zeigen IV. A 3 und 44 (Chassepot?) und 15 (Langblei?); nichts zu erkennen ist an den Resektionspräparaten IV. A 41, 45, 52 und 53.

2. Schussverletzungen des unteren Humerusdrittels.

Unter den 57 Nummern der Sammlung, welche Schussverletzungen des Ellenbogengelenks zeigen, fehlt die untere Humerusepiphyse vier Mal und ist ebenso oft unverletzt; in sechs Fällen verdecken sekundäre Veränderungen vielleicht geringere Verletzungen des unteren Humerusdrittels, welche letzteren 43 Mal nachzuweisen sind. Davon zeigen 36 Präparate eine zumeist sehr bedeutende Splitterung, welche ganz besonders ausgedehnt erscheint in den Fällen, wo etwa die Mitte der Vorder- oder Hinterfläche getroffen war — vergl. V. A 3 (Schuss durch die Fovea supratrochl. post.), 27 ebenso (Taf. XVI. 2), 55 (1), 11 und 13 (2) —, aber auch eingetreten ist, wenn die Zeichen des Auftreffens eine der Kanten [V. A 10 (?), 25 (3), 34 (5) und 44 (2)] oder die Rotula (V. A 40, Taf. XVI. 4) oder endlich die Trochlea (V. A 21) erkennen lässt. Präparat V. A 48 stellt einen ziemlich reinen Rinnenschuss am äusseren Knorren dar; Lochschüsse mit gewaltigster Splitterung V. A 3 und 27. Bemerkt wird, dass von den 49 nachweisbaren Schussverletzungen der unteren Humerusepiphyse 9 aus dem Jahre 1866, 2 aus dem Dänischen Feldzuge, 36 aus dem Deutsch-Französischen Kriege stammen; über 2 Präparate ist nichts Sicheres zu bestimmen.

Diese grosse Neigung der unteren Humerusepiphyse zur Fissurirung und Splitterung wird auch nicht auffällig erscheinen, sobald man den eigenthümlichen Bau derselben berücksichtigt, welcher sich, was Härte und Sprödigkeit anbetrifft, ganz abweichend von dem der anderen Epiphysen verhält.

3. Die oberen Epiphysen der Vorderarmknochen

zeigen in den uns vorliegenden Präparaten ein wesentlich verschiedenes Verhalten; nur einmal (V. A 12) ist eine bedeutende Splitterung des Radiusköpfchens (0,5) und seiner Gelenkfläche erfolgt, zumeist ist die Gelenkfläche desselben intakt; anders bei der Ulna, welche in fast allen Präparaten eine recht bedeutende Splitterung zeigt, mag das Geschoss das Olekranon oder auch unterhalb des Proc. coronoideus den Knochen getroffen haben, letzteres z. B. exquisit bei V. A 54 (4) und 12, auch 6, 28, 16 (4—5, Kreissegment des Einschusses mit typischer Vergrösserung des Durchmessers zur Markhöhle hin), 39 (5); eine isolirte Absprengung des Proc. coronoid. zeigt Präparat V. A 22. Bei V. A 40 ist der Cond. ext. humeri mit sehr starker Splitterung abgeschossen unter Streifung des Olekranon, in welchem ein Bleipartikel eingepresst haftet und an das ein 1½ cm langer, ½ cm breiter abgetrennter Splitter, sehr wenig dislozirt, durch Kallus wieder angeheilt ist.

4. Schussverletzungen der unteren Vorderarmepiphysen.

Zur Erläuterung dieser Verwundungen liegen nur wenige Präparate vor. VII. A 5 zeigt Fissurenbildung in der Epiphyse des Radius; in VII. A 7 sind die primären Verhältnisse schon zu sehr verändert, als dass man noch Sicheres darüber aussagen könnte; VII. A 8, 10, 11 zeigen sehr erhebliche Splitterbrüche der Radiusepiphyse, VII. A 9 einen eben solchen der Ulna, welche ersichtlich ganz an der äusseren Seite von der Kugel (Chassepot, 16. August 1870, verwundeter Preusse) getroffen war.

5. Schussverletzungen des oberen Femurdrittels.

a. Bis an die trochanteren Linien.

Bei einer verhältnissmässig nur kleinen Anzahl von Präparaten überschreiten die von der Knochenläsion ausgehenden Fissuren nicht die Lin. intertrochant. ant. oder post., wobei allerdings zu bemerken ist, dass es sich bei den Präparaten X. A 11, 12 (Taf. XXVI. 1), 15 (Taf. XXVII. 1), 101 um leichte Knochenläsionen handelt und die schwereren Formen bei X. A 32 (13), 33 (14), 36 (ca. 16) sich zu Ende des oberen Drittels befinden. Es bleiben somit nur die Präparate X. A 34 (ca. 10), 67 (ca. 10) und 82 (ca. 10) sowie vielleicht 95 (ca. 12) (mit sehr bedeutenden sekundären Veränderungen, deshalb nicht deutlich) übrig, welche keine Fissuren bis in das Kollum zeigen; bei X. A 82, weniger stark bei X. A 67, hat aber eine starke Längsfissurirung an der äusseren Seite des Trochanter major stattgehabt.

Fissuren und Splitterungen bis in das Kollum finden sich bei den Präparaten X. A 1 (6 und 7), 17 (6½ typisches Einschusssegment, Taf. XXVI. 2), 30 (ca. 7), 71, 73, 75, 84 — welche Verletzungen unmittelbar unter und an den Trochanteren darstellen — und X. A 37 (ca. 10—11, Taf. XXXI. 2), 58 (9, Taf. XXXIV. 2), 59 (8—9), 60 (ca. 8), 65 (Taf. XXXV. 1), 67, 68, 76 (und 95?), welche tieferliegende Femurläsionen zeigen.

b. Der Trochanteren.

Bei Präparat VIII. A 14 ist von dem vorderen äusseren Theile ein Stück — oben und unten wieder angeheilt, so dass ein längliches Loch entsteht —, bei IX. A 4 die Spitze des Trochanter major, bei X. A 16 (Taf. XXVII. 2)

aber der ganze Trochanter major abgesprengt, anscheinend ohne weitere, vielleicht durch Osteophyten verdeckte Fissurirung; bei VIII. A 14 wurde das Hüftgelenk voll Eiter gefunden; bei IX. A 4 war ausserdem der Pfannenrand durchschossen; bei X A. 16 ist über das Hüftgelenk nichts bemerkt. — Mit Fissurirung und zum Theil sehr bedeutender Splitterung in das Kollum ist der Trochanter major abgesprengt in den Präparaten X. A 50 und 70, der Trochanter minor in den Präparaten X. A 49 und IX. A 11, beide Trochanteren in einem grossen Splitter zusammen bei X. A 5, in getrennten Splittern bei X. A 6 und IX. A 12.

c. Des Kollum.

Das Präparat IX. A 7 betrifft einen isolirten Splitterbruch des Kollum, wahrscheinlich — da es von einem am 29. Juni 1864 verwundeten Dänen stammt — durch das Preussische Langblei bewirkt. Es fehlt der grösste Theil des Kollum — nur ein Drittel des oberen vorderen Theiles ist erhalten —, in welchem sich mehrere Fissuren bis fast an den Knorpelüberzug des Kopfes zeigen, von dem sich der zackige Bruch zumeist etwa 1—1½ cm entfernt hält; die nach innen weisende Spitze des Trochanter major ist abgerissen, die Ablösung des Kollum vom Femurschaft ist in einer sehr unregelmässigen zackigen Bruchlinie ohne weitergehende Splitterung erfolgt. Vergl. auch IX. A 6 (Taf. XXIII. 1).

d. Des Kaput.

Das Präparat X. A 3 bildet einen Uebergang der Kollumschussverletzungen zu denen des Kopfes. An der unteren, nach vorn gelegenen Grenze des Kollum zur überknorpelten Gelenkfläche findet sich ein 1 cm in maximo tiefer dreiseitiger Defekt, dessen Basis 2½, 3 und 1½ cm lange Begrenzungen zeigt. Derselbe hat nach hinten eine kurze, breite Fissur; er ist durch einen Granatsplitter erzielt, welcher mit einem Stück Hosentuch die Kapsel durchbohrt und sich in den Defekt eingebettet hatte. Die Präparate IX. A 14, 2, 3, 10, 15, 8 (Taf. XXIV. 1), 1, 16 und 9 zeigen direkte Schussverletzungen des Kopfes, welcher gewöhnlich in mehrere Stücke zersprengt ist, von denen diejenigen der Präparate IX. A 2 und 3 mit der Loupe deutlich nachweisbar Bleiabstreifungen erkennen lassen; ist ein grösseres Stück des Kopfes vorhanden, so gehen von der Bruchfläche kurze, ziemlich breite Fissuren aus (vergl. IX. A 1, 16, 9, 15).

6. Schussverletzungen des unteren Femurdrittels.

a. Oberhalb der Epiphysenlinie.

Bei den Schussverletzungen des Femur, welche sich über der unteren Epiphysenlinie befinden, reichen Fissurirung und Splitterbildung nicht bis an diese Linie, welche X. A 21 (Taf. XXVIII. 2) und 98 auffallend deutlich erkennen lassen, in den folgenden Präparaten der Sammlung: X. A 9 (10, Taf. XXV. 2), 7 (5—6), 18 (11, Taf. XXVII. 3), 20 (4), 21 (7, Taf. XXVIII. 2), 26 (Taf. XXX.), 39, 40 (ca. 10), 42 (11), 51 (ca. 8, Taf. XXXII. 3), 54 (ca. 10, Taf. XXXIV. 1), 57 (ca. 8½), 61 (ca. 5), 64, 79 (ca. 7, Taf. XXXVII. 1), 88, 98 (ca. 5) und 100 (ca. 12, Taf. XLI. 1); XI. A 14 und 42 (ca. 8). Vergl. auch X. A 24 (Taf. XXIX. 2).

Die Mehrzahl dieser Präparate zeigt die Fissuren, öfters durch das zur Hälfte erfolgte Abbrechen und Abbiegen von Splittern entstanden, bis auf etwa 1½—2 cm an die Epiphysenlinie heranziehend, gegen welche hin das Einbrechen in einer zackigen Linie erfolgt ist; bei den Präparaten X. A 9, 42, 51 und XI. A 42 enden die Fissuren etwa 2 cm oberhalb der Epiphysenlinie, in flachem Bogen seitwärts umbiegend.

Bis an die Epiphysenlinie herab reichen Fissurirung und Splitterung in den Präparaten X. A 19 (5, Taf. XXVIII. 1), 23 (1, Taf. XXIX. 1), 25 (Einschuss an der Grenze, Taf. XXIX. 3), 62 (7), 69 (1½) und No. 24 (?) (1½), wobei jedoch zu bemerken ist, dass der Einschuss sich bei den Präparaten X. A 23 und 25 schon fast auf der Grenze befindet. Ueber die Epiphysenlinie zieht in Präparat X. A 53 (ca. 2) eine Fissur auf der Aussenseite des äusseren Knorrens bis fast an den unteren Rand hin, während eine Fissur der Vorderfläche nur eben die Epiphysenlinie erreicht; deutliche Fissuren auf den Knorpelflächen zeigen nur die Präparate X. A 55 (ca. 5) und 56 (ca. 4½), bei denen es nicht bis zur völligen Trennung in der beliebten Richtung zwischen die Knorren hindurch gekommen ist, und X. A 52 (Taf. XXXIII.) sowie XI. A 6 (Taf. XLII. 2), bei welchen eine totale Trennung beider Knorren erfolgte. — Die letzten vier Präparate haben das Gemeinsame, dass sie auf der vorderen oder hinteren Fläche des Femur ziemlich genau in der Mitte ihre Einschussöffnungen haben (vergl. früher).

Endlich sind genaue Angaben wegen bedeutenderer sekundärer Veränderungen nicht möglich bei elf hierher gehörigen Präparaten, von welchen indessen mit ziemlich grosser Sicherheit bei X. A 22, 29, 38, 43, 63, 81, 83 und 91 eine Fissurirung bis über die Epiphysenlinie ausgeschlossen werden kann, während letzteres wahrscheinlich ist bei den Präparaten X. A 31, 93 (Taf. XXXVIII. 1) und 94 (Taf. XXXVIII. 2).

b. Unterhalb der Epiphysenlinie.

Wenn ein Projektil etwa die Mitte der Knorrenpartie getroffen hatte, so ist der mehr in der Schusslinie befindliche Knorren vom Oberschenkel zumeist in toto abgesprengt unter Fissurenbildung nach aufwärts sowie zur Seite; vergl. XI. A 4, 39 (Taf. XLVI. 2), 34 (Taf. XLV. 2) mit Bezug auf den inneren Knöchel, XI. A 3, 1 und 54 mit Rücksicht auf den äusseren Knöchel; fast rein lokal sind die Verletzungen XI. A 16 und 19 (Taf. XLIII.) geblieben, während wir eine Trennung beider Knorren bei Bruch des Femur oberhalb bei Präparat XI. A 13, endlich eine ganz enorme

Zerstörung der Knorrengegend in dem Präparate X. A 72 sehen.

Unter den Schussverletzungen, welche vorwiegend den äusseren Knorren betreffen, zeigt Präparat X. A 27 einen Lochschuss mit einer kurzen, von der Einschussöffnung ausgehenden Fissur und einer Ablösung von Splittern an dem verhältnissmässig grossen Ausschusse; bei den Präparaten XI. A 23, 50, 55 und 57 sehen wir Abreissungen und davon ausgehende Fissuren am hinteren Abschnitte, eben dasselbe an der Aussenseite bei den Präparaten XI. A 35, 53 (Taf. XLVII. 2) und 60 (die beiden letzteren mehr Rinnenschüsse); endlich zeigen die Präparate XI. A 5 (Taf. XLII. 1), 8, 12 und 62 fast totale Absprengung des äusseren Knorrens mit gleichzeitiger, zum Theil weitreichender Splitterung; die letztere sehen wir ebenfalls recht beträchtlich in XI. A 43 (Taf. XLVII. 1), wo ein deformirtes Chassepotprojektil von oben aussen nach unten innen den Knorren getroffen hat und die Gelenkfläche unter Splitterung vor sich hergetrieben hat; eine lange Fissur zieht durch den Knorpelüberzug des Condyl. int. Die Präparate XI. A 48 und 58 zeigen tiefe Rinnenschüsse, welche den Knorren von aussen nach innen unter reichlicher Fissurenbildung durchsetzen; endlich XI. A 9 einen seichten Eindruck mit zwei Fissuren des Knorpels, vielleicht durch Langblei (?) zu Stande gekommen, da der betreffende Franzose bei Weissenburg verwundet wurde.

Der innere Oberschenkelknorren zeigt an seinem vorderen Theile unter XI. A 10 und 21 Rinnenschüsse mit Fissuren — Chassepotprojektil im Knochen bezw. im Kniegelenk gefunden, also keine grosse lebendige Kraft — und unter XI. A 40 und 7 bedeutende Absprengungen; der hintere Theil des Knorrens zeigt unter XI. A 28 eine tiefe Rinne mit ausstrahlenden Fissuren und unter XI. A 47 grössere Abreissungen; der äussere bei XI. A 18 und 24 ziemlich starke Quetschungen, welche intensiv bei XI. A 31 an der unteren überknorpelten Fläche erscheinen, bedingt durch ein Chassepot- (?) Projektil, welches einen Lochschuss durch den Condyl. int. tibial. vorher gesetzt hatte; vergl. ferner XI. A 52, wo sich ein Lochdefekt unten vorn findet. Totale Abreissung zeigt X. A 2 (Taf. XXV. 1), durch ein wenig deformirtes, stecken gebliebenes Langblei 1866 bewirkt, und eine enorme Zersprengung X. A 48 (Taf. XXXII. 2), ebenfalls 1866 durch ein ganz deformirtes Langblei zu Stande gekommen.

Hochinteressante Präparate sind noch XI. A 11, wo das Projektil innerhalb der Kapsel des Kniegelenks aufgefunden wurde, ohne dass es die Knochen verletzt hatte (vergl. Katalog); ferner XI. A 25, wo 1864 eine Dänische (?) Kugel in das Gelenk eingedrungen war und nur an dem Knorpelüberzuge des inneren Knorrens einen geringen Defekt — durch Eindrückung — bewirkt hat, und endlich XI. A 26, wo das Langblei (?) das Knie eines Dänen unter leichter Streifung des lateralen Randes der Fovea intercondyl. und der Patella durchbohrt hat. (Vergl. auch XI. A 32 [Taf. XLIV. 2], Lochschuss der Patella mit geheilten Fissuren.)

7. Schussverletzungen des oberen Tibiadrittels.

a. Oberhalb der Epiphysenlinie (vergl. XII. A 9).

Bei allen Schussverletzungen der Tibia oberhalb der Epiphysenlinie ist die Gelenkfläche mehr oder minder stark zerstört bezw. mit Fissuren durchsetzt, so bei XI. A 1 (1870, Chassepot?) und 33 (Taf. XLV. 1 — 1866, Langblei?) die Eminentia intercondyl., während bei XI. A 9 (1870, Langblei?) der hintere obere Rand ebenfalls mit Splitterung abgeschossen ist; mehr örtlich ist die Zerstörung bei XI. A 49 und 51 geblieben; das Gegentheil zeigt No. 61, wo 1866 das Langblei eine sehr bedeutende Auseinandersprengung von hinten her bewirkt hat; in XI. A 8 fehlt die Eminentia intercondyl. gänzlich und sind beide Knorren abgesprengt (1870, Chassepot); bei XI. A 17 hat das Geschoss (1866, Oesterreichisch?) die Kortikalis hinten in der Mitte eingedrückt, durch Osteomyelitis ist mitten in der Gelenkfläche ein ovaler Defekt von 2 cm Tiefe entstanden.

Der äussere Knorren ist bei den Präparaten XI. A 35 und 36 (Taf. XLVI. 1) — Chassepot — völlig abgesprengt mit völliger Erhaltung der Fibulagelenkfläche (vergl. XI. A 2, 37 und 48); bei XI. A 23 (Granatverletzung, auch hierher gehörig XI. A 63), 55 und 59 (Langblei?), 56 (Chassepot?) ist vorwiegend der äussere Rand abgesprengt oder zermalmt mit Fissuren des Knorpelüberzugs; die letzteren fehlen bei XI. A 44, wo das Chassepot (?) einen rundlichen Einschuss in Höhe der Epiphysenlinie ohne — wenigstens ohne noch erkennbare — Fissuren gesetzt hat, welcher in eine grosse, glattwandige Höhle führt, die sich unter der ganzen intakten Gelenkfläche hinzieht (vergl. Katalog). — Ueber die Entstehung der breiten Fissur, welche in Präparat XII. A 31 die ganze obere Epiphyse fast völlig derart abgelöst hat, dass nur an der hinteren Fläche medianerseits noch eine lose Verbindung besteht, ist Sicheres nicht anzugeben; vermuthlich hat ein grosses Sprengstück vorn aussen neben der Tuberos. tibiae die gewaltige Fissur bedingt. Der Knorpelüberzug ist nur an dem medianen Rande fissurirt.

Der innere Knorren ist in den Präparaten XI. A 29 und 31 durch Lochschüsse durchbohrt; bei No. 29 verdecken Heilungsvorgänge die primär gesetzten eventuellen Fissuren, welche indessen an der Ausschussöffnung nach oben zur Eminentia intercondyl. hin und nach abwärts wohl ziemlich sicher bestanden haben; der rundliche Kanal von $4^1/_2$ cm mittlerer Länge ist im Innern völlig glatt (Projektil?). No. 31 zeigt ähnliche Verhältnisse; das Geschoss ist von unten nach oben durch den Kondylus gedrungen und hat die nach hinten innen gelegene Wand des Schusskanals abgesprengt, doch ist der Splitter wieder gut angeheilt; die Gelenkfläche der Tibia ist rundlich durchbohrt, von dem Rande des Loches gehen mehrere

Fissuren aus (vergl. Oberschenkel). — XI. A 15 und 54 stellen Verletzungen des oberen Randes mit Fissurenbildung und Splitterung dar, welche das Chassepot bewirkt hat, während XI. A 27 und 24 grössere Absprengungen des Knorrens zeigen. Eine sehr schwere Läsion, welche wohl 1866 ein Oesterreichisches Geschoss bewirkt hat (am 3. Juli), sieht man an dem Präparat XI. A 30 (Taf. XLIV. 1). Das Projektil ist 3 cm unter der Gelenkfläche, stark 1 cm unterhalb der Epiphysenlinie in der Mitte der inneren Seite eingedrungen und nach aussen oben ziehend lateralwärts von der Eminentia intercondyl. am äusseren Knorren ausgetreten; der Schusskanal ist fast rundlich (etwa 1½ cm Durchmesser), um die Oeffnungen besteht eine sehr bedeutende Fissurirung; die Kniegelenksfläche ist völlig mit Sprüngen und Defekten durchsetzt.

b. Unterhalb der Epiphysenlinie.

Unter den hierher gehörigen 16 Präparaten zeigen XII. A 4 (Taf. XLVIII. 2), 19 (Taf. L. 1) gewaltige Zerstörungen des Caput tibiae durch Granatsplitter und 20 (1), 21 (2½) (Taf. L. 2) und 31 lange die Knorpelfläche durchsetzende Fissuren; bei den Präparaten XII. A 9 (8) (Taf. XLVIII. 3), 36 (3) (Taf. L. 3) und 12 (1) reichen die Fissuren bis über die Epiphysenlinie, gehen aber nicht bis zur Gelenkfläche; endlich in den Präparaten XII. A 1 (ca. 10), 2 (ca. 10), 11 (5), 35, 38 (Taf. LI. 2 eingeheiltes Rundgeschoss), 40 (ca. 7), 42 (ca. 10), 45 (ca. 3) bleibt die Splitterung und Fissurirung unterhalb der Epiphysenlinie.

8. Die Schussverletzungen der Patella

schliessen sich der Oertlichkeit nach hier an. Die Präparate XI. 32 (Taf. XLIV. 2) und 33 (Taf. XLV. 1) zeigen Lochschüsse mit verheilten Fissuren, welche nach den beiden Seiten und nach unten bei 32 die ganze Patella durchsetzt hatten, bezw. bei 33 mit sehr starker Splitterung; bei den Präparaten XI. A 13 und 41 bestehen Querbrüche der Patella, welche ersichtlich durch Auftreffen der Geschosse am inneren (13) bezw. äusseren (41) Rande zu Stande gekommen sind; bei 41 ist die Querfraktur fest verheilt; bei den No. XI. A 22, 58 und 59 bestehen Substanzverluste ohne davon ausgehende Fissuren, welche letzteren sich bei X. A 40 und 54 finden. — Ueber die verwundenden Projektile lässt sich Sicheres nicht sagen.

9. Schussverletzungen des unteren Tibiadrittels.

Bei den Präparaten XII. A 13 (Contus. tib. 7 cm, Langblei?), 24 (Splitterbruch 15 cm der Mitte durch Langblei, Necros. centr. bis 3 cm), 25 (5 cm Chassepot), 26 (9 cm Chassepot), 33 (8 cm Projektil?), 34 (6—11 cm Projektil?) ist eine Fissurirung bis an die Epiphysenlinie, welche letztere sehr deutlich bei XII. A 9, 16 und 32 zu sehen ist, — nicht erfolgt; bei Präparat XII. A 31 (10 cm Chassepot) ist der hintere Rand der Gelenkfläche lateralwärts ohne jede Verbindung mit der Schussfraktur fissurirt; das Wie ist fraglich. — Ueber die Epiphysenlinie hinaus, jedoch nicht bis in die Gelenkfläche, ist Fissurirung bei XII. A 32 (4 cm Chassepot) zu Stande gekommen, endlich bei XII. A 43 und XIII. A 22 (ca. 6 cm Chassepot) weit durch die Gelenkfläche.

Sehr interessante Verhältnisse zeigt Präparat XIII. A 6, eine Schussfraktur der unteren Tibia-Epiphyse über dem Knöchel; die Knorpelfläche ist durchaus intakt, obschon sich am hinteren Rande eine Fissur bis direkt an ihre Begrenzung hinzieht und die Decke der Gelenkfläche über der medianen Seite nur etwa 2 mm beträgt. Wie viel bei der am 11. Tage vorgenommenen Resektion und der späteren Mazeration verändert ist, lässt sich selbstverständlich nicht bestimmen, es soll deshalb auch mehr das Bestehen der Fissur hervorgehoben werden. — Bei XIII. A 23 hat das Projektil (?) 1½ cm über der Gelenkfläche die Tibia vorn aussen gestreift und dabei einige Kortikalis-Stückchen fest in die Subst. spongiosa eingedrückt, sodann ist ein Splitterbruch der Fibula über und durch den Knöchel erfolgt; die Gelenkfläche der Tibia zeigt eine nach medianwärts ziehende Fissur von 2 cm Länge. — Bei den Präparaten XII. A 41 (5 cm Chassepot) und 44 (?) ist Sicheres nicht zu bestimmen. — Bei XII. A 11 (vergl. Rinnenschüsse) ist das Fussgelenk direkt eröffnet (eine ähnlich starke Fissurirung der Tibia-Diaphyse, wie bei diesem Präparate, findet sich noch bei XII. A 31), ebenso bei den Präparaten XIII. A 5, 10, 15 (Taf. LIV. 2), 24, 32 (Taf. LV. 1), 34 und 15, wo Theile des Malleol. int. oder die ganze Epiphyse zerstört sind, oder endlich bei XIII. A 2 und 4, wo mit Schussfraktur des Malleol. ext. eine Gelenkeröffnung verbunden war.

III. Schussverletzungen der platten Knochen

(mit Ausnahme des Schädels).

Die gewaltigen Unterschiede, welche sich in dem Baue der einzelnen platten Knochen im Ganzen sowohl, als auch an Theilen derselben finden, machen es erklärlich, dass auch hier durchaus verschiedene Aeusserungen der Geschosswirkung zu Stande kommen.

Ueberall, wo es sich um einen platten Knochen handelt, welcher fast nur aus Kortikalis besteht, ohne jede oder doch ohne beträchtlichere Einlagerung spongiöser Substanz, bezw. einen Bau besitzt, welcher demjenigen der Epiphyse analog ist mit ihrer schwachen Kortikalis und sehr reichlichen Substantia spongiosa, überall da lassen sich auffallend ähnliche Wirkungen beobachten, wie bei den einzelnen Abschnitten der langen Röhrenknochen, — nicht dieselben Wirkungen, da ja sehr viele andere physikalische Verhältnisse, welche von höchstem Einflusse auf den Geschosseffekt sind, absolut verschieden bei den Röhren- und den platten Knochen sind; es sei nur an die verschiedene Art der Einfügung im Körper, an die Elastizität des starken Röhrenknochens etc. erinnert.

Selbstverständlich machen sich auch bei den platten Knochen die individuellen Verhältnisse sehr bemerklich. Es kann nicht gleichgültig sein, ob ein Knochen an gewissen Stellen des Schädels und der Darmbeinschaufel fast papierdünn und völlig durchscheinend ist, wie z. B. bei Präparat VIII. A 7, 13 (Taf. XXI. 2) und 19, nur gebildet durch die dünnen Blättchen der Kortikalis, oder ob diese selbige Stelle absolut nicht durchscheinend ist und die Kortikalisblätter eine dicke Schicht spongiöser Substanz zwischen sich fassen, wie bei VIII. A 10 (Taf. XX. 1), 12 (Taf. XXI. 1) und 18 — wohl vermerkt bei ziemlich gleicher Grösse der Schaufeln (vergl. auch I. A 20 und I. A 12).

Am meisten Aehnlichkeit mit den Schussverletzungen der Diaphysen bieten diejenigen des Unterkiefers und des Schulterblattes, letzteres allerdings nur in dem flächenartig ausgebreiteten Theile; ein Fingerzeig, dass für die grosse Neigung zu ausgedehnter Fissurirung und Splitterung die „Sprödigkeit", welche der Bau ohne Substantia spongiosa bedingt, wohl vorwiegend verantwortlich gemacht werden muss.

Den Uebergang zu den rein spongiösen Knochen — den Wirbelkörpern mit Ausnahme der oberen Halswirbel, den Darmbeinschaufeln, Hand- und Fusswurzelknochen, sowie dem Brustbein, Knochen also, welche ihrem anatomischen Baue nach eine sehr grosse Aehnlichkeit mit den dicken Epiphysen haben — bilden etwa die Rippen, das Schlüsselbein, die Fortsätze des Schulterblattes, endlich die Bogen und Fortsätze der Wirbel (Körper der ersten Halswirbel).

In Betreff der theoretischen Erörterungen wird auf das früher Ausgeführte verwiesen.

A. Die Kontusionen der glatten und spongiösen Knochen kommen sicherlich sehr viel häufiger vor, als es die Zahl der in der Sammlung vertretenen Exemplare vermuthen lassen könnte; weitaus der grösste Theil einfacher Kontusionen gelangt wohl zur Heilung; vielleicht ist auch für die Seltenheit der Präparate die Schwierigkeit der Auslösung dieser Knochen und die zumeist damit verbundene starke Entstellung der Leiche verantwortlich zu machen.

Präparat VIII. A 1 zeigt eine Kontusion der linken Darmbeinschaufel, wahrscheinlich durch Chassepot, da die Verwundung am 18. August 1870 einen Preussen betraf. Das Projektil hat, schräg aufschlagend, die äussere Wand an ihrer nach hinten aussen gerichteten Konvexität getroffen und scheint, am Knochen rikochettirend, die Haut bald wieder verlassen zu haben. Die Lamina ext. ist in Ausdehnung von ca. 1 qcm etwa um 1 mm eingedrückt und zeigt einige kurze, schmale Fissuren nebst kleinen, deutlich erkennbaren Bleieinpressungen.

Sehr interessant ist der Befund an der inneren Fläche, welche zwei feine Fissuren von 5 bezw. 2 cm Länge zeigt, deren längere etwa in ihrer Lage der Auftreffstelle entspricht, während die kürzere, welche weiter nach hinten zu in der Flugrichtung liegt, sich 1—2 cm davon entfernt hält. Die Dicke der Substantia spongiosa beträgt auf der zwischen beide Fissuren gelegten Sägefläche 7 mm; eine Zerstörung derselben ist nicht wahrzunehmen, wenigstens erscheinen die Bälkchen der Spongiosa intakt, obschon sich eine Nekrose zwischen beiden Fissuren zu markiren begonnen hat. Die Entstehung der Fissuren ist höchstwahrscheinlich auf dieselbe Weise zu erklären, wie diejenige der später zu besprechenden Frakturen einer Schädelplatte, durch Bruch an Stelle der grössten Biegung, wie ein Sägeschnitt durch die deprimirte Stelle lehrt, wo die Schwammsubstanz in der Richtung zu den Fissuren hin sklerotisirende Veränderungen zeigt. Die Dicke der Tab. ext. beträgt an der Sägefläche zwischen den Fissuren 1—2 mm, die der Tab. int. 0,5—1,0 mm, an dem durch die Auftreffstelle gelegten Sägeschnitte 2—4 mm (Sklerose) bezw. 1 mm.

Es sei gestattet, hier der nahen Verwandtschaft wegen sofort das Präparat I. A 2 (Taf. I.) anzuschliessen: Am rechten Seitenwandbein, ca. 1 cm hinter der Sutura coron., ca. 2 cm seitlich von der Sut. sagittalis, hebt sich eine etwas über 3 cm lange, 0,3—1,2 cm breite, durch eine Demarkations-„Rinne" umschriebene weissliche Stelle des Schädelgewölbes ab, welche etwa in ihrer Mitte eine feine, kurze, aus zwei Schenkeln bestehende und noch eine 3 mm lange, eben noch erkennbare zweite Fissur zeigt. Ent-

sprechend dieser Stelle, in der grössten Ausdehnung aber senkrecht zu derselben, ist die Diploë, deren Dicke vielleicht 2 mm betragen mag und ebensoviel etwa die jeder Lamina, grösstentheils eingedrückt, die Lamina interna aber in drei unregelmässigen Splittern von ca. Einmarkstück-Grösse abgehoben, welche in das Schädelinnere hereinragen. Bemerkt wird, dass in dem Präparat nicht die geringste Depression der Lamina externa wahrzunehmen ist, sondern sich die nekrotisch markirte Stelle durchaus im Niveau der Schädelwölbung befindet. Es scheint dieses Präparat gewissermaassen eine Erläuterung und Fortsetzung zu dem obigen zu bieten: hier die Zwischenlagerung der Substantia spongiosa sehr dünn, dort verhältnissmässig sehr dick, — hier Absprengung von Splittern, dort nur feinste Fissuren, trotzdem die örtlich nachweisbare Einwirkung bei VIII. A 1 bedeutender als bei I. A 2 ist; der beträchtliche Unterschied in der Einwirkung kommt höchstwahrscheinlich auf Rechnung der dicken Substantia spongiosa bei VIII. A 1.

Vergl. weiterhin II. A 17 und 21, auch II. A 5 (Taf. VIII. 1), wo ein Chassepot-Projektil sich unter das Periost der Innenfläche fest eingebohrt hat. Vergl. VIII. A 20 (wohl auch VIII. A 11 mit sekundär entstandenem Knochendefekt), II. A 10 und 20.

B. Die stärkeren Einwirkungen der Geschosse, welche sich äussern in Absprengung einzelner Knochentheile oder in Rinnenschüssen durch tangential auftreffende Projektile mit mässiger lebendiger Kraft finden sich in zahlreicheren Präparaten vertreten.

a. Bei der Skapula und Mandibula. Sobald eine der Flächen der Skapula seitlich getroffen ist, sieht man sofort eine sehr ausgedehnte Fissurirung bis zur Splitterung; es zeigen dies die Präparate II. A 13, wo das Geschoss (bei Wörth verwundeter Zuave) die Skapula am inneren oberen Winkel getroffen, da, wo die Spina scapulae den dreieckigen Raum umschreibt und einen Defekt von etwa ½ Kreissegment gesetzt hatte, von welchem aus nach oben, aussen und unten zahlreiche Fissuren laufen; ferner III. A 8, wo das Chassepot (?) nach Durchbohrung des Caput humeri die innere Kante getroffen hatte, III. A 16, wo das Geschoss (?) die Proc. coracoid. und Condyl. scapulae abgerissen hat, und III. A 22, wo fast dieselbe Verletzung ähnliche Zerstörungen bedingte (Deutscher, 16. 8. 70 verwundet).

Es ist hierher zu ziehen jedenfalls auch Präparat I. A 28 für die rechte Seite der Mandibula, deren unterer vorderer Rand getroffen ist, wodurch eine enorme Splitterung der rechten Seite bedingt wurde.

b. Mehr örtlich bleibt die Geschosswirkung für diese Art Verletzung bei den Rippen, wie die Präparate II. A 1 und 6 belegen; bei der Klavikula III. A 9, 10 (Taf. X. 1) und 15; für die Fortsätze des Schulterblatts die Präparate II. A 4, III. A 5 ohne und III. A 11 (Taf. XI. 1), 20 und 21 mit Fissurirung des Akromion; für die Wirbelfortsätze II. A 16, 15, 4, 8 und III. A 13, VII. A 1 und 12, XIII. A 16, 17, 18 und 19 [vergl. auch VIII. A 8 (Taf. XIX. 1) und vor Allem X. A 17 (Taf. XXVI. 2)].

c. Es schliessen sich daran die fast ausschliesslich örtliche Einwirkung bei II. A 10 (Langblei), 11, VIII. A 2 und 6 (Chassepot), 7 und 9 (Chassepot?) für das Darmbein; für die Wirbel II. A 2, wo das sehr stark deformirte Chassepot-(?)Geschoss mit einer ziemlich schmalen Kante in den Wirbelkanal hereinragt, und 9 (Taf. VIII. 3); endlich für Hand- und Fusswurzelknochen VII. A 1, 10 und 12 resp. XIII. A 3, 8, 10, 19, 20 und 26. Vergl. auch II. A 3 durch Granatsplitter bedingte Abreissung des Os coccygis.

Durchweg lokal sind die Verletzungen des Brustbeins in den Präparaten II. A 7, 17 und 18 geblieben.

Indessen sieht man bei einigen noch hierher zu rechnenden Präparaten auch Fissuren von der Knochenwunde aus; es scheint besonders dann zur Fissurenbildung gekommen zu sein, wenn ein Projektil sich gleichsam zwischen die Kortikalistafeln eingedrängt hat, wie bei Präparat VIII. A 14.

C. Blinde Schusskanäle sind bei dem Bau der platten Knochen gewiss seltene Vorkommnisse; öfters werden sie wohl noch bei den grösseren spongiösen Knochen, den Lendenwirbeln zumal, zur Beobachtung kommen. Die Sammlung besitzt nur unter VIII. A 10 (Taf. XX. 1) ein hierher gehöriges Präparat. Eine stärker deformirte runde Bleikugel von etwa 18 mm Durchmesser ist auf der äusseren Seite der rechten Darmbeinschaufel eingedrungen und hat unter Bleiabstreifung ein Loch von 20 bezw. 23 mm Durchmesser gesetzt, dessen Ränder nach vorn, oben und unten leicht wallartig erhoben sind, die nach hinten gelegene Umrandung ist abgeflacht und bildet eine kleine Mulde als Ausdruck dafür, dass die Kugel hier zuerst etwas tangential aufgeschlagen ist; die innere Fläche des Darmbeins zeigt mehr nach vorn einen unregelmässigen Defekt von 12 bezw. 17 mm Grösse, von dessen vorderem Rande eine zackige Fissur durch die Kortikalis zieht. Im Grunde des Defekts liegt die Kugel mit eingepressten Knochentheilchen und einem ziemlich tiefen Spalte; die Umrandung des Defekts wird durch Knochenauflagerung verdickt. Das Präparat stammt aus einer älteren Sammlung und ist 1824 in der Dissertation von Eck beschrieben.

Die Möglichkeit des Vorkommens inkompleter Lochschüsse bei platten Knochen ist auch für die modernen Langgeschosse zuzugeben, da ja verschiedentlich Langgeschosse in den Epiphysen fest eingekeilt gefunden worden sind und auch bei den Langgeschossen endlich die Geschwindigkeit so abnimmt, dass geringe Widerstände ein Aufhalten des Geschosses bewirken können, allerdings werden sie sehr viel seltener sein als früher bei den Rundkugeln.

D. Häufiger sind in der Sammlung die kompletten Lochschüsse vertreten, welche besonders rein bei den

Darmbeinschaufeln zu sehen sind (vergl. Patella S. 36). Ein schönes Beispiel bietet Präparat VIII. A 12 (Taf. XXI. 1), wo ein glattrandiges Loch von 12 bezw. 16 mm Durchmesser auf der äusseren und ein Defekt von 4 bezw. 2 cm auf der inneren Seite der Darmbeinschaufel ohne alle Fissurirung gesetzt ist. Das Präparat ist noch besonders dadurch interessant, dass der Defekt an der Ausschussseite so sehr viel grösser ist als an der Einschussseite (vergl. Schädelverletzung). Die Verwundung betraf am 3. Juli 1866 einen Preussischen Soldaten (daher wohl Oesterreichisches Projektil); allerdings bleibt dieses Präparat auch das einzige ohne alle Fissurirung der Nachbarschaft; zum Theil recht beträchtliche Fissuren zeigen die Präparate VIII. A 13 (Taf. XXI. 2, Chassepot?), auch 15 und 16, weiterhin IX. A 4 und 8 (Taf. XXIV. 1).

E. Splitterbrüche kommen bei den spongiösen Knochen verhältnissmässig selten vor. Die Thatsache erklärt sich durch den Bau dieser Knochen, welcher eine weiterhin reichende Mittheilung des Insultes auf die Umgebung ausschliesst. Wenn die Sammlung bezüglicher Präparate für die Wirbel und auch für das Becken entbehrt, so darf dies nicht Wunder nehmen, — die Verletzung muss stets eine so schwere sein, dass derartige Patienten wohl kaum noch Gegenstand ärztlicher Behandlung sein werden; an den spongiösen Knochen der Fusswurzel kommen die Splitterbrüche durch Schuss sehr häufig zur Beobachtung; die Sammlung besitzt unter No. XIII. A 1, 2, 11, 21 und 25 exquisite Präparate mit zum Theil grossartigen Zerstörungen.

An der Skapula und Mandibula gehören die Schusssplitterbrüche zu den allergewöhnlichsten Erscheinungen. Es beweisen dies die Präparate I. A 28 und 29 für die Mandibula und eine grössere Menge für die Skapula: III. A 12 (Taf. XI. 1), 13, 14, 15, 16, 17, 19, 22. Es handelt sich in diesen Fällen um ganz kolossale Schussfrakturen mit ausgedehntester Fissurirung durch die Flächen der Skapula. Bei III. A 12 und 17 ist die Verletzung durch Langblei, bei 13, 14, 15, 16, 22 wohl durch Chassepot, bei 19 durch einen Granatsplitter zu Stande gekommen. Die glasharte Fläche der Skapula unterhalb der Spina scheint ganz besonders zu Fissurirung geneigt zu sein, wir sehen bei den Präparaten III. A 2 (Taf. IX. 1), 3, 7, 6 (Taf. IX. 2) Fissuren, welche mit der Knochenläsion in gar keiner direkten Verbindung stehen und welche wir uns zu deuten haben als Ausdruck der durch den Insult gesetzten gewaltigen Knochenschwingungen. Vergl. indirekte Fissuren bei Schädelschussverletzungen.

F. Sprengungserscheinungen kommen — abgesehen von dem Schädel — bei den platten und vorwiegend spongiösen Knochen wahrscheinlich selten vor, vielleicht auch nur bei den Schussverletzungen der Wirbelsäule und der Fusswurzelknochen. Für beide Verletzungen besitzt die Sammlung indessen keine Präparate; erklärlich, da Sprengungserscheinungen am Wirbelkanal unzweifelhaft sofortigen Tod verursachen, die Sorge des Kriegschirurgen aber dem lebenden Verwundeten zugewandt werden muss und Sprengung am Fusse voraussichtlich vielfach gleichbedeutend mit Abreissung sein wird.

Unzweifelhaft werden Sprengungseffekte auch an den übrigen hierher gehörigen Knochen vorkommen können. Man darf natürlich nicht erwarten, dieselben so grossartig zu sehen, wie bei den bedeutenden Knochenmassen, welche Femur und Tibia zumal darbieten. Hinzu kommt ferner, dass es sich häufig sehr schwer wird auseinander halten lassen, wie viel von der Wirkung auf Rechnung des Knochens, wie viel auf diejenige der Weichtheile kommt.

IV. Schussverletzungen des Schädels.

Trotz der zahlreichen Schiessversuche, welche zur Deutung der eigenthümlichen Verletzungen des Schädels angestellt sind, ist eine Einigung über die Entstehung der Schusswirkung vielfach noch nicht erzielt. Von der einen Seite werden fast ausschliesslich die durch den Bau des Schädels gegebenen physikalischen Verhältnisse berücksichtigt, von der anderen vorwiegend die durch den Inhalt des Gewölbes bedingten zur Erklärung der schwereren Verletzungen herangezogen. Es kann hier nicht der Ort sein, das Pro et Contra abzuwägen; nach dem zeitigen Stande der Erörterung ist anzunehmen, dass stets sowohl Hülle wie Inhalt von Bedeutung für die entstandene Verletzung sind, dass aber bald der Einfluss der eigenthümlichen Konstruktion des knöchernen Schädels, bald derjenige des Inhalts durch die Schussverletzung vorwiegend zur Geltung gebracht wird.

Die Konstruktion des Schädelgewölbes aus platten Knochen, die höchst unregelmässige Anlage der Schädelbasis in Etagen, welche bald aus zartesten, papierdünnen Tafeln, bald aus festester Knochenmasse bestehen und von zahlreichen grossen und kleinen Oeffnungen durchbohrt sind, machen, ganz abgesehen von den gerade am Schädel so ausserordentlich häufig vorkommenden individuellen Verschiedenheiten aller Art, die Schwierigkeit einer exakten Analyse erklärlich.

Da, wo das Schädelgewölbe Zeit hat, seine eigen-

thümliche Konstruktion zur Geltung zu bringen, also vorwiegend bei den Schussverletzungen mit geringerer lebendiger Kraft — bezw. bei Tangentialschüssen, was ja in Bezug auf den getroffenen Theil gleichbedeutend ist mit geringerer lebendiger Kraft — wird man in der Lage sein, den Einfluss der baulichen Anlage, sei es des Gewölbes als Ganzes, sei es des einzelnen getroffenen Knochens, zu bemerken, und zwar bei einer Endgeschwindigkeit des betreffenden Projektils bis etwa 250 m.

Sobald jedoch der Inhalt des Schädelgewölbes mit verletzt ist, darf die physikalische Bedeutung dieses Theils durchaus nicht vernachlässigt werden, mag er auch seiner Weichheit wegen bei geringer Geschwindigkeit der Geschosse keinen messbaren Widerstand setzen und keine nachweisbare Einwirkung auf die Verletzung ausüben. (Es wird hier selbstverständlich abstrahirt von der Bedeutung der Gehirnverletzung quoad vitam.) Eine nachweisbare Einwirkung des Gehirns auf die Schussverletzung des Schädels als Ganzes macht sich erst bei Geschossendgeschwindigkeiten über 250 m geltend, um bei den höheren Endgeschwindigkeiten enorm zu steigen; endlich verschwindet die primäre Knochenläsion als solche, wie sie Schiessversuche gegen leere Schädel sichergestellt haben, vollständig gegenüber der gewaltigen Kraft, welche durch die Geschosse mit höchster Propulsion in dem feuchtigkeitsreichen Inhalte erzeugt wird; aber es ist unstatthaft, die physikalische Bedeutung der Knochenhülle in solchen Fällen ausser Acht zu lassen (vergl. I. A 11 und I. A 18, Taf. IV. 2).

Die hohe Elastizität der Schädelhöhle als Ganzes ist durch zahlreiche Versuche unzweifelhaft erwiesen.[1]) Die Bedeutung der erzeugten Formveränderungen und Schwingungen geht zur Genüge hervor aus Darstellungen, welche tödtlichen Ausgang ohne besondere Knochenläsion, geschweige denn ohne direkte durch das Projektil gesetzte Gehirnverletzung beschreiben (vergl. Rust). Die Elastizität des Schädelgewölbes war in solchen Fällen gross genug, es nicht zu einer nachweisbaren Trennung der Knochen kommen zu lassen, — die energische Mittheilung der Schwingungen auf das eng anliegende Gehirn erhellt aber aus der Thatsache des tödtlichen Ausgangs. Vorzugsweise sind es stumpfe, breit bezw. tangential auftreffende Projektile, welche derartige starke Schwingungen veranlassen. Es erscheint fraglos, dass es durch derartige Schwingungen bei der so sehr wechselnden Stärke der Schädelknochen verhältnissmässig leicht zu Fissuren, besonders auch den indirekten, kommen kann und gelegentlich kommen muss, ebenso, dass der Sitz dieser Fissuren fast ausschliesslich durch den schwächeren oder stärkeren Bau einzelner Partien bestimmt wird. Es wirkt in solchen Fällen vorwiegend die knöcherne Schale (v. Wahls „elastische Hohlkugel"), welche in einem der Flugrichtung entsprechenden Durchmesser (Knochenring) zusammengedrückt, also verkürzt wird, während der zu jenem senkrecht verlaufende Durchmesser (Knochenring) eine entsprechende Verlängerung erfährt, wodurch endlich Berstung erfolgt.

Auf der andern Seite fanden Experimentatoren und Kliniker die gewaltigsten Zerstörungen des Schädels durch kleine Projektile, welche sich ganz und gar nicht durch die knöcherne Anlage allein erklären liessen. Mag man auch nachgeben, dass die indirekten Frakturen nach Schussverletzung nur als Berstungsfissuren auf Rechnung der Formveränderung des Schädels ganz allein — was wahrscheinlich nicht der Fall ist — kommen, niemals wird man dadurch allein das beobachtete Herausdrücken abgelöster Theile erklären können. Das Letztere ist nur durch intrakranielle Druckerhöhung zu deuten. Jedenfalls wirkten bei den hohen Graden von Zertrümmerung, wie sie Geschosse stärkster Propulsion ergeben, vorwiegend die Kräfte, welche solcherweise ausgestattete Projektile in dem Inhalt der Schädelhöhle erzeugt haben; die primäre Knochenläsion tritt völlig zurück, aber sie darf nicht vernachlässigt werden.

Ein ganz besonderes Interesse haben stets die isolirten Brüche der Lamina interna der Schädelknochen hervorgerufen, welche in Teevan ihren physikalischen Erklärer fanden. Ebenso wie die Lamina int. gelegentlich allein bricht, wenn Gewalten den Schädel von aussen treffen, kann ein isolirter Bruch der Lamina ext. erfolgen, sobald die Gewalt von innen her wirkt. Es ist also nicht die Sprödigkeit der Vitrea, welche derartige Verletzungen bedingt, sondern es erfolgt der Bruch zunächst und am ausgiebigsten an der Stelle der grössten Biegung, ähnlich wie bei einem über das Knie gebogenen Stabe (vergl. I. A 19, Taf. IV. 3).

Die Sammlung besitzt in dem schon früher beschriebenen Präparate I. A 2 (Taf. I. 1) (Preusse, am 3. Juli 1866 verwundet, also vermuthlich Oesterreichisches Projektil) ein ausgezeichnetes Beispiel eines isolirten Bruches der Tabula int., bei einer haarfeinen Fissur der Lamina ext.

Präparat I. A 1 zeigt in eklatanter Weise, wie sehr der Schusseffekt abhängig ist von dem Bau des Knochens: ein Projektil (Art ?) hat, wie einige eingebogene Knochenstückchen zeigen, direkt hinter dem linken Ohre tangential von oben nach hinten unten auftreffend, den grössten Theil des Proc. mastoid. fortgerissen, so zwar, dass nur wenige Zellenbälkchen die papierdünne Lamina int. noch schützen. Die letztere ist vollkommen unverletzt; die zarten Bälkchen der Warzenfortsatz-Zellen vermochte das Geschoss noch zu zerstören, aber es blieb jede Spur einer Wirkung auf die Umgebung aus, da die Bälkchen den Stoss gleichsam auffingen. Die lebendige Kraft des Projektils war jedenfalls nur gering, da am Rande des rinnenartigen Defektes von etwa 3 cm Länge und $1^1/_2$ cm Breite noch einige dünne Lamellen einwärts gebogen festhaften.

[1]) Vergl. v. Bergmann, Lehre von den Kopfverletzungen; v. Wahl in Volkmanns klinischen Vorträgen, No. 228, und Tiling, Petersburger medizinische Wochenschrift 1880, No. 50, S. 411 u. 412.

Es ist dies Präparat das einzige seiner Art in der Sammlung; alle anderen Schussverletzungen zeigen grössere zum Theil fortgeleitete Zerstörungen. Vorwiegend ist dabei die Lamina int. betheiligt (welche deshalb ihre Bezeichnung Vitrea mit Recht hat), aber nur, weil die grosse Mehrzahl der Verletzungen den Schädel von aussen trifft. Trifft das Projektil erst die Lamina int., wie bei Präparat I. A 19 (Taf. IV. 3), so sehen wir sofort die grössere Zerstörung an der Lamina ext.

Ein Revolver-Geschoss von 7 mm Kaliber hat durch Schuss vom Munde her eine ziemlich bedeutende Höhlenpressung bewirkt und ist nach Durchbohrung des Schädelgewölbes (wahrscheinlich stärker deformirt) unter der Kopfhaut gefunden. Die Grösse der Pressung beweisen die sehr langen und zum Theil breit klaffenden Fissuren, welche die linke Schädelseite durchsetzen; bemerkenswerth ist die von der Schussöffnung aus nach rechts von der Sutura sagittalis ziehende 6 cm lange Fissur, welche nur die Lamina ext. betrifft. Das Schädeldach zeigt im Verlaufe dieser Fissur ziemlich reichliche Diploë und ist nur neben der Schussöffnung sehr wenig durchscheinend. Die Lamina int. besitzt scharfe, im grossen Ganzen glatte Ränder, die Lamina ext. sehr starke, treppenartige Absplitterung, durch welche der Defekt derselben fast in der ganzen Zirkumferenz um 1—1½ cm grösser wird, als derjenige der Interna. Von einer Vergrösserung durch das sich verbreiternde Geschoss und dergl. muss hier durchaus Abstand genommen werden; vielmehr kann es sich wohl nur um ausgiebigeren Bruch an Stelle der grössten Biegung handeln, wobei die örtliche und individuelle Eigenart des Knochens sich noch ganz besonders geltend machen konnte, da das Projektil seine lebendige Kraft schon grösstentheils verbraucht und sich nur noch eben durch den Knochen hindurchgearbeitet hatte. (Vergl. das Verhalten der Einschussöffnung bei den Diaphysen der Röhrenknochen, welches auch bei weitem nicht immer durch eine Querschnittsvergrösserung des Projektils oder durch das Mitreissen von Knochengries etc. erklärt werden kann, zumal sich sehr oft Kombinationen vorfinden und gelegentlich die Differenz zwischen Grösse der Schussöffnung an der äusseren und inneren Seite der Kortikalis eine zu bedeutende ist.)

Ueberall, wo es zu Depressionen und Brüchen der Tabula ext. gekommen ist — abgesehen Präparat I. A 1 —, zeigt sich die Tabula vitrea in einem viel grösseren Umfange gebrochen und deprimirt, als die direkt und zuerst getroffene Tabula ext. Ein schönes Beispiel hierfür giebt Präparat I. A 3: breite Absprengung der Tabula vitrea bei einer Depression der Tabula ext. um 2 mm in maximo. Wie tief nach einwärts die Tabula int. deprimirt war, ist an dem Präparate nicht zu erkennen; die Splitter sind mit Leim in ihrer jetzigen Lage erhalten. Die deprimirte Stelle an der äusseren Seite ist etwa 1 qcm gross und hat zwei feine Fissuren; ausserdem ist die Tabula ext. noch mehrfach ohne Depression fissurirt, so dass ein fast kreisrundes Stück von etwa Thalergrösse umschrieben wird, welches noch kurze Sprünge der Tabula ext. zeigt; eine Fissur, welche die ganze Dicke des Knochens durchsetzt, kann leider nicht bis zu Ende verfolgt werden, da die übrigen Knochentheile nicht vorhanden sind.

Das Präparat stammt von einem am 18. März 1864 verwundeten Preussen, ist also vermuthlich durch ein Dänisches Bleigeschoss entstanden.

Vergl. I. A 4, 5 (Taf. I. 2), 6 (Taf. II. 1) und 8 (Taf. III. 1), wo ein Türkisches Geschoss die Lamina ext. zum Theil eingedrückt und zum Theil abgehoben hat; der deprimirten Stelle entspricht an der Interna eine stärkere Absplitterung, der emporgehobenen Partie entsprechend ist die Tabula int. hingegen völlig intakt; ein Verhalten, welches die (auch örtlich) ähnliche Schussverletzung in Präparat I. A 14 nur zum Theil zeigt, indem hier Splitter der Externa nach aussen, der Interna nach innen an derselben Stelle abgehoben sind. Ob hier vielleicht das Projektil noch grössere lebendige Kraft hatte? — Vergl. ferner I. A 9, 10 und 11. Bei I. A 12 scheint ein umgekehrtes Verhältniss zu bestehen, da die Ränder des Defektes nach innen zu enger werden und abgeschrägt sind; indessen ist dies, wie die glatten Schnittränder zeigen, operativ zu Stande gekommen; übrigens ist auch hier die Tabula int. zum Theil in grösserer Ausdehnung abgesprengt. Vergl. auch I. A 16, wo der grosse Defekt einen von aussen und innen gleichsam zugeschärften, übrigens vollkommen glatten Rand zeigt; der betreffende Patient hatte noch über fünf Monate nach der Verletzung gelebt.

Bemerkenswerth ist das hierher gehörige Präparat I. A 13 (Taf. III. 2): die Tabula ext. zeigt an einer unregelmässig rundlichen Stelle drei grössere deprimirte Stücke, welche sichelförmig ohne stärkere Splitterung der Interna in toto nach innen gebogen und wieder fest an dem Rande und unter sich angeheilt sind (mit sehr geringem, nur verklebendem Kallus); an der Tabula int. sind zwei kleine Splitter durch Kallus angeheilt, deren einer ersichtlich an fremdem Orte angelöthet ist. Vergl. auch I. A 15.

Bei den vorhandenen penetrirenden Schussverletzungen des Schädels zeigen die Schussöffnungen, soweit sie noch als solche zu erkennen sind, das charakteristische Aussehen: grösserer Defekt an der Tafel, welche nicht direkt vom Projektil getroffen war. Vergl. I. A 17 (Taf. IV. 1), 18 (Taf. IV. 2), 19 (Taf. IV. 3), 20, 21, 22 (Taf. V. 1), wo Stückchen der Tabula ext. unter ein grösseres deprimirtes Stück der Vitrea fest eingekeilt sind. — Diese Vergrösserung des Defektes ist ganz und gar nicht durch eine Querschnittsvergrösserung des Projektils zu erklären; sie scheint nach den vorliegenden Präparaten lediglich auf dieselbe Weise, wie die grössere Splitterung bei nicht perforirenden Schüssen, durch Bruch an der Stelle der grössten Biegung zu erfolgen.

Sprengungserscheinungen zeigen die Präparate I. A 20

und 21 in exquisiter Weise, weniger sicher nachweisbar die Präparate I. A 17, 18, 19, 22. I. A 20 stammt von einem Selbstmörder, neben welchem eine glatte Pistole gefunden war. Weder Einschuss noch Ausschuss, noch auch Art der Ladung konnten konstatirt werden, so kolossal war die Zerstörung. I. A 21 (Selbstmord mit Platzpatrone M/71) zeigt nicht so gewaltige Wirkungen, ist aber sehr interessant wegen des Fissurenverlaufs im Innern des Schädels. Die breite, den Klivus vom Keilbeinkörper trennende Fissur spaltet das Corpus sphenoid. fast in der Mitte und umschreibt hier ein längliches (1 cm lang, 0,25 cm breit) nach unten deprimirtes Stück; nach weiterem Zuge durch den kleinen Keilbeinflügel, wo wiederum ein umschriebenes, etwa 1 cm langes, 0,4 cm breites Stück leicht deprimirt ist, durchsetzt die Fissur die linksseitige Verbindung der Incisur. front. mit Lamina papyr. und spaltet sich neben dem Hamulus sin. in zwei Schenkel, deren einer erst ziemlich gerade nach oben zieht, dann durch die Crista frontalis nach rechts abbiegt (Gesammtlänge etwa 2½ cm), — der andere Schenkel zieht über die Bedeckung der linksseitigen Stirnhöhlen und hat eine Länge von etwa 2 cm; nach rechts neben dem Hamulus durchsetzt eine Fissur von 3 cm Länge schräg nach aussen oben die Bedeckung der Stirnhöhlen dieser Seite; ob eine 1½ cm lange Fissur an der Pars nasalis oss. front. rechterseits in Verbindung mit den Fissuren im Innern stehe, ist nicht zu eruiren; die Orbitalflächen sind intakt.

Dass hier hydraulische Pressung gewirkt hat, beweisen unzweideutig die deprimirten Stücke im Keilbeinkörper und Flügel; ob die Fissuren der inneren Bedeckung der Stirnhöhlen als indirekte aufzufassen sind, erscheint fraglich: für die linkerseits befindliche ist der fortwährende Zusammenhang mit der Einschussöffnung nachgewiesen, für die rechterseits befindliche fehlt jeder Nachweis, jedoch ist man nicht in der Lage, mit absoluter Sicherheit die Fissur als indirekte zu bezeichnen.

In dieser Beziehung, aber auch leider nur in dieser, liegen die Verhältnisse klarer bei I. A 18 (Taf. IV. 2) und vor Allem I. A 17 (Taf. IV. 1). In Präparat I. A 17 hat ein eisernes Bombensprengstück von höchst unregelmässiger Gestalt und 91,5 g Schwere im linken Scheitelbein einen Substanzverlust von in maximo 3 cm Breite und 7 cm Länge gesetzt, dessen Ränder aussen scharf, nach innen in der gewöhnlichen Weise abgeschrägt sind. Sehr breit beginnende und sich ganz allmälig verschmälernde Fissuren ziehen nach rechts über die Sutura sagittal. bis in das Os parietale dextr. (11 cm lang) und nach links unten über die Sutura lambdoid. hinweg bis direkt hinter den Proc. mastoid. (etwa 13 cm lang). Diese Fissuren machen den Eindruck exquisitester Keilwirkung. Es gelingt nur mühsam, das eckige Sprengstück durch den Defekt in das Schädelinnere zu führen, aus welchem es bei der Sektion entfernt war. Sehr bemerkenswerth ist der Befund des Schädelinnern; alle Nahtverbindungen sind auffallend deutlich ausgeprägt bis auf einen kleinen Theil der Sutura mastoid. sin., welcher fast verknöchert ist. Ueber die horizontalen Bedeckungen der Stirnhöhlen ziehen zwei zackige Fissuren, links etwa 2 cm, rechts etwa 1½ cm lang; dieselben endigen anscheinend blind neben den Proc. alares. Beiderseits neben der Crista galli wird die Lamina papyr. von Fissuren durchsetzt, welche auf die Ala parva übergehen; die rechte reicht bis an den Limbus sphenoid., die linke geht direkt weiter bis auf die Sella und spaltet sich in einen kürzeren äusseren (0,5 cm) und einen längeren inneren (1 cm) Schenkel.

Vom inneren hinteren Rande der Fiss. orbit. dextr. zieht über die rechte Hälfte der Sella eine winklige Fissur von etwa 1½ cm Länge. — Diese Fissuren sind unzweifelhaft indirekte, sie stehen in gar keinem Zusammenhange mit der direkt gesetzten Läsion; auch hier sind die oberen Flächen der Orbita intakt. Der betreffende Patient hat mit dieser enormen Verletzung noch 3½ Tage (7. Mai Morgens 2 Uhr bis 10. Mai Abends 6 Uhr) gelebt. Mit Rücksicht hierauf ist anzunehmen, dass es sich hier nicht um hydraulische Pressung handeln kann. Sehr auffällig ist die Aehnlichkeit mit Präparat I. A 21, soweit die Fissuren der Pars horizont. in Frage kommen, wodurch die Annahme unterstützt wird, dass die indirekten Fissuren öfters lediglich als Berstungsfissuren im Sinne v. Wahls aufzufassen sind.

Bei Präparat I. A 18 ziehen rechts neben dem Proc. alaris zwei Fissuren von demselben Punkte aus, eine 0,5 cm nach oben, die andere fast rechtwinklig zu dieser 1½—2 cm nach aussen über die Stirnhöhlenbedeckung; linkerseits ist ein kleines Stückchen der Lamina papyr. nach aussen gebogen, auch findet sich eine Querfissur durch die Lamina, welche noch nach links auf die Stirnhöhlenbedeckung 0,5 cm überreicht; rechts, mehr nach hinten zu, befinden sich endlich zwei kleine, 0,5 cm lange, ganz isolirte Fissuren auf der Pars horiz. oss. frontis. Die Orbitalplatten sind intakt. Wahrscheinlich haben hier beide Momente, die hydraulische Pressung (der Depression wegen) und die Knochenschwingungen, die isolirten Fissuren zu Stande gebracht; den überwiegenden Antheil wird man dem letzteren Faktor vindiziren dürfen.

In etwa der Hälfte der Präparate der Schädelschussverletzungen finden sich Fissuren, welche bei den Präparaten I. A 7, 17, 18, 19, 20, 21, 22, 24, 25 und 27 grössere Ausdehnung erlangt haben. Nur bei Präparat I. A 22 verläuft die Fissur 9 cm lang in einer Naht (coron.), um sodann fast rechtwinklig (etwa 100 °) nach hinten auf das Os pariet. dextr. überzugehen; bei allen anderen Präparaten gehen die Fissuren ohne Weiteres über die Suturen fort. Leider ist bei Präparat I. A 22 nur ein Theil des Schädeldachs vorhanden, so dass es nicht möglich ist, den sehr eigenthümlichen Verlauf der Fissurirung eingehender zu beschreiben.

Ueber die Heilungsvorgänge nach Schädelschussverletzungen ist bei der Beschreibung der einzelnen Präparate schon beiläufig bemerkt, dass der verlöthende Kallus zumeist sehr spärlich und nur zwischen den Bruchrändern erscheint (vergl. I. A 25); zur Osteophytenbildung ist es nirgends gekommen. Interessant sind die Wiederanheilungen dislozirter Stücke der Kortikalis an einer fremden Stelle der Lamina int. bei den Präparaten I. A 14 und 13, die Stücke sehen wie angeklebt aus; weniger dislozirte Stücke finden wir öfters fest verlöthet bei Präparat I. A 14, 13, 24. Sehr charakteristisch ist das Bild der Nekrosis lamina ext. bei I. A 2.

Die Hiebverletzungen der Sammlung zeigen bei anscheinend stumpfer wirkenden Gewalten und genügender Stärke des Schlages fast sämmtlich Splitterungen der Lamina int., während Verletzungen mit scharfen Waffen häufig ohne derartige Komplikation verlaufen sind. Einige Präparate zeigen exquisit stärker dislozirte und wieder angeheilte Splitter, z. B. I. B 5 (Taf. V. 2), wo am Stirnbein ein dachziegelförmiges Geschiebe von zehn kleinen dislozirten Splittern und am rechten Seitenwandbein ein grösserer abgehauener Splitter dislozirt fest angewachsen ist.

Anhang.

I. Heilungsvorgänge bei Knochenfrakturen.

Von Alters her unterscheidet man die bei Schussfrakturen auftretenden Splitter wie bei allen komplizirten Frakturen in

a. primäre, welche aus jedem Zusammenhange herausgerissen sind;
b. sekundäre, die nach der Verwundung noch in mehr oder minder losem Zusammenhange mit Periost und Weichtheilen oder mittelbar durch diese mit dem Knochen geblieben sind, und
c. sogenannte tertiäre, d. h. erst im Heilungsverlauf durch Nekrotisirung etc. abgelöste Splitter von Frakturenden und Rändern.

Ueber das weitere Schicksal dieser verschiedenen Splitter geben die vielen darauf bezüglichen Präparate der Sammlung Aufschluss; so findet man dieselben bald in toto nekrotisirt — sehr deutlich z. B. in den Präparaten X. A 41 (Taf. XXXII. 1), X. A 61, 64, 74, 95 etc., XII. A 26, 30, 32 etc., XII. A 20 und X. A 31 —, bald mehr oder minder dislozirt, z. B. Splitter aus der Kortikalis in die Markhöhle hineingepresst (vergl. Präparat X. A 21 [Taf. XXVIII. 2], X. A 26 [Taf. XXX. 1], X. A 40, 79 [Taf. XXXVII. 1] etc.); ferner in der Einheilung begriffen, bald an ihrem normalen Platz — so in den Präparaten XII. A 11 und XI. A 31 — oder dislozirt und in Kallus eingebettet (vergl. Präparat X. A 93 [Taf. XXXVIII.1] und X. A 95 [Taf. XXXIX. 1]) oder an Stellen, wo sie gar nicht hingehören, angelöthet (XII. A 39 [Taf. LII. 1]); ferner sieht man sie von den Rändern her nekrotisiren, d. h. in der Bildung von tertiären Splittern begriffen, z. B. in den Präparaten X. A 45 und XII. A 27; öfter findet man sie dazu verwendet, mit der neugebildeten Knochenmasse die Konsolidation des ganzen Knochens bilden zu helfen.

Die nekrotisirenden Vorgänge, zu denen es im Verlauf der Heilung an den Frakturenden kommt, unterscheidet man in

a. Necrosis superficialis; sie findet sich nicht nur bei Frakturen, sondern in mehr oder minder grossem Umfange bei den meisten Knochenwunden (vergl. die Präparate V. A 61 [Taf. XVI. 6], IV. A 25 [Taf. XV. 2], X. A 30, 61 und XI. A 39 [Taf. XLVI. 2]), auch die ringförmigen Sequester der Amputationsstümpfe (z. B. X. A 118, X. A 119, X. A 120, X. A 121, X. A 113) gehören hierher;
b. Necrosis centralis, von der prägnante Beispiele X. A 93 (Taf. XXXVIII. 1), X. A 95 (Taf. XXXIX. 1), X. A 96, X. A 110 und X A 117 darstellen, und
c. endlich Necrosis totalis, die uns z. B. in den Präparaten IV. A 62 (Taf. XV. 3), IV. A 64, V. A 62 und VI. A 14 entgegentritt.

Die Knochenneubildungen, zu denen es im Verlauf der Heilung von Schussfrakturen kommt, sind

a. Knochenwucherungen auf der Oberfläche der Bruchenden oder längs der Knochenfissuren, z. B. X. 26, 21, XII. A 11 (Taf. XLIX. 2);
b. Knochenwucherungen, die in der Markhöhle Platz greifen, um den Verschluss derselben zu bewerkstelligen, auch häufig an Amputationsstümpfen zu beobachten (z. B. IV. A 24, IV. A 23 [Taf. XIV. 3], X. A. 31, X. A 110, X. A 113, X. A 114);

c. Kallusmassen, welche die Frakturenden zum Zweck der Konsolidation umgeben und um so mächtiger werden, je weiter auseinander die Knochenenden stehen oder je grösser die Dislokation ist, die ausgeglichen werden soll (z. B. III. A 4, IV. A 23, IV. A 8 [Taf. XVIII. 1], X. A 85 [Taf. XXXVII. 2], X. A 86, 89, 90, 91, 94);

d. Kallusmassen und Knochenwucherungen, die ein sequestrirtes Knochenstück ganz oder zum Theil umgeben (z. B. X. A 87, X. A 93 [Taf. XXXVIII. 1], X. A 109 [Taf. XLI. 2]).

Alle die genannten Prozesse: Splitteranheilung und Lösung, oberflächliche und tiefe Nekrotisirung und Knochenneubildung finden sich vielfach nebeneinander an demselben Präparat. Zwei besonders auffällige derartige Fälle mögen hier zur Illustration des Gesagten dienen, im Uebrigen ist das Detail der Veränderungen, zu denen es während des Heilungsprozesses kommt, in der Kasuistik bei jedem Präparat angegeben.

Präparat X. A 93 (Taf. XXXVIII. 1) und X. A 95 (Taf. XXXIX. 1) zeigen die Anstrengungen, welche die Natur machen muss, um eine Splitterfraktur zusammenzulöthen.

Besondere Erwähnung unter den Heilungsvorgängen der totalen Frakturen verdienen Präparat IX. A 6 (Taf. XXIII. 1) und X. C 4, welche geheilte Schenkelhalsfrakturen darstellen; im ersteren Falle ist die Vereinigung keine knöcherne gewesen, im zweiten Falle ist die Fraktur nicht durch Schussverletzung entstanden.

Die Heilungsvorgänge nach Schussverletzung der platten und spongiösen Knochen gehen bei weitem nicht mit der Intensität — wenigstens was die Kallusbildung betrifft — vor sich, welche wir bei den langen Röhrenknochen kennen gelernt haben. — Zum grössten Theil wird diese Erscheinung wohl bedingt durch die Ernährungsverhältnisse dieser Knochen, sodann auch durch die geringe Neigung zu Splitterung und grösserer Dislokation der Splitter, welche nicht so energische Heilbestrebungen erforderlich macht. — Man sieht am Darmbein in den Fällen, in welchen Theile abgerissen sind und keine oder doch nur eine sehr geringe Dislokation von Splittern stattgefunden hat, sehr flache und wenig reichliche Knochenauflagerungen, wie die Präparate VIII. A 2, 6, 9, 10, 11 und 12 beweisen; da hingegen, wo eine Splitterung mit Dislokation bestanden hat (und die Splitter noch erhalten sind), eine sehr viel beträchtlichere Kallusentwicklung, wie die Präparate VIII. A 14, 15 und 19 lehren. — Eine Ausnahme scheint Präparat IX. A 4 zu machen, wo am Pfannenrande sehr üppige, schöne Kallusmassen gebildet sind, welche allerdings die primären Verhältnisse völlig verdecken; jedenfalls ist von einer Splitterung nichts Besonderes wahrzunehmen. Die Osteophyten sind in diesem Präparat durchaus analog den reichen Bildungen, welche wir ganz gewöhnlich bei längerem Leben an den Schussverletzungen der langen Röhrenknochen beobachten.

Die Schussverletzungen der Wirbel und der spongiösen Knochen der Hand und des Fusses zeigen fast gar keine Heilungsvorgänge, obschon die Wirbelpräparate zum grossen Theile mehrere Wochen nach der Verletzung gewonnen sind.

Die Heilungsvorgänge an der Skapula sind recht verschieden: in einigen Präparaten findet man die Fissuren eingefasst von mässig starken Kalluszügen, welche jedoch nicht die Dicke derjenigen an den langen Röhrenknochen spez. am Femur erreichen; gelegentlich fehlt indessen in den Präparaten jede Spur von Kallus trotz längerer Lebenszeit der betreffenden Patienten nach der Verletzung. Eine eigenthümliche, interessante Erscheinung bieten die Präparate III. A 10 (Taf. X. 1) und 18, wohl auch 22, welche 6 bis 8 Wochen nach der Verletzung bei der Autopsie gewonnen wurden: es handelt sich um grössere und kleinere Defekte der Schulterblattflächen, welche mitten in anscheinend gesunden, nicht fissurirten Knochen fern von der Auftreffstelle zu Stande gekommen sind; die Ränder dieser Defekte sind papierdünn und öfters durchlöchert; zweimal war der proc. coracoid. bis zur Basis hin durch Schuss zerstört; einmal aber war — wenn überhaupt — nur die obere Fläche über der Spina getroffen; es kann hier wohl mit Sicherheit eine stärkere Erschütterung der Skapula ausgeschlossen werden, die Lacunenbildung ist daher auf Einschmelzung durch den Eiterungsprozess zurückzuführen.

II. Geschossdeformirungen.

Die kriegs-chirurgische Sammlung enthält in Abth. XIV eine grössere Anzahl von Projektilen, welche zum kleinern Theile aus früheren Kriegen, zumeist aus den Feldzügen seit 1866 stammen. Ausserdem liegen zahlreichen Präparaten die Projektile bei, welche die betreffende Läsion hervorgebracht hatten.

Die Rundgeschosse sind nur in geringer Zahl vertreten; von den 11 vorhandenen Blei- (Gewehrgeschosse?) Projektilen sind nur 4 stärker deformirt, von denen 2 leichtes Irisiren auf ziemlich glatter Fläche erkennen lassen; die Mehrzahl der Geschosse ist mit einer dicken Oxydschicht überzogen. Eine Kugel zeigt einen Knochensplitter an der Auftreffstelle fixirt.

Die Langgeschosse weisen die denkbar verschiedensten

Deformirungen auf: von kaum sichtbarem Eindrucke an der Aufschlagstelle bis zur bizarrsten Form, welche ganz und gar keinen Rückschluss auf die Geschossart gestattet, ganz abgesehen von abgerissenen Theilen, die ja überhaupt selten ohne weiteres rekognoszirt werden können. Auf glatten Flächen erscheinen hier und da Andeutungen von Irisiren; das seltene Vorkommen desselben geht zur Genüge aus der gewöhnlichen Art der Entstehung hervor: die mindestens zehnjährige Aufbewahrung in der Sammlung hat die heterogene Schicht zu dick werden lassen. Nur zwei Projektile zeigen das Irisiren sehr deutlich: ein Chassepotgeschoss bei Präparat I. 26 auf einer gerifften Fläche, welche durch Abstreifen eines Stückes, gerade als habe man mit schartigem Messer geschnitten, entstanden ist, in gelbröthlich schillernder Farbe und eine ziemlich glatte Fläche des blattartig aufgerollten Projektilstückes bei X. A 36; vergl. auch XIV. 27 und 11, 21, 53 u. A.

Weitaus in den meisten Geschossen sind kleine und grössere (bis stark linsengrosse) Knochenstückchen fest eingebettet; dass diese Einlagerungen nicht eingeschmolzen, sondern eingepresst sind, die Fixirung derselben durch die Erwärmung der Langgeschosse lediglich erleichtert wird, ist früher nachgewiesen. (Vergl. S. 12.)

Die Durchsicht der Geschosse mit Bezug auf die Frage der Erwärmung bezw. Schmelzung bestätigt nur die Annahme, dass die Deformirungen ausserordentlich häufig bei Langgeschossen vorkommen, und dass Zeichen stattgehabter Schmelzung bezw. Vorgänge, welche eine Schmelzung zu ihrer Deutung forderten, nirgends wahrzunehmen sind. Es ist das auch leicht erklärlich: die Spritzlinge *κατ' ἐξοχήν* können vom Experimentator wohl sorgfältig aufgefangen und untersucht werden, im Kriege fehlt dazu Zeit und Gelegenheit; die grösseren Stückchen und Stücke eines stark erwärmten Geschosses dringen weit in die Gewebe ein und finden hier überreichlich Gelegenheit, ihre vielleicht vorhanden gewesene charakteristische Schmelzform zu verlieren.

Die Durchmusterung der zahlreichen Projektile ruft den Eindruck hervor, dass charakterisirte Formen der Gestaltsänderung desselben Projektils im Ernstfalle nur sehr ausnahmsweise zu Stande kommen. Es gehört wohl zu den grossen Seltenheiten und wird vielleicht bei Salvenfeuer noch am ehesten beobachtet werden können, dass gleiche Projektile unter gleichen Verhältnissen abgefeuert werden, alsbald aber macht sich die grosse Mannigfaltigkeit der Ziele in Bekleidung, Ausrüstung, Stellung, Individualität etc. selbst bei derselben Truppe geltend. Auffallend häufig kommen Deformirungen aller Art an der Basis der Geschosse vor, welche in der Regel auf fehlerhaften Geschossflug ausser- und innerhalb des Körpers zurückgeführt werden müssen (Queraufschläge, Ueberschlagen).

An Seltenheiten ist Präparat XIV. 9 zu erwähnen: ein 5 Pfund und 15 Gramm schweres Granatstück logirt sich oberhalb der rechten Klavikula unter der Haut ein, ohne den Knochen zu frakturiren; leider fehlen nähere Angaben; es wurde Heilung erzielt.

Tabelle 1.

Handfeuerwaffen und deren Geschosse,[1]

zusammengestellt nach Weygand, Schmidt und v. Neumann.

Gewehr-Konstruktion	Material des Laufes	Patronen	Die Pulverladung ist vom Geschoss getrennt durch	Form des Geschosses	Geschossmaterial	Kaliber in mm des Gewehrs	Kaliber in mm des Geschosses	Länge des Geschosses in mm	Gewicht des Geschosses und Querschnittsbelastung g	Pulverladung in g und Ladungsquotient	Anfangsgeschwindigkeit m	Führung im Laufe durch	Feuergeschwindigkeit in der Minute (normal)
Preussische Zündnadel	Stahl	Papier-Einheitspatrone	die Masse des Pappspiegels	glatt, eichelförmig, massiv	Weichblei	15.43	13.00	26.90	31.00 0.211	4.85[5] $\frac{1}{6.39}$	296	Spiegel von Pappe	5–6
Bayer. Podewils-Gewehr	Eisen	Papierpatrone mit Zündhütchen zur Perkussion	nichts	cylindro-ogival mit 3 Reifelungen und kleiner konischer Expansionshöhlung	Weichblei	13.90	14.28 + 0.38 Differenz	21.70	27.65 0.192	4.65 $\frac{1}{5.95}$	390	Pressung und Expansion	5
Bayer. Werder-Gewehr	Stahl	Metall-Einheitspatrone	eine durchlochte Kartonscheibe	cylindro-ogival mit 3 Reifelungen und kleiner konischer Expansionshöhlung	Weichblei	11.00	11.51 + 0.51 Differenz	24.32	21.96 0.251	4.30 $\frac{1}{5.107}$	412	Pressung und Expansion	9 (bis 9 v. Neumann)
Franz. Chassepot-Gewehr	Stahl	Papier-Einheitspatrone	eine durchlochte Kartonscheibe und die Papierhülse des Pulvers[3]	cylindro-ogival mit Führungsring, am Boden massiv	Weichblei	11.00	an der Spitze 11.60 am Führungsring 11.80 + 0.8 – 0.8 Differenz	25.00	25.00 0.302	5.6 $\frac{1}{4.46}$	420	Pressung	6 (bis 12 v. Neumann)
Franz. Tabatière-Gewehr (Schneider nach Snider)	Eisen	Metall-Einheitspatrone mit Papierüberzug	einen Filzpfropf	cylindro-ogival mit abgeschnittener Spitze, 3 Reifelungen und grosser konischer Expansionshöhlung[4] mit Pfropfen von Papier	desgl.	17.80—18.20	18.40 + 0.2 – 0.8 Differenz	24.00	36.00 0.146	4.5 $\frac{1}{8.00}$	290	Pressung und Expansion	—
Franz. Remington-Gewehr	Stahl	desgl.	—	cylindro-ogival mit Führungsring, massiv	Weichblei	11.00	11.80 + 0.8 Differenz	25.10	25.00 —	3.9 $\frac{1}{6.41}$	381	Pressung	—
Franz. Spencer-Repetirgewehr	Stahl	desgl.	—	cylindro-ogival mit 2 Reifelungen, massiv	Weichblei	—	12.50	23.00	26.00 —	— —	—	—	(Anmerk. keine Einzelladung möglich)
Bayerisches Feldl-Kartätschgeschütz	Stahl[2] 4 parallel nebeneinander liegende Werderläufe	desgl. ohne Papierüberzug	wie bei dem Werder-Gewehr					wie bei dem Werder-Gewehr					bis 400
Franz. Kartätschgeschütz (canon à balles) Mitrailleuse	Stahl	gerollte Messingfolie und Papier mit Metallbodenkappe und gepresstem Papier	ein Zwischenstück aus ?	ein massives Geschoss cylindro-ogival mit einer Reifelung	Weichblei	13.00	12.80 — 0.20 Differenz	40.00	50.00	6 Pfropfen à 2.0 komprim. Pulvers 12.00 $\frac{1}{4.17}$	480	Stauchung	bis 125
				drei massive Geschosse beiderseits ogival-cylindrisch, glatt	desgl.	13.00	12.00 — 1.00 Differenz	—	3 × 18 = 54.00	5 Pfropfen à 2.0 komprim. Pulvers 10.00 $\frac{1}{5.40}$	—	—	—
Preuss. Zündnadel-Wallbüchse	Stahl	Papier-Einheitspatrone	die Masse des Pappspiegels	glatt, eichelförmig, massiv	Eisen gegossen	23.50	20.70	53.00	100.0 0.299	25.00 $\frac{1}{4.0}$	—	Spiegel von Pappe	—
Franz. Wallbüchse	—	—	—	—	Blei?	21.80	—	—	62.5 —	8.0—10.0 $\frac{1}{6.25}$	—	—	—

[1]) Ueber Munitionsverbrauch vergl. Generalstabswerk, Anlagen 188 und 189.
[2]) Poten, Handwörterbuch.
[3]) Nach Weygand, Seite 66, einfache „Kartonscheibe".
[4]) R. Schmidt giebt Seite 98/99 und Tab. 43 Fig. 280 an, dass das Expansionsgeschoss ohne Culot sei und die Patronenhülse aus starkem Papier bestehe
[5]) Weygand. — Das Pioniergewehr und der Zündnadelkarabiner hatten 3.66 g Pulverladung.

Tabelle 2.

Artilleriegeschütze und deren Geschosse,[1])

zusammengestellt nach W. Witte: Die Feldartillerie nach Einrichtung, Ausrüstung etc., Berlin 1872; Artillerie-Handbuch: Die Feldartillerien der Europäischen Grossmächte, zusammengestellt von mehreren Artillerie-Offizieren, 1872; H. Müller, die Entwickelung der Feldartillerie etc., Berlin 1873.

A. Preussische Feldgeschütze und deren Geschosse.[2])

a. 8 cm (4 Pfünder). — Rohr aus Gussstahl und Bronze,
b. 9 cm (6 Pfünder). — Rohr aus Gussstahl, } gezogene Hinterlader.

Geschosse		Eisenkern: Länge mm	Eisenkern: Dicke cylindr. Theil mm	Eisenkern: Dicke Boden mm	Eisenkern: Gewicht kg	Bleimantel kg	Sprengladung g	Füllung g	Gewicht des fertigen Geschosses kg	Pulverladung kg	Anfangsgeschwindigkeit m	Maximale Schussweite m	Zahl der Sprengstücke aus Eisen und Blei	
Granaten	a.	160	mit Reifen 9 u. 12	—	2.5	1.50	166.6	—	4.34—4.37	0.5	341	3800	ca. 30—50 resp. 60—70	mit Perkussionszünder
Granaten	b.	183	mit Reifen 10 u. 16	—	3.75	2.75	250	—	6.87—6.90	0.6	323	3800	ca. 30—40 resp. 60—70	mit Perkussionszünder
Schrapnels	a.	143	glatt 6.5	11	mit festgelötheten Bleimantel 1.55		in Messingbüchse 8.3—8.5	Kavalleriekugeln 90 à 16.7	4.5—4.6	0.5	—	2200	ausser den Bleikugeln ca. 16—20	
Schrapnels	b.	167	glatt 7.5	11	mit festgelötheten Bleimantel 3.04		in Messingbüchse 16.7—17.0	180 à 16.7	7.33—7.50	0.6	—	2200		
Kartätschen	a.	in einem Cylinder von verzinntem Eisenblech mit Treibspiegel von Zink						Zinkkugeln 48 à 50	3.75	0.5	—	400	—	
Kartätschen	b.							41 à 83—83.3	5.25	0.6	—	400	—	

B. Französische Feldgeschütze und deren Geschosse.

a. 4 Pfünder
b. 8 -
c. 12 - } gezogene Vorderlader (System La Hitte). — 4 pfündige gezogene Gebirgsgeschütze (vergl. Generalstabswerk).

Granaten	der Eisenkern war derselbe für Granaten und Schrapnels; zur Führung im Laufe dienten 12 Zinkwarzen, welche in zwei Reihen übereinander angeordnet waren	a.	200	—	4.0—4.335	0.55	325	3160	—	mit Säulen-Brennzünder (Zeitzünder)
Granaten		b.	400	—	7.36	0.80	330	4060	—	mit Säulen-Brennzünder (Zeitzünder)
Granaten		c.	500	—	11.50	1.00	307	3000	—	mit Säulen-Brennzünder (Zeitzünder)
Schrapnels		a.	85	Bleikugeln 85 à 19.2	4.718	0.55	—	1500	—	
Schrapnels		b.	150	100 à 27.7 oder 140 à 19.2	8.750	0.8	—	1500	—	
Schrapnels		c.	200	150 à 27.7	11.720	1.0	—	1500	—	
Kartätschen		a.	—	Schmiedeeisen 41 à 70	4.725	0.55	—	600	—	
Kartätschen		b.	—	70 à 70	8.100	0.8	—	600	—	
Kartätschen		c.	—	98 à 70	11.220	1.0	—	800	—	

Endgeschwindigkeit der Granaten der Preussischen und Französischen Geschütze

in m	Preussischen a.	Preussischen b.	Französischen a.	Französischen c.
500	301	295	283	280
1000	271	274	248	255
1500	248	257	220	231
2000	230	244	194	210
2500	217	232	170	189
3000	205	220	149	169

[1]) Ueber den Munitionsverbrauch vergl. Generalstabswerk, Anlage 188 und 189f.

[2]) Im Belagerungskriege fanden sehr verschiedene Geschützmodelle Verwendung.

Erläuterungen zu Tafel A.

Fig. 1. Preussische Granate ohne Zünder.
„ 1a. Eisenkern der Preussischen Granate. 1: Bleimantel.
„ 2. Preussisches Schrapnel. 1: Messingbüchse mit Sprengladung.
„ 2a. Eisenkern mit Bleimantel.
„ 3. Preussische Kartätsche.
„ 4. Französische Kartätsche ohne Zünder.
„ 5. Französische Mitrailleusen-Kartätschpatrone. 1—5: gepresste Pulverscheiben à 2,5 g; 7: Trennungsscheibe zwischen Pulver und Geschoss; 8: Geschosse.
„ 5a. Französische Mitrailleusenpatrone. 1—6: gepresste Pulverscheiben; sonst wie bei Fig. 5.
„ 6. Französische Chassepotpatrone. 1: Kartonscheibe.
„ 6a. Chassepotprojektil.
„ 7. Zündnadelpatrone. 1: Pappspiegel } Preussisch.
„ 7a. Zündnadelprojektil (Langblei) } Preussisch.
„ 8. Werder-Patrone } Bayerisch.
„ 8a. „ -Projektil } Bayerisch.
„ 9. Podewils-Patrone } Bayerisch.
„ 9a. „ -Projektil } Bayerisch.
„ 10. Tabatière-Patrone } Französisch.
„ 10a. - -Projektil } Französisch.
„ 11. Projektil der Zündnadel-Wallbüchse.
„ 12. Spencer-Projektil.

Stal. Gewehr Modell 91 (Magazingewehr)
Kaliber: 6,5 mm
Gewicht: 4,16 kg mit Bajonett
Patrone: 21,5 gr
Geschoß: 10,5 gr, Mikelkupfermantel
Ballistik: 1,95 gr

Zu: Sanitäts Bericht über die Deutschen Heere 1870/71 Band IV.

Tafel A.



E. S. Mittler & Sohn, Kgl. Hofbuchhandlung, Berlin.

Steingr. Lith. Inst. v. Bernuth & W. Greve, Kgl. Hofbrch. Berlin.

Stahlmantelgeschoß

Modell 88

Laufweite 7.9 mm } Gewehr
Gewicht 3.8 kg

Laenge 82,5 mm } Patrone
Gewicht 27,3 gr

Anfangsgeschwindigkeit 640 m
Hartblei mit Kupfernickelplattirtem Stahlmantel
Laenge 31,25 mm = 3,9 Kaliber
Gewicht 14,7 gr
Belastung des Querschnittes: 0,300 gr auf 1 qmm } Geschoß.

Rotation 2660
Gesamtschußweite 4000 m; höchste Steigung in 2200 m

Lebel M 86

Laufweite 8,0 mm } Gewehr
Gewicht 4,18 kg

Laenge 75 mm } Patrone
Gewicht 29,5 gr

Anf. Geschw. 630 m
Hartblei, Kupfernickelmantel
Laenge 30 mm = 3,8 Kaliber
Gewicht 15 gr
Belastung des Querschnittes 0,298 gr auf 1 qmm } Geschoß.

Rotation 2627

0 m
100 m
200 m
300 m
400 m
500 m
600 m
700 m
800 m
900 m
1000 m

Sanitäts-Ber

Russ. Dreilinengewehr M 91

Laufweite 7,62 mm } Gewehr
Gewicht 4,3 kg
Laenge 76 mm } Patrone
Gewicht 23,46 gr
Anf. Geschw. 610 – 620 m
Hartblei mit Kupfernickelmantel
Laenge 30,2 mm = 3,9 Kaliber } Geschoß.
Gewicht 13,68 gr
Belastung des Querschn. 0,236 gr auf 1 qmm
Rotation 2580

Katalog

der

kriegs-chirurgischen Sammlung des medizinisch-chirurgischen Friedrich-Wilhelms-Instituts zu Berlin.

Endgeschwindigkeit M 88		Arbeitsleistg in mKg		Flugzeit
0 m	= 640 m	— 314 mKg		0.166 sec.
100 m	= 566,5	— 239	—	0.354 -
200 m	= 501,5	— 186	—	0.564 -
300 m	= 443,8	— 145	—	0.801 -
400 m	= 392,9	— 113	—	1.068 -
500 m	= 348,7	— 90		
600 m	= 319,5	— 76	—	1.368 -
700 m	= 299,4	— 68	—	1.701 -
800 m	= 284,4	— 63	—	2.094 -
900 m	= 272,2	— 58	—	2.412 -
1000 m	= 260,9	— 53	—	2,791 -

Endgeschw. Modell 88		Arbeitsleistung in mKg		Flugzeit
in 1100 m	= 250,0 m	— 49 mKg		3,184 sec.
1200 m	= 239,5 -	— 45 -		3,596
1300 m	= 229,5 -	— 42 -		4,023
1400 m	= 219,9 -	— 38 -		4,468
1500 m	= 210,8 -	— 35 -		4,933
1600 m	= 202,0 -	— 32 -		5,416
1700 m	= 193,5 -	— 30 -		5,915
1800 m	= 185,4 -	— 27 -		6,433
1900 m	= 177,7 -	— 25 -		6,969
2000 m	= 170,3 -	— 23 -		7,559

Vorbemerkung.

In der Litteratur sind eine Anzahl von Angaben vorhanden, welche auf Präparate der kriegs-chirurgischen Sammlung des Friedrich-Wilhelms-Instituts Bezug nehmen mit Bezeichnung der Nummern, unter denen dieselben katalogisirt seien. Diese Nummern-Angabe bezieht sich auf den älteren Katalog, in welchem die Präparate nicht nach Materien, sondern chronologisch, nach der Reihenfolge ihrer Einlieferung geordnet waren.

Am Schluss des nachstehenden neuen Katalogs ist deshalb eine Tabelle angefügt, welche die früheren Nummern der Präparate ihrer jetzigen Bezeichnung gegenüberstellt.

Erste Abtheilung.

Uebersicht über die Präparate.

I. Schädel (77 Präparate).

A. Schussverletzungen (31 Fälle).

Kontusionen und partielle Frakturen. Die Schädelhöhle ist nicht eröffnet.

Ohne Absprengung der Glastafel 1
Mit Absprengung der Glastafel 2. 3. 4

Penetrirende Frakturen. Die Schädelhöhle ist durch das Geschoss eröffnet, letzteres aber nicht ins Gehirn eingedrungen.

Primär tödtliche Fälle 5. 6
Fälle, in denen Fragmente etc. durch Operation entfernt wurden 7. 8 (hierzu vergl. XIV. 10)
Sekundär tödtliche Fälle 9. 10. 11. 12. 13. 14. 15. 16

Penetrirende Frakturen. Die Schädelhöhle ist eröffnet, das Geschoss in das Gehirn eingedrungen.

Primär tödtliche Fälle 17. 18. 19. 20. 21
Sekundär tödtliche Fälle 22. 23. 24. 25. 26. 27

Frakturen im Bereich des Gesichts 28. 29. 30. 31

B. Hiebverletzungen (40 Fälle).

Ohne Eröffnung der Schädelhöhle.

Ohne Knochenabsprengungen (weder an der Lamina externa noch interna) 1. 2. 3. 4
Mit Absprengungen von der Lamina externa 5. 6 7. 8. 9. 10. 11. 12. 13
Mit Absprengungen von der Lamina interna 14. 15 16. 17

Mit Eröffnung der Schädelhöhle.

Ohne Verlust von Knochensubstanz 18. 19. 20. 21. 22. 23. 24. 25
Mit Verlust von Knochensubstanz 26—40 inkl.

C. Anderweitige Verletzungen und Krankheiten (6 Fälle).

Verletzungen 1. 2. 3. 4. 5
Krankheiten 6

II. Brustkorb (22 Präparate)

(Wirbelsäule, Brustbein, Rippen).

A. Schussverletzungen (21 Fälle).

Primäre Verhältnisse:

Kontusionen, Absprengungen, partielle Frakturen 1
Komplete Frakturen 2. 3

Sekundäre Verhältnisse:

Kontusionen, Absprengungen, partielle Frakturen:
Verletzung der Knochen allein 4. 5
Gleichzeitige Verletzung des Inhalts 6. 7
Komplete Frakturen:
Verletzung der Knochen allein 8. 9. 10. 11. 12 13. 14 (hierzu vergl. III. A 4)
Gleichzeitige Verletzung des Inhalts 15. 16. 17. 18. 19. 20. 21

B. Hiebverletzungen (vacat).

C. Anderweitige Verletzungen und Krankheiten (1 Fall).

Verletzungen 1
Krankheiten: vacat.

III. Schulter (23 Präparate)

(Schlüsselbein, Schulterblatt, Schultergelenk).

A. Schussverletzungen (23 Fälle).

Primäre Verhältnisse:

Kontusionen, Absprengungen, partielle Frakturen 1
Komplete Frakturen 2
Resektionen 3 (hierzu vergl. 2)
Andere Operationen: vacat.

Sekundäre Verhältnisse:

Kontusionen, Absprengungen, partielle Frakturen 4 5. 6. 7. 8. 9. 10. 11 (hierzu vergl. II. A 4 u. II. A 13)
Komplete Frakturen 12. 13. 14. 15. 16. 17. 18 (hierzu vergl. IV. A 44)

Resektionen 19. 20. 21. 22. 23
Amputationen und Exartikulationen vacat.
Andere Operationen vacat.

B. Hiebverletzungen: vacat.

C. Anderweitige Verletzungen und Krankheiten: vacat.

IV. Oberarm (65 Präparate)

(Oberarmkopf und -Schaft).

A. Schussverletzungen (64 Fälle).

Primäre Verhältnisse:

Kontusionen, Absprengungen, Lochschüsse, partielle Frakturen 1. 2. 3 (hierzu vergl. 9. 11)
Komplete Frakturen 4. 5 (hierzu vergl. 8. 12 und V. A. 7)
Resektionen (primär und intermediär) 6. 7. 8. 9. 10 11 (hierzu vergl. 1. 2. 3. 4)
Amputationen 12
Andere Operationen vacat.

Sekundäre Verhältnisse:

Kontusionen, Absprengungen, Lochschüsse, partielle Frakturen 13—17 (hierzu vergl. 39. 40. 43. 56 und II. A 20. III. A 2. 8. 11)
Komplete Frakturen 18—38 (hierzu vergl. 48. 50. 54. 55. 57, III. A 19. 23, V. A 24. 61)
Resektionen 39—53 (hierzu vergl. 14. 15. 16. 61 17. 30—38. 60, III. A. 20. 21. 22. 23)
Amputationen, Exartikulationen 54. 55 (hierzu vergl. VI. A 14)
Andere Operationen 56. 57. 58
Stümpfe 59
Nekrosen, Sequester 60—64 (hierzu vergl. V. A 61. 62, VI. A. 14)

B. Hiebverletzungen: vacat.

C. Anderweitige Verletzungen und Krankheiten (1 Fall).

Verletzungen vacat.
Krankheiten 1

V. Ellenbogengelenk (65 Präparate).

A. Schussverletzungen (62 Fälle).

Primäre Verhältnisse:

Kontusionen, Absprengungen, partielle Frakturen 1. 2
Komplete Frakturen 3. 4. 5. 6. 7
Resektionen (primär und intermediär):
Totale 8. 9. 10. 11. 12. 13
Partielle 14. 15. 16. 17. 18. 19 (hierzu vergl. 25. 1. 3. 4. 5. 7. 59. 56)
Amputationen, Exartikulationen wegen Ellenbogengelenkschüssen vacat.
Andere Operationen vacat

Sekundäre Verhältnisse:

Kontusionen, Absprengungen, partielle Frakturen 20. 21 (hierzu vergl. 54)
Komplete Frakturen 22. 23. 24. 25 (hierzu vergl. VI. A 7)
Resektionen:
Totale 26. 27. 28. 29. 30. 31. 32. 33. 34. 35. 36 37. 38. 39. 40. 41. 42. 43. 44. 45. 46. 47 (hierzu vergl. 58. 57. 55)
Partielle 48. 49. 50. 51. 52. 53 (hierzu vergl. 24. 25 und IV. A 58)
Amputationen, Exartikulationen wegen Ellenbogengelenk-Schüssen 54 (hierzu vergl. 22. 21 und VI. A 7)
Andere Operationen 55 (hierzu vergl. IV. A 64)
Stümpfe 56. 57. 58. 59. 60 (hierzu vergl. 45. 7)
Sequester, Nekrosen 61. 62 (hierzu vergl. IV. A 64)

B. Hiebverletzungen: vacat.

C. Anderweitige Verletzungen und Krankheiten (3 Fälle).

Verletzungen vacat.
Krankheiten 1. 2. 3

VI. Vorderarm (19 Präparate).

A. Schussverletzungen (14 Fälle).

Primäre Verhältnisse:

Kontusionen, Absprengungen, partielle Frakturen vacat.
Komplete Frakturen 1. 2
Amputationen und Exartikulationen wegen Vorderarmschüsse (hierzu vergl. 1. 2)
Andere Operationen vacat.

Sekundäre Verhältnisse:

Kontusionen, Absprengungen, partielle Frakturen 3. 4 (hierzu vergl. 11)
Komplete Frakturen 5. 6. 7. 8. 9. 10 (hierzu vergl. 12. 13 und V. A 54. 21. 39)
Amputationen und Exartikulationen wegen Vorderarmschüsse 11. 12 (hierzu vergl. 7. 8 und V. A 54. 21)
Andere Operationen 13 (hierzu vergl. 9)
Stümpfe vacat.
Nekrosen, Sequester 1

B. Hiebverletzungen: vacat.

C. Anderweitige Verletzungen und Krankheiten (5 Fälle).

Verletzungen 1. 2. 3. 4
Krankheiten 1

VII. Handgelenk und Hand (19 Präparate).

A. Schussverletzungen (19 Fälle).

Primäre Verhältnisse:

Kontusionen, Absprengungen, partielle Frakturen vacat.
Komplete Frakturen vacat.
Resektionen (hierzu vergl. 1)
Amputationen und Exartikulationen wegen Schussverletzungen der Hand 1
Andere Operationen vacat.

Sekundäre Verhältnisse:

Kontusionen, Absprengungen, partielle Frakturen 2. 3. 4 (hierzu vergl. 12. 14. 9. 8. 10 und VI. A 4. 3. 11)

Komplete Frakturen 5. 6 (hierzu vergl. 13. 16. 17. 15)

Resektionen: Totale vacat.

Partielle 7. 8. 9. 10. 11

Amputationen und Exartikulationen wegen Schussverletzungen der Hand 12. 13. 14. 15 (hierzu vergl. 5. 6)

Andere Operationen 16. 17 (hierzu vergl. 7. 8)

Stümpfe (hierzu vergl. 12. 5)

Nekrosen, Sequester 18. 19

B. Hiebverletzungen: vacat.

C. Anderweitige Verletzungen und Krankheiten: vacat.

VIII. Becken (23 Präparate).

A. Schussverletzungen (21 Fälle).

Primäre Verhältnisse:

Kontusionen, Absprengungen, einfache Lochschüsse, partielle Frakturen 1. 2

Komplete Frakturen 3

Operationen 4. 5

Sekundäre Verhältnisse:

Kontusionen, Absprengungen, einfache Lochschüsse, partielle Frakturen 6. 7. 8. 9. 10. 11. 12. 13. 14. 15. 16 (hierzu vergl. II. A 10. 11 und X. A 17)

Komplete Frakturen 17. 18. 19. 20. 21 (hierzu vergl. 3)

Operationen (hierzu vergl. 4. 5. 6. 8 und II. A 14)

B. Hiebverletzungen: vacat.

C. Anderweitige Verletzungen und Krankheiten (2 Fälle).

Verletzungen 1

Krankheiten 2

IX. Hüftgelenk (18 Präparate).

A. Schussverletzungen (16 Fälle).

Primäre Verhältnisse:

Kontusionen, Absprengungen, partielle Frakturen (hierzu vergl. 2)

Komplete Frakturen (hierzu vergl. 1. 3)

Resektionen: Primäre vacat.

Intermediäre 1. 2. 3

Amputationen und Exartikulationen wegen Hüftgelenkschüssen vacat.

Andere Operationen vacat.

Sekundäre Verhältnisse:

Kontusionen, Absprengungen, partielle Frakturen 4. 5 (hierzu vergl. 12 und VIII. A 14)

Komplete Frakturen 6. 7. 8. 9 (hierzu vergl. 10. 11. 14 und X. A. 49. 50. 5. 70. 30)

Resektionen 10. 11. 12. 13. 14. 15. 16

Amputationen und Exartikulationen wegen Hüftgelenkschüssen vacat.

Andere Operationen vacat.

Nekrosen, Sequester vacat.

B. Hiebverletzungen: vacat.

C. Anderweitige Verletzungen und Krankheiten (2 Fälle).

Verletzungen 1

Krankheiten 2

X. Oberschenkel (125 Präparate).

A. Schussverletzungen (123 Fälle).

Primäre Verhältnisse:

Kontusionen, Absprengungen, Lochschüsse, partielle Frakturen 1. 2 (hierzu vergl. IX. A 2)

Komplete Frakturen:

Einfache 3. 4

Splitterbrüche 5. 6. 7. 8. 9 (hierzu vergl. XI. A 14)

Amputationen und Exartikulationen wegen Schussverletzungen des Femur 10 (hierzu vergl. 2. 7. 8. 9)

Andere Operationen vacat.

Sekundäre Verhältnisse:

Kontusionen, Absprengungen, Lochschüsse, partielle Frakturen 11. 12. 13. 14. 15. 16. 17. 18. 19. 20. 21. 22. 23. 24. 25. 26. 27 (hierzu vergl. 101 und XII. A 19)

Komplete Frakturen:

Einfache 28. 29. 30. 31. 32. 33. 34. 35 (hierzu vergl. 3. 4)

Splitterbrüche 36. 37. 38. 39. 40. 41. 42. 43. 44. 45. 46. 47. 48. 49. 50 (hierzu vergl. 98. 99. 100) 51. 52. 53. 54. 55. 56. 57. 58. 59. 60. 61. 62. 63. 64. 65. 66. 67. 68. 69 (hierzu vergl. 66. 9) 70. 71. 72. 73. 74. 75. 76. 77. 78 (hierzu vergl. 97)

Doppelbrüche 79

Heilungsvorgänge, konsolidirte Frakturen etc. 80. 81. 82. 83. 84. 85. 86. 87. 88. 89. 90. 91. 92. 93. 94. 95 96

Amputationen und Exartikulationen wegen Schussverletzungen des Femur 97. 98. 99. 100 (hierzu vergl. 19. 25. 31. 34. 37. 39. 40. 42. 52. 53. 54. 61. 64. 69. 72. 79. 83)

Andere Operationen 101. 102. 103 (hierzu vergl. 41. 21. 38. 82. 85. 12)

Stümpfe 104. 105. 106. 107. 108. 109. 110. 111. 112. 113. 114

Nekrosen, Sequester 115, 116, 117, 118, 119. 120 121. 122. 123

B. Hiebverletzungen: vacat.

C. Anderweitige Verletzungen und Krankheiten (2 Fälle).

Verletzungen 1

Krankheiten 2

XI. Kniegelenk (64 Präparate).

A. Schussverletzungen (64 Fälle).

Primäre Verhältnisse:

Kontusionen, Absprengungen, Lochschüsse, partielle Frakturen 1. 2. 3. 4. 5 (hierzu vergl. 9. 10. 15)

Komplete Frakturen 6. 7. 8 (hierzu vergl. 12)

Resektionen 9. 10. 11

Amputationen und Exartikulationen wegen Knieschüsse 12. 13. 14. 15 (hierzu vergl. 2. 3. 4. 5. 6. 7)
Andere Operationen (hierzu vergl. 7)

Sekundäre Verhältnisse:

Kontusionen, Absprengungen, Lochschüsse, partielle Frakturen 16. 17. 18. 19. 20. 21. 22. 23. 24. 25. 26. 27. 28. 29. 30. 31 (hierzu vergl. 40. 43. 47. 52. 53. 57. 58. 59. 60. 15 und X. A 2. 23. 27)
Kniegelenk vom Projektil passirt ohne nachweisbare, oder mit geringer Knochenverletzung 32 33 (hierzu vergl. 11)
Komplete Frakturen 34. 35. 36. 37. 38. 39. 40. 41. 42 (hierzu vergl. 14. 37. 61. 62, X. A. 48. 72, XII. A 19)
Resektionen 43. 44. 45. 46. 47. 48. 49. 50. 51. 52. 53 (hierzu vergl. 63)
Amputationen und Exartikulationen wegen Knieschüsse 54. 55. 56. 57. 58. 59. 60. 61. 62 (hierzu vergl. 16. 54. 55. 56. 18. 20. 21. 28. 32. 33. 42. 19. 31. 64. 8. 13. 23. 24. 39, X. A 2. 72)
Andere Operationen 63. 64
Stümpfe (hierzu vergl. 11. 49)
Nekrosen, Sequester vacat.

B. Hiebverletzungen: vacat.

C. Anderweitige Verletzungen und Krankheiten: vacat.

XII. Unterschenkel (60 Präparate).

A. Schussverletzungen (51 Fälle).

Primäre Verhältnisse:

Kontusionen, Absprengungen, Lochschüsse, partielle Frakturen vacat.
Komplete Frakturen 1. 2. 3. 4 (hierzu vergl. 5)
Amputationen und Exartikulationen wegen Unterschenkelschüsse 5 (hierzu vergl. 1. 3. 4)
Andere Operationen 6
Stümpfe 7

Sekundäre Verhältnisse:

Kontusionen, Absprengungen, Lochschüsse, partielle Frakturen 8. 9. 10. 11. 12 (hierzu vergl. 31. 45. 16. 38)
Komplete Frakturen 13. 14. 15. 16. 17. 18. 19. 20. 21. 22. 23. 24. 25. 26. 27. 28. 29. 30. 31. 32. 33. 34. 35. 36. 37 (hierzu vergl. 39. 40. 41. 42. 43)
Heilungsvorgänge 38. 39. 40. 41. 42 (hierzu vergl. 31)
Amputationen und Exartikulationen wegen Unterschenkelschüsse 43. 44 (hierzu vergl. 35. 36. 32. 28. 22. 21. 19. 34. 17. 39. 41)
Andere Operationen 45. 46. 47. 48. 49 (hierzu vergl. 16. 37)
Stümpfe 50
Nekrosen, Sequester 51

B. Hiebverletzungen: vacat.

C. Anderweitige Verletzungen und Krankheiten (9 Fäl
Verletzungen 1. 2. 3. 4. 5. 6.
Krankheiten 8.

XIII. Fussgelenk und Fuss (40 Präparate).

A. Schussverletzungen (39 Fälle).

Primäre Verhältnisse:

Kontusionen, Absprengungen, partielle Frakturen
Komplete Frakturen 2.
Resektionen 4. 5. 6.
Amputationen und Exartikulationen wegen Schü des Fusses (hierzu vergl. XIII. C.
Andere Operationen vac

Sekundäre Verhältnisse:

Kontusionen, Absprengungen, partielle Fraktur 8. 9. 10. 11. 12. 13. 14 (hierzu vergl. XII. A.
Komplete Frakturen 15. 16. 17. 18. 19. 20. (hierzu vergl. 22. 23. 26.
Resektionen 22. 23. 24. 25. 26. 27. 28. 29. 30. (hierzu vergl.
Amputationen und Exartikulationen wegen Schü des Fusses 32. 33. 34. 35. 36. 37 (hierzu verg 1. 3. 8. 9. 10. 11. 13. 14. 15. 19. 20.
Andere Operationen
Stümpfe vac
Nekrosen, Sequester

B. Hiebverletzungen: vacat.

C. Anderweitige Verletzungen und Krankheiten (1 Fal
Verletzungen
Krankheiten vac

XIV. Projektile

(55 Nummern mit über 100 Projektilen).

Projektile aus Kriegen vor 1866
Projektile aus dem Feldzug 1866 2. 3. 4. 5. 6. 7.
Projektile aus dem Feldzug 1870/71 9. 10. 11. 13. 14. 15. 16. 17. 18. 19. 20. 21. 22. 23. 24. 26. 27. 28. 29. 30. 31. 32. 33. 34. 35. 36. 37. 39. 40.
Projektile aus dem Orientkriege 1877/78 42. 44. 45. 46. 47. 48.
Andere Projektile und sogenannte indirekte schosse 50. 51. 52. 53. 54. (hierzu vergl.

Laufweite
Gewicht
Laenge
Gewicht
Anfangs
Hartblei
Laenge
Gewicht
Belastung
Rotation
Gesamtsch

Laufweite
Gewicht
Laenge
Gewicht
Anf. Ges
Hartblei
Laenge
Gewicht
Belastung
Rotation

Zweite Abtheilung.

Beschreibung der Präparate nebst Kasuistik.

I. Schädel.

A. Schussverletzungen.

Kontusionen und partielle Frakturen. Die Schädelhöhle ist durch das Geschoss nicht eröffnet.

Ohne Absprengung der Glastafel.

I. A 1.

Theil eines linken Schläfenbeins mit einer Sägefläche durch den Processus mastoideus; letzterer zeigt eine durch die Kugel verursachte Absprengung des grösseren Theils seiner hinteren Fläche, keine Fissuren.

Karl Brandemer vom 3. Garde-Regt. z. F., 8. Komp., verwundet am 18. August 1870 bei St. Privat durch 4 Schüsse, von denen der eine den rechten Humerus zerschmetterte (vergl. Präparat IV. A 19), der zweite das rechte Fussgelenk verletzte, der dritte den Kopf hinter dem linken Ohr traf und der vierte die rechte Stirnseite streifte; Tod im Barackenlazareth des Tempelhofer Feldes am 5. September 1870 an Pyämie.

Sektion: Von der Verletzung im Proc. mastoid. setzt sich eine missfarbige Eiterung in die linke Paukenhöhle fort, wo jedoch Gehörknöchelchen und Trommelfell erhalten sind. Gehirnhäute und Gehirn zeigen keine Veränderungen; metastatische Lungen- und Leberabszesse.

[B. L. d. T. F.]

Mit Absprengung der Glastafel.

I. A 2.

Taf. I. Fig. 1 und 1a.

Streifschuss am Os parietale dextrum.

An der getroffenen Partie des vorliegenden Schädeldaches zeigt die Tabula ext., abgesehen von zwei äusserst feinen Fissuren, keine Spuren von mechanischer Kontinuitätstrennung, dagegen eine in spitzovaler Form durch ganz oberflächliche nekrotische Demarkation scharf umgrenzte Stelle. Von der Tabula int. ist eine etwa markstückgrosse dünne Knochenplatte abgesprengt in drei Splittern, welche künstlich wieder befestigt sind.

Heinrich Metfessel vom 4. Niederschles. Inf. Regt. No. 51, verwundet am 3. Juli 1866. Bis zum 18. genannten Monats günstiger Verlauf; seit diesem Tage Symptome akuter Meningitis; 22. Juli 1866 Tod.

Sektionsbefund: Eitrige Meningitis.

[Kriegslazareth zu Grottkau, Oberstabsarzt Dr. Holzhausen.]

I. A 3.

Knochensegment aus der rechten Seite des Stirnbeins. Die Lamina externa des Knochens an einer Stelle oval fissurirt und eingedrückt; dort sitzt noch ein kleines Bleistückchen in der Diploë eingekeilt; Stücke der Lamina interna von zusammen Zweimarkstückgrösse sind abgesprengt, ohne dass der Knochen durchschlagen ist.

Musketier Hengst vom 8. Brandenburg. Inf. Regt. No. 64, verwundet am 18. März 1864, gestorben am 24. März 1864 an Meningitis.

[Stabsarzt Dr. Besser.]

I. A 4.

Segment aus dem hinteren linken Theil des Kraniums. Im hinteren oberen Winkel des linken Scheitelbeins die Tabula externa in Zweimarkstückgrösse gesplittert und nekrotisch; die Tabula interna entsprechend ebenso; die Diploë dazwischen nicht in der vollen Ausdehnung des Schusses perforirt; den Knochensplittern haften kleine Bleipartikelchen an. — Sektionsbefund: Osteophlebitis der Diploë.

Musketier Anton Siega vom 59. Inf. Regt., verwundet am 12. Oktober 1871 auf dem Schiessplatze zu Glogau durch eine rikochettirende Gewehrkugel; Tod durch Pyämie am 8. November 1871.

[Stabsarzt Dr. Doyé.]

Penetrirende Frakturen. Die Schädelhöhle ist durch das Geschoss eröffnet, letzteres aber nicht ins Gehirn eingedrungen.

Primär tödtliche Fälle.

I. A 5.

Taf. I. Fig. 2 und 2a.

Schussdefekt der linken Stirnbeinhälfte.

Von der Lamina ext. ist um den hinteren Defektrand ein halbmondförmiges 1 cm breites Stück eingedrückt und nahezu losgelöst, so dass es an seiner sehr regelmässig gerundeten Basis nur noch durch Spongiosa mit der Umgebung in Verbindung steht.

An der Lamina int. ist der Defekt fast kreisrund und beträchtlich grösser als an der Lamina ext.

Von dem vorderen und hinteren Defektrande verläuft je eine feine, fast ganz geradlinig nur die Lamina int. durchsetzende Fissur, so dass die Richtung beider mit der des Schusses in eine Linie zusammenfällt. Eine dritte auf der Innenfläche sichtbare Fissur, von dem vorderen Defektrande ausgehend, durchsetzt schräg und unregelmässig die ganze Dicke des Schädeldaches. Sie steht in örtlichem und ursächlichem Zusammenhange mit einem Säbelhiebe in der vorderen äusseren Partie des Schussdefektes. Weitere sehr deutliche Spuren von Säbelhieben finden sich im hinteren oberen Theile des linken Os parietale und am Os occipitis.

François Fayelle, Französischer Infanterist, verwundet am 19. Sept. 1793 bei Pirmasens, gestorben am 26. Sept. 1793.

I. A 6.

Taf. II. Fig. 1 und 1a.

Schädeldach: Am linken Scheitelbein ein 3 cm langes, 2 cm breites etwas ovales Loch, dessen innere Oeffnung eingedrückte Ränder zeigt. Eine abgesprengte fast markstückgrosse Knochenplatte der Lamina int. springt mehrfach zersplittert nach Innen stark hervor. Anbei das einseitig stark abgeplattete Projektil (Langblei).

Grenadier Hoffmann, verwundet am 3. Juli 1866; die zwischen den Trümmern liegende Kugel wurde 3 cm nach vorn von der Eintrittsöffnung am 16. Juli 1866 herausgeschnitten. Hirn-Erscheinungen. Hemiplegie der rechten Seite. Gestorben am 21. Juli 1866.

[Stabsarzt Dr. Wolff.]

Fälle in denen Fragmente etc. durch Operation entfernt wurden.

(Hierzu vergl. XIV. 10.)

I. A 7.

Schussdefekt des Schädeldaches.

An der Vereinigungsstelle der Kranz- und Sagittalnaht ein 7 cm langes und 2—3 cm breites Loch durch die ganze Knochendicke; vom unteren Ende abwärts eine 5 cm lange Fissur des Stirnbeins.

Einjährig-Freiwilliger Cleve vom 54. Inf. Regt., verwundet am 3. Februar 1871; Schusswunde 8 cm lang, 3 cm breit; Dura mater und Grosshirn verletzt; Abstossung zahlreicher Knochensplitter, dieselben wurden zum Theil operativ entfernt. Gestorben am 5. März 1871. — Sektionsbefund: 3 cm oberhalb des oberen Wundrandes auf der Schädelfläche unter der Galea ein fünfzigpfennigstückgrosses Blutextravasat; in der Substanz der Grosshirn-Hemisphärenhöhlen mit jauchigem Inhalt.

[Chefarzt Dr. Scheidemann, 3. Feldlazareth II. Armeekorps.]

I. A 8.

Taf. III. Fig 1, 1a und 1b.

Gewehrschussdefekt

in der Gegend des unteren Abschnittes der Sutura coronar. rechterseits.

Von der Lamina ext. ist um den vorderen Rand des Defektes ein halbmondförmiges, fast 1 cm breites Stück eingedrückt, am hinteren Rande eine dünne Platte theilweise stark empor gehoben. Lamina int. um den vorderen Rand in der Breite von 1,5 cm abgesprengt.

Anbei die hochgradig deformirte Kugel.

Rumänischer Soldat, verwundet am 19. Oktober 1877 bei Plewna durch Türkisches Geschoss. Am 23. Oktober 1877 Ankunft in Turnu Magurelli, 24. Oktober Entfernung der Kugel, die zwischen den Knochen eingekeilt war, sammt Knochenfragmenten. Gestorben am 29. Oktober an jauchigem Hirnabszess.

[Oberstabsarzt Dr. Hahn und Stabsarzt Dr. Bruberger.]

Sekundär tödtlich.

I. A 9.

Schussfraktur in der Gegend der linken Orbita.

Das Präparat besteht aus den die linke Orbita umgebenden Knochenpartien. Am oberen Rande der Orbita, da, wo die Linea semicircularis beginnt, befindet sich eine deutlich als Kugel-Anprallstelle gekennzeichnete Fraktur, deren mediäre Partie leicht gegen die Schädelhöhle eingedrückt ist. Die lädirte Knochenpartie ist Fünfzigpfennigstück gross, von ihr zieht e lange Fissur durch die obere Wand der Orbita. An der inne Schädelfläche zeigt sich entsprechend der Anprallstelle Lamina vitrea ganz abgesprengt, während von der Lamina e der grössere Theil der abgesprengten Splitter nur gegen Diploë deprimirt, im Uebrigen aber in Zusammenhang mit umgebenden Partien geblieben ist.

Soldat Schneider vom Königl. Sächs. Inf. Regt. No. 1 verwundet am 30. November 1870 von einer Shrapnelku welche er mitbrachte, dieselbe hatte die linke Schläfe getrof und war dann zur Erde gefallen, er hatte eine thalergr Quetschwunde in der linken Schläfe, in deren Grunde Knochen nicht freigelegt und Splitter etc. nicht zu fühlen wa Keine Zeichen von Gehirnverletzung. Bei Reinhaltung Wunde fortschreitende Heilung. In der vierten Woche Schüt fröste, rechtsseitige Lähmung, Somnolenz. Gestorben am 29. zember 1870.

Sektion: Stirnbein links an der Linea semicircularis f turirt. Depression in der äusseren Tafel gering, dagegen von der inneren Tafel vier fingernagelgrosse Stücke so ab sprengt, dass sie zeltförmig gegen die Schädelhöhle gerich sind. Hinter denselben ein mandelgrosser Abszess zwisch Schädel und Hirnhaut seitlich begrenzt durch meningiti Exsudate, welche den ganzen linken vorderen Stirnlappen üb decken. Auch die Gehirnsubstanz hinter dem Abszess Theil in eitrig blutigen Brei verwandelt. Von der Fraktur gingen verschiedene Fissuren gegen die Orbita, den Proces zygomaticus und das Schläfenbein hin.

[Stabsarzt Dr. Fetze

(Vergl. Deutsche militärärztliche Zeitschrift, 1874, Heft 3 u.

I. A 10.

Gewehrschussdefekt des Schädeldaches.

Ein scharfrandiges Loch von fast Zehnpfennigstückgröss der Mitte der rechten Hälfte der Kranznaht, keinerlei Fiss bildung.

J. Burret vom 87. Französischen Linien-Regt., verwu am 25. August 1870 in Strassburg; günstiger Verlauf mit heilung der äusseren Wunde bis zum 13. November 1870, da an meningitische Erscheinungen. Gestorben am 15. Nov. 1

Sektionsbefund: Rechtsseitige Meningitis purulenta grosser Ausdehnung. — Verbleib der Kugel nicht angege dieselbe war jedenfalls nicht eingedrungen.

[Chefarzt Dr. Schweitzer, Kriegslazareth Strassbur

I. A 11.

Gewehrschussdefekt des Schädeldaches.

Ziemlich in der Mitte des Stirnbeins ein unregelmässig staltetes Loch. Vom oberen Umfang geht eine Fissur zum vord Ende der Sagittalnaht. Eine zweite umkreist, nur die Lamina durchsetzend, den rechten und unteren Rand, grenzt auf Weise ein sichelförmiges Stück ab und bildet mit dem oberen linken Abschnitt der Umrandung ein sehr regelmässiges Der Defekt der Lamina ext. ist 2 cm lang und 1,5 cm Die Tabula vitrea ist in grösserer Ausdehnung abgesprengt

Auguste Carpentier, Sergeant vom 17. Französis Jäger-Bataillon, verwundet am 6. August 1870 bei Wörth, storben am 1. September 1870 im Barackenlazareth des Te hofer Feldes.

Sektionsbefund: Hämorrhag. Exsudate auf der Dura, gedehnte Arachnitis purulenta; hämorrhag. Erweichungsh im linken Schläfenlappen. — Ueber den Verbleib der K nichts bekannt.

[B. L. d. T. I

Laufweite
Gewicht
Laenge
Gewicht
Anfangsg
Hartblei
Laenge
Gewicht
Belastung
Rotation
Gesamtsoll

Laufweite
Gewicht
Laenge
Gewicht
Anf. Gesch
Hartblei.
Laenge
Gewicht
Belastung
Rotation

I. A 12.

Gewehrschussdefekt des Schädeldaches.

In der rechten Hälfte des Stirnbeins etwas vor der Sutura coronalia befindet sich ein 3 cm langes und 2 cm breites Loch im Knochen; die Tabula vitrea ist in etwas grösserer Ausdehnung abgesprengt. Keine Fissuren.

Musketier Wilhelm Schulz, 1. Komp. 5. Brandenburg. Inf. Regts. No. 48, erhielt am 7. Oktober 1870 bei Metz einen Streifschuss an der rechten Stirnseite, welcher am 26. Oktober 1870 im Barackenlazareth des Tempelhofer Feldes den Tod zur Folge hatte.

Sektionsbefund: Perforation der Dura; Meningitis purulenta in der rechten Seite; apfelgrosser Abszess in der rechten Grosshirn-Hemisphäre. [B. L. d. T. F.]

I. A 13.

Taf. III. Fig. 2 und 2a.

Schädeldach mit fast rundem, 4 cm im Durchmesser haltendem Defekt in der Gegend der grossen Fontanelle; der linke Rand des Loches ist in Sichelform deprimirt, jedoch wieder in dieser Stellung konsolidirt; eine Fissur geht ungefähr der linken Hälfte der Sutura coronalia entsprechend durch die innere Tafel in der Länge von 4 cm.

Wilhelm Krüger, Füsilier, 11. Komp. Inf. Regts. No. 24, verwundet am 16. August 1870 durch Streifschuss, gestorben am 15. November 1870 im Barackenlazareth des Tempelhofer Feldes.

Sektion: Meningitis purulenta, Erweichung der beiderseitigen hintersten Gyri der ersten Stirnwindung; Erysipelas capitis, faciei, colli. Periparotitis, enteritis follicularis. [B. L. d. T. F.]

I. A 14.

Schädeldach: Darin ein 5 cm langes und 2 cm breites Loch, welches quer die rechte Hälfte der Sutura coronalis schneidet; sowohl von der äusseren als inneren Tafel sind am Rande des Loches Bruchstücke abgesprengt, welche jedoch wieder in festem Zusammenhange mit dem Knochen stehen.

Das Präparat stammt von einem in den Schlachten bei Metz (August 1870) verwundeten Soldaten, der Ende Februar 1871 im Barackenlazareth des Tempelhofer Feldes obduzirt wurde.

I. A 15.

Schädeldach mit einem Loch von 2 cm Durchmesser im rechten Theile des Stirnbeins. Deprimirte Fragmente der Tabula vitrea, die jedoch durch Kallus fixirt sind, ragen etwas in die Schädelhöhle hinein.

Ferdinand Filax, 7. Komp. Inf. Regts. No. 49, verwundet am 2. Dezember 1870 bei Paris durch Gewehrschuss; gestorben am 13. März 1871 im Barackenlazareth des Tempelhofer Feldes.

Sektion: Die Schussöffnung wird durch schwammiges Granulationsgewebe, das auf der Dura sitzt, ausgefüllt; an dieser Stelle Dura und Gehirnsubstanz fest verwachsen, daran schliesst sich ein über mehrere benachbarte Gyri sich erstreckender Erweichungsherd in die Tiefe bis zur Basis des Gehirns, welche von dicken Eitermassen umgeben ist. Ueber Verbleib der Kugel nichts angegeben, jedenfalls war sie nicht eingedrungen. [B. L. d. T. F.]

I. A 16.

Schädeldach mit einem 3 cm im Durchmesser haltenden Loch in der Mitte der rechten Hälfte der Sutura coronalis.

Herrmann Bloksdorf, Unteroffizier von der 7. Komp. Inf. Regts. No. 64, verwundet am 16. August 1870 bei Mars la Tour durch Streifschuss an der rechten Stirnseite. Interessante Zuschärfung des Knochenrandes. Während des Heilungsprozesses zahlreiche Anfälle von Konvulsionen; Wunde verheilt am 30. Dezember 1870, keine Konvulsionen mehr, bis plötzlich unter meningitischen Erscheinungen am 29. Januar 1871 der Tod eintrat im Barackenlazareth des Tempelhofer Feldes.

Sektionsbefund: Pachymeningitis interna adhaesiva, Hirnabszess, Arachnitis purulenta, Milztumor. [B. L. d. T. F.]

Penetrirende Frakturen. Die Schädelhöhle ist eröffnet, das Projektil in das Gehirn eingedrungen.

Primär tödtlich.

I. A 17.

Taf. IV. Fig. 1 und 1a.

Ein Schädel, dessen linkes Scheitelbein einen bedeutenden Substanzverlust zeigt, derselbe setzt sich nach links in eine Fissur fort, welche bis etwa 2 cm vor dem Hinterhauptloch hin reicht, nach rechts etwa dreiviertel des rechten Scheitelbeins durchsetzt. Die Verwundung ist durch das beiliegende Bombenstück, welches bei der Sektion in der Schädelhöhle gefunden wurde, hervorgebracht worden.

Artillerist Heinrich Müller, 21 Jahre alt, aus Königsberg i. Pr., verwundet am 7. Mai 1807 auf dem Hagelsberge bei Danzig durch ein Stück einer zerplatzten Bombe; gestorben am 10. Mai 1807 im Lazareth zu Danzig.

I. A 18.

Taf. IV. Fig. 2 und 2a.

Ganzer, aufgesägter Schädel: Auf der rechten Seite des Stirnbeins befindet sich ein länglich ovaler Schussdefekt mit unregelmässigem, abgeschrägtem Rande; von diesem Loche zieht sich durch die ganze Dicke des Stirn- und Scheitelbeins eine Fissur bis zum oberen Winkel der Lambdanaht, dieselbe ist in der Nähe des Defekts ganz schmal, erweitert sich aber entfernt vom Defekt zu einem förmlichen Spalt.

Das Präparat stammt aus dem Kriege 1870/71 von einem Deutschen Soldaten, der im Kriegslazareth zu Novéant kurz nach der Verwundung gestorben. Krankengeschichte fehlt. Die beiliegende Kugel wurde bei der Sektion in der Schädelhöhle gefunden, sie hatte fast das ganze Gehirn durchsetzt, es ist eine am vorderen Ende stark deformirte Chassepotkugel.

I. A 19.

Taf. IV. Fig. 3.

Schussfraktur des Schädels durch eine vom Gaumen her eindringende Revolverkugel (7 mm-Kaliber).

Das Präparat besteht nur aus dem Schädeldach. Ungefähr in der Mitte etwas nach links von der Sagittalnaht befindet sich ein Defekt im Knochen, die Austrittsöffnung der Kugel. Abweichend von den gewöhnlichen Schussdefekten am Schädeldach, welche durch Eindringen der Kugel von aussen hervorgebracht sind, ist hier der Defekt der Lamina ext. wesentlich grösser als der der Lamina vitrea. In letzterer ist der Defekt $2^1/_2$ cm lang und $1-1^1/_2$ cm breit, in ersterer $3^1/_2$ cm lang und 4 cm breit. Ausserdem zieht eine lange Fissur vom vorderen unteren Winkel des linken Scheitelbeins fast genau diagonal durch diesen Knochen zum hinteren oberen Winkel, diese Fissur ist entfernt vom Ausschussdefekt am breitesten, verengert sich allmälig und ist mit letzterem nur durch eine ganz enge, sich rechtwinklig abzweigende Seitenfissur verbunden, welche sich auch noch 6 cm durch die Lamina ext. des rechten Scheitelbeins fortsetzt.

K . . . . . t, Offizier, machte seinem Leben durch einen Revolverschuss ein Ende. Die Kugel hatte den harten Gaumen durchbohrt und war durch den Türkensattel ins Gehirn eingedrungen; eine Ausschussöffnung war nicht vorhanden. Bei der Abnahme des Schädeldachs fand sich, dass das kleine Geschoss dicht neben der Sagittalnaht das Scheitelbein durchbohrt hatte, indem es aus der Gegend der fast verknöcherten Naht vier Splitter herausgeschlagen hatte (drei davon liegen sammt einer der verwandten gleichen Revolverpatrone dem Präparat bei), welche unter die Haut emporgedrängt waren. Die Kugel lag in der Scheitelgegend unter der Haut.

(Stabsarzt Dr. Fetzer.)

I. A 20.

Schusszertrümmerung des Schädels und Gesichts.

Das Präparat stammt von einem Selbstmörder, der sich mittelst einer glatten (nicht gezogenen) Pistole erschoss; Ladung unbekannt.

Unter den zahllosen Trümmern, welche vorliegen, besteht das Hauptrudiment aus folgenden Theilen: aus dem hinteren und grösseren Abschnitt eines jeden der beiden Scheitelbeine, aus dem Hinterhauptbein und Keilbeinkörper, dem Schläfen- und Jochbein beiderseits. Jeder der beiden Scheitelbeinreste zeigt eine nach hinten gerichtete Fissur von 5 bezw. 6 cm Länge. Die hinteren Enden derselben sind nur 7 cm von einander entfernt. Nach vorn geht jede der beiden Fissuren über in den horizontalen unteren Rand einer in ihrer direkten Verlängerung liegenden Bruchlinie, durch welche die nächstgrössten Bruchstücke von dem soeben beschriebenen Hauptrudiment abgetrennt worden sind. Auf diese Weise ist eine Bruchlinie zu Stande gekommen, welche nahezu das ganze Schädeldach, ähnlich wie der bei Obduktionen anzulegende Sägeschnitt, in fast horizontaler Ebene umkreist.

An dieses Hauptrudiment lassen sich ohne Mühe neun, theils den Scheitelbeinen, theils dem Stirnbein angehörende Bruchstücke, von denen das kleinste 1 cm, das grösste 13 cm lang ist, genau passend anfügen, so dass zum Abschluss der Schädelhöhle — nach vorn — nur noch das Siebbein, die beiden Processus orbitalis des Stirnbeins mit den beiden kleinen Keilbeinflügeln, der linke Margo supraorbitalis und eine über diesem und oberhalb der Glabella gelegene zirkumskripte Partie des Stirnbeins fehlt. Vollkommen intakt und an das Glabellarstück (mit dem Margo supraorbitalis dext.) genau passend anzufügen ist die Gruppe der beiden Nasenbeine, an denen die Spina nasalis des Stirnbeins und der Process. nasalis des Oberkiefers beiderseits anhaften. Beide Oberkieferknochen mit einem von der äusseren oberen Wand der linken Highmorshöhle abgesprengten Stücke und folgenden an ihnen haftenden Theilen: Vomer, beide Gaumenbeine und beide Processus pterygordei des Keilbeins sind von den vorhandenen Fragmenten die einzigen, die ausser den vorher angeführten noch richtig gedeutet und passend eingefügt werden können.

Hervorgehoben zu werden verdient noch die Art der Entwickelung dieses Schädels: alle Nähte fest verwachsen, so dass sie meist kaum noch erkennbar sind. Sämmtliche glatten Knochen von einer so ausserordentlichen Zartheit, dass selbst die am stärksten entwickelten Partien derselben milchglasartig durchscheinen.

(Stabsarzt Dr. Körting.)

I. A 21.

Schussfraktur in der linken Hälfte des Schädels, erzeugt durch ein vom Munde her eingedrungenes Geschoss.

Es findet sich eine Zertrümmerung des hinteren Abschnittes des harten Gaumens. Von dem Defekt aus geht eine Bruchlinie nach vorn durch den Proc. alveol. des linken Oberkiefers zwischen den Jug. alveol. seiner beiden Schneidezähne senkrecht hinauf bis zur Apertura pyriformis. Weiter ist durch den Schuss der grösste, nach innen gelegene Theil der Pars petrosa ossis temp. sin. abgesprengt und dadurch an der betreffenden Stelle der Schädelbasis ein ovaler 4 cm langer, nicht ganz 2 cm breiter Defekt erzeugt. Das aus demselben stammende Knochenstück ist 5 cm lang und reichlich 2 cm breit, mithin grösser als der Defekt, soweit derselbe an der äusseren Fläche messbar ist. Von seinem vordersten innersten Theile aus geht eine Fissur nach vorn und innen, welche den Klivus vom Keilbeinkörper abtrennt. Am hintersten äussersten Theil des Schläfenbeindefektes beginnt eine penetrirende breite Fissur, welche über die Hinterhauptsschuppe nach einem im hinteren Theile des Os pariet. sin. vorhandenen Defekt hinführt, über denselben hinaus nach oben und vorn sich fortsetzt und 4 cm vor der Stelle der grossen Fontanelle gabelförmig in zwei feinere, gleichfalls penetrirende Fissuren übergeht. Der zuletzt genannte Defekt ist dreieckig; sein unterer Rand, gebildet durch den medianen Abschnitt des Margo lambd. der Hinterhauptsschuppe, misst 6 cm, ebenso viel seine Höhe. Von den hier herausgerissenen Fragmenten sind zwei vorhanden.

Sekundär tödtlich.

I. A 22.

Taf. V. Fig. 1 und 1a.

Schädeldach, in dessen Stirnbein in der Mitte der linken Hälfte der Kranznaht sich ein 4 cm breites und 3 cm langes unregelmässig begrenztes Loch befindet; von diesem ausgehend spaltet je eine Fissur das linke Scheitelbein und das Stirnbein; eine dritte Fissur spaltet in vollständig symmetrischer Weise das rechte Scheitelbein; zwischen den Fissuren der beiderseitigen Scheitelbeine ist die Sutura coronalis gelockert sowie der angrenzende Theil der Sagittalnaht; Depression der Tabula vitrea.

Wilhelm Seehausen, verwundet am 30. Oktober 1870, Tod am 21. November 1870.

Bei der Sektion fand sich die Kugel und eine Knochenscheibe im dritten Ventrikel, zu dem ein 9 cm langer Schusskanal führt; basilare Meningitis.

[3. Feldlazareth des Gardekorps, Generalarzt Dr. v. Stuckrad.]

I. A 23.

Schädeldach, in welchem sich in der Mitte der linken Hälfte der Kranznaht ein 2 cm im Durchmesser haltendes Loch befindet.

Franzose Gautier Pignonblanc, verwundet am 23. November 1870 durch einen Revolverschuss (Selbstmordversuch), welcher am 28. Dezember 1870 den Tod zur Folge hatte.

[3. Feldlazareth des Gardekorps, Generalarzt Dr. v. Stuckrad.]

Vergl. XI. A 28, Präparat eines Knieschusses desselben Patienten, der wohl das Motiv für den Selbstmordversuch bildete.

I. A 24.

Schädeldach. Mitten im rechten Scheitelbein ein unregelmässig viereckiges Loch, von welchem aus je eine Fissur nach innen und nach hinten geht; die Tabula vitrea in grösserer Ausdehnung abgesprengt; kleine Bleisplitter in den Knochen eingekeilt.

Eduard Ockel vom 91. Inf. Regt., 7. Komp., verwundet am 16. August 1870, gestorben am 13. Oktober 1870 im Barackenlazareth des Tempelhofer Feldes.

Sektionsbefund: Eitrige Meningitis; von dem Loche aus ragt ein 1 cm langes Knochensegment in die Hirnsubstanz und reicht mit seiner Spitze in einen walnussgrossen Abszess hinein; der rechte Seitenventrikel sowie der dritte und vierte Ventrikel mit Eiter gefüllt. Ueber den Verbleib des Haupttheils der Kugel nichts zu eruiren.

[B. L. d. T. F.]

I. A 25.

Schädeldach. Ueber dem rechten Margo supraorbital. ein halbkreisförmiger schmaler Defekt, von dessen oberem Umfange eine Fissur durch die ganze Dicke des Stirntheiles des Stirnbeins herauf bis zum linken Theile der Sutura coronalis geht. Die Fissur ist fast vollständig konsolidirt, jedoch so, dass der linke Theil des Stirnbeins in der Nähe der Orbita fast 2 mm hinter dem rechten Theile zurücksteht.

Füsilier Franz Keding vom Kaiser Franz Garde-Gren. Regt. No. 2, 9. Komp., verwundet am 18. August 1870 bei St. Privat; am 10. Oktober 1870 kommt er zum Barackenlazareth des Tempelhofer Feldes; seit dem 26. Oktober 1870 meningitische Erscheinungen, krampfhafte Kontrakturen der Kiefer- und Bauchmuskeln. Tod am 29. Oktober 1870.

Sektion: Arachnitis purul., Abszesshöhlen in der Gehirnsubstanz, Zerschmetterung der Pars orbital. dextr., der Lamina cribrosa und des Hamulus, Fissur in die Basis cranii hinein. Von der Kugel wurden nur kleine Partikel gefunden.

[B. L. d. T. F.]

I. A 26.

Eine Anzahl Knochensplitter und eine Chassepotkugel, welche von einer Schädelschussfraktur der Fossa temporal. herstammen und bei der Obduktion auf der Schädelbasis gefunden wurden. Die Kugel lag auf dem Rande der Sella turcica.

J. C. Marquardt vom 46. Inf. Regt., verwundet? gestorben am 8. November 1870 im Barackenlazareth des Tempelhofer Feldes.

Sektion: Hirnabszesse.

[B. L. d. T. F.]

I. A 27.

Schädeldach, auf dessen linkem Scheitelbein sich ein 5 cm langes und 2 cm breites Loch befindet, von dessen Umfange eine Fissur nach vorne geht und zwei nach hinten, alle drei Fissuren durch die ganze Dicke des Knochens.

Grenadier Anton Gärtler erhielt am 30. Oktober 1870 einen Schädelschuss, welcher Aphasie und am 20. November 1870 den Tod zur Folge hatte.

Sektionsbefund: Ausser den angegebenen Knochenverletzungen Zerstörung der dritten Hirnwindung des Schläfenlappens.

[3. Feldlazareth des Gardekorps, Generalarzt Dr. v. Stuckrad.]

Frakturen im Bereich der Gesichtsknochen.

I. A 28.

Schussfraktur des Unterkiefers. Das Mittelstück zeigt eine in der Richtung der Spina mentalis verlaufende einfache Fraktur, beide aufsteigenden Aeste zeigen Fraktur mit vielfacher Splitterung.

Lambert, Franzose, verwundet am 30. November 1870. Eintritt der Kugel am rechten Querast der Mandibula in der Höhe der Art. max. ext. Zerreissung der Weichtheile am Boden der Mundhöhle und der Zunge; Austritt nach Zerschmetterung des Mitteltheils und Querastes der linken Seite. Häufige arterielle Blutungen aus der zerschossenen Zunge, vergeblicher Versuch in dem infiltrirten Gewebe die Art. lingualis und carotis ext. zu unterbinden.

Gestorben am 21. Dezember 1870 an Entkräftung infolge Unvermögens zu schlingen.

[Stabsarzt Dr. Fetzer.]

(Vergl. Deutsche militärärztl. Zeitschr. 1874, Heft 3 und 4.)

I. A 29.

Unterkiefer, in der Mitte frakturirt, der Proc. alveolaris des linken Ramus horizontal. fehlt, sowie der innere Knochenrand des noch erhaltenen äusseren Theiles des Ram. horizontal.

Johann Christian Schulz vom 2. Garde-Regt. z. F., verwundet am 18. August 1870 bei St. Privat durch einen Schuss in den rechten Oberschenkel und einen Schuss in den Unterkiefer; gestorben am 20. November 1870 im Barackenlazareth des Tempelhofer Feldes an doppelseitiger Pleuritis.

Sektion: Schussöffnung in der Fossa submaxillaris, welche am frakturirten Unterkiefer vorbei gegen den Larynx hin in einen bis zu den linken Halsmuskeln führenden Eitergang führt, in dessen Grund ein difformes Bleistück sitzt. Larynx und Halsvenen unverletzt. Pleuropneumonia duplex purulenta, Milztumor.

[B. L. d. T. F.]

I. A 30.

Nasal- und Orbitaltheil des Stirnbeins herausgesägt. Zerschmetterung der Pars nasal. des Stirnbeins, der horizontalen Siebbeinplatte, der Crista galli und der Innenwand der rechten Augenhöhle.

Karl Stephan vom Schles. Füs. Regt. No. 38, verwundet den 3. Juli 1866 durch Granatsplitterschuss. Vollkommen gutes Allgemeinbefinden bis zum 4. März 1868, dann starke epileptiforme Anfälle, nach deren mehrmaliger Wiederholung am 6. März 1868 der Tod erfolgt.

Sektionsbefund: Zerstörung der Nervi olfactorii, Hirnhäute nicht verletzt, kein Hirnabszess, Gehirnsubstanz ödematös.

[Stabsarzt Dr. Hahn, Garnisonlazareth Berlin.]

I. A 31.

Margo supraorbital. dext. mit angrenzender Pars perpendicular. und Pars horizontal. des Stirnbeins; Halbkanal durch Abmeisselung der vorderen Wand des Schusskanals entstanden, an dessen innerer Seite am äusseren Ende ein Bleistück eingekeilt ist; dazu Helmschirm mit besonderer Eintritts- und Austrittsöffnung der Kugel in der Ebene des Stirnbeins.

Reservist Mann vom 2. Schles. Inf. Regt. No. 23, verwundet am 6. September 1869 beim Manöver; an der Stirn dicht über der Glabella befindet sich die runde Eingangsöffnung, oberhalb des äusseren Endes der rechten Augenbraue die Ausgangsöffnung; Länge des Schusskanals 2¼ Zoll. Am 15. Febr. 1870 epileptiforme Anfälle, welche am 5. April den Tod herbeiführten.

Sektion: Entsprechend der perforirten Stirnwand Erweichungsherd der Gehirnsubstanz.

[Generalarzt Dr. Protz.]

B. Hiebverletzungen.[1])

Ohne Eröffnung der Schädelhöhle.

Knochenabsprengungen weder an der Lamina ext., noch an der Lamina int.

I. B 1.

Schädeldach mit einer Hiebverletzung des rechten Scheitelbeins von 6 cm Länge und 2 mm Tiefe; ein anderer Hieb hat am hinteren Ende der Lambdanaht die äussere Knochentafel in Ausdehnung von etwa 3 cm Länge und 2 cm Breite fortgeschlagen; beide Läsionen penetriren nicht.

René Marep, 7. Gren. Regt., Komp. Ravette.

I. B 2.

Schädeldach, an dessen rechtem Scheitelbein eine 6 cm lange, nicht penetrirende Hiebverletzung bemerkbar.

I. B 3.

Schädeldach mit einer 5 cm langen Hiebverletzung des linken Scheitelbeins; der Hieb hat nur die äussere Tafel deprimirt ohne zu perforiren.

I. B 4.

Schädeldach, auf dessen rechtem Scheitelbein sich eine 8 cm lange oberflächliche Hiebverletzung befindet; derselben entsprechend eine 8 cm lange Fissur der Lamina vitrea.

Mit Absprengungen von der Lamina ext.

I. B 5.

Taf. V. Fig. 2 und 2a.

Ein Schädeldach mit den Spuren von fünf Hiebverletzungen; an den vier vorderen Läsionen sind die abgehauenen Knochenstücke wieder angeheilt; an der den hinteren Theil der Sagittalnaht schneidenden grössten Hiebwunde befindet sich im hintersten Theile derselben eine Trepanationsöffnung.

Jean Baptiste Noël vom 2. Kav. Regt., Komp. Crainay, kam in das Feldlazareth zu Frankfurt a. M. von Bingen am 19. Juni 1793 und starb am 22. September 1793. Er hatte 27 Blessuren. Schädeldach auffallend dick und schwer.

I. B 6.

Ein Schädel, an dem durch Hieb ein markstückgrosses Stück der äusseren Tafel in der Mitte der rechten Hälfte der Lambdanaht fortgeschlagen ist; die Tabula int. an der betreffenden Stelle unversehrt.

I. B 7.

Schädeldach, an welchem am rechten Scheitelbein durch einen scharfen Hieb ein grosses Stück der äusseren Knochentafel abgesprengt ist.

I. B 8.

Schädeldach, an welchem auf dem rechten Scheitelbein-Höcker ein Defekt der Tabula ext. in der Grösse eines silbernen Fünfmarkstücks besteht.

[1]) Die Präparate stammen fast sämmtlich aus älteren Sammlungen, daher wenig über sie zu ermitteln war.

I. B 9.

Schädeldach, an dessen rechtem Scheitelbeine durch eine Hieb ein kleines Stück abgeschlagen ist; nach vorn davon noch ein oberflächlicher Hieb.

I. B 10.

Schädeldach, an welchem die Tabula ext. des linken Scheitelbein-Höckers flach abgehauen ist; an einer kleinen Stelle ist der Defekt durch spätere Einschmelzung des Knochens perforirend geworden.

I. B 11.

Ein Schädeldach, an dessen Stirnbein ein etwa 5 cm langes und 4 cm breites Stück der Tabula ext. abgeschlagen ist, wodurch die Diploë freigelegt war; die Wunde penetrirt nur an einer kleinen Stelle; ein etwa 2½ cm langes und 1 cm breites Knochenstück ist wieder angeheilt.

I. B 12.

Schädeldach; durch Hiebverletzung ist von der rechten Hälfte des Stirnbeins ein thalergrosses Stück der Tabula ext. abgeschlagen, wodurch die Diploë freigelegt wurde und an einer kleinen Stelle eine Perforation eintrat. Quer über dem linken Theil der Lambdanaht noch ein Säbelhieb, welcher perforirt.

I. B 13.

Schädeldach, an dessen linkem Scheitelbein eine bedeutende Hiebverletzung von 8 cm Länge mit Substanzverlust der äusseren Tafel vorhanden ist; Perforation in Länge von 3 cm.

Mit Absprengungen von der Lamina vitrea.

I. B 14.

Taf. VI. Fig. 1 und 1a.

Schädeldach mit einer Hiebverletzung des linken Scheitelbeins durch Gewehrkolben; von aussen gesehen, zeigt das Scheitelbein eine birnförmige, tiefe Depression, die nur an einer kleinen Stelle perforirt; an der Innenfläche sieht man ein von der Tabula int. abgesprengtes Knochenstück nach der Sutura sagittalis hin verschoben und angelöthet.

Oesterreichischer Kadet Vogler, verwundet am 3. Juli 1866; günstiger Verlauf bis zu einer Evakuation im September; danach Krämpfe, Bewusstlosigkeit, Tod.

Sektion: Grosser Hirnabszess.

[Stabsarzt Dr. Düsterberg.]

I. B 15.

Segment von einem Schädeldach (linkes Scheitelbein); 8 cm lange Hiebverletzung der Tabula ext., in Länge von 3 cm die Tabula int. perforirend und deprimirend.

Unbekannter Mann, der von einem Soldaten des 96. Inf. Regts. einen Säbelhieb erhielt am 31. Dezember 1867. Tod nach 8 Wochen.

Sektion: Eitrige Meningitis.

[Oberstabsarzt Dr. Löwer.]

I. B 16.

Schädeldach mit einer 6 cm langen Hiebverletzung der linken Seite des Stirnbeins; Depression der Tabula vitrea zu beiden Seiten der Spalte; vom unteren Ende der Spalte läuft eine Fissur nach unten und aussen.

Andreas Czichovsky, Ersatzbataillon des 5. Gren. Regts., verwundet am 5. Februar 1871 bei einer Schlägerei durch einen Hieb mit einem Faschinenmesser. Mehrmaliges Erbrechen

nach einigen Tagen Schüttelfröste. Tod am 25. Februar 1871 an Pyämie.

Sektion: Pachymeningitis haemorrhagica suppurativa, Hirnabszess; im rechten Seitenventrikel und im 3. und 4. Ventrikel reichliche Blutcoagula; metastat. Abszesse in den Lungen und der Leber.

[Dr. Schweitzer in Strassburg.]

I. B 17.

Oberes Segment des Schädeldaches, an welchem eine 7 cm lange Hiebverletzung sichtbar ist, die sich in eine Fissur nach rechts fortsetzt. Die äussere Knochentafel ist etwas hervorgehoben und gleichzeitig an den Rändern gelöst. Fissur der inneren Knochentafel und direkte Perforation in der Ausdehnung von 1 cm.

Mit Eröffnung der Schädelhöhle.

Ohne Verlust von Knochensubstanz. Die Präparate stammen sämmtlich aus älteren Sammlungen.

I. B 18.

Ein Schädel, an welchem sich eine oberflächliche und zwei den Knochen penetrirende Hiebverletzungen zeigen; zwei anscheinend ganz getrennt gewesene Knochenstücke sind wieder angeheilt.

Sonstige Notizen fehlen.

I. B 19.

Ein Schädel, an dessen linkem Scheitelbein eine penetrirende Hiebverletzung von 7 cm Länge sichtbar ist; vom oberen Ende der Wunde nach seitwärts eine Fissur von 5 cm Länge; quer die Hiebwunde schneidend ein länglicher Substanzverlust des Knochens nach dem theilweis noch glatten Rande, zweifellos von einem zweiten Hiebe.

I. B 20.

Ein Schädeldach mit einem etwa 10 cm langen penetrirenden Hiebe quer über die rechte Hälfte der Lambdanaht.

I. B 21.

Ein Schädeldach, an dessen linker Hälfte des Stirnbeins sich eine etwa 12 cm lange penetrirende Hiebverletzung befindet; in deren Mitte eine Trepanationsöffnung. Verwachsung der Sutura coronalis.

I. B 22.

Ein Schädeldach, an dessen Stirnbein rechterseits eine geheilte penetrirende Hiebverletzung zu bemerken ist. Rundlicher Defekt dicht neben dem vorderen Ende der Sagittalnaht, wie von kleiner Kugel herrührend.

I. B 23.

Schädeldach, an welchem sich zwei leichte und zwei sehr schwere Hiebverletzungen auf den Scheitelbeinen befinden. Die eine derselben ist klaffend bis zum Os temporum herab, die andere hat die äussere Tafel des Knochens etwas emporgehoben.

I. B 24.

Schädeldach, dessen linkes Scheitelbein vollständig quer durchgehauen ist; eine Fissur erstreckt sich von der Hiebwunde bis weit in das rechte Scheitelbein hinein.

I. B 25.

Schädeldach, auf dessen rechtem Scheitelbein sich eine über 12 cm lange penetrirende Hiebverletzung befindet.

Füsilier Collon, verwundet in der Schlacht bei Kaiserslautern den 13. Mai 1794, Tod den 28. Mai 1794 zu Göllheim.

Mit Verlust von Knochensubstanz. Die Präparate stammen sämmtlich aus einer älteren Sammlung.

I. B 26.

Ein Schädel, dessen halbes Hinterhauptbein anscheinend durch zwei Säbelhiebe, welche fast dieselbe Stelle getroffen haben, abgetrennt ist.

I. B 27.

Ein Schädel, an dem durch mehrere Hiebe die untere Hälfte des rechten Scheitelbeins zerschmettert ist; das Hinterhauptbein zeigt einen grossen dreieckigen Defekt, von dessen unterer Spitze sich eine Fissur durch das ganze Hinterhauptbein nach links zieht.

I. B 28.

Ein Schädel, an dem durch Säbelhiebe die hintere Hälfte des rechten Scheitelbeins abgesprengt ist; eine Fissur zieht sich 3 cm ins Os occipit. hinein und eine ebensolche durch die Schuppe fast bis zum grossen Keilbeinflügel; auf dem Stirnbein in der Nähe der Sutura coronalis ein zweiter nicht perforirender Hieb. Die Sutura sagittal. vollständig verwachsen.

I. B 29.

Ein Schädeldach, an dem durch Hiebe der hinterste Theil des linken Scheitelbeins von etwas oberhalb der Lambdanaht fortgeschlagen worden ist.

I. B 30.

Taf. VII. Fig. 1 und 1a.

Ein Schädeldach mit zwei gewaltigen und drei leichteren Hiebverletzungen; die beiden ersteren unter Verlust von Knochenmasse in das Cavum cranii penetrirend, die Ränder der Hiebwunden weit klaffend, zum Theil zugeschrägt. Das Präparat stammt von einem Soldaten, der im Jahre 1793 in einem Reitergefecht verwundet wurde.

I. B 31.

Schädeldach mit drei mehr oberflächlichen Hiebverletzungen und einer 12 cm langen, stellenweise 6 mm klaffenden Hiebwunde im rechten Scheitelbein.

I. B 32.

Schädeldach, an dessen Stirnbein sich eine 7 cm lange und stellenweise 8 mm klaffende Knochenwunde befindet; vom oberen Ende der Wunde zieht sich eine fast wieder verheilte Fissur nach oben und hinten bis ins Scheitelbein; ausserdem eine oberflächliche Hiebverletzung am rechten Scheitelbein.

I. B 33.

Schädeldach, an dessen linkem Scheitelbein hinten durch Hiebe ein über 7 cm langer und 4 cm breiter Defekt des Knochens erzeugt ist.

I. B 34.

Ein Schädeldach, welches die Spuren einer gewaltigen Hiebverletzung des Hinterhauptbeins zeigt, so dass ein grosser

Theil desselben fehlt. Auf dem linken Scheitelbein schwere Hiebverletzungen mit beträchtlichem Verlust von Knochensubstanz; eine der beiden Wunden penetrirt bis zur Tabula int.

I. B 35.

Schädeldach, an welchem ein grosser Theil des linken Scheitelbeins in der Nähe der Lambdanaht mit scharfer Schnittfläche fortgeschlagen ist.

I. B 36.

Schädeldach mit einer klaffenden Hiebwunde quer über die Sagittalnaht; von beiden Enden der Wunde gehen Fissuren aus.

I. B 37.

Schädeldach, aus sehr dünnwandigen Knochen bestehend, welches eine durch beide Scheitelbeine quer verlaufende Fissur sowie eine gleiche auf der linken Seite des Stirnbeins zeigt. Beide Fissuren münden gegen ein Defekt der linken Schuppe.

I. B 38.

Schädeldach, an welchem durch Säbelhiebe ausgedehnte Defekte namentlich des rechten Scheitelbeins herbeigeführt worden sind.

I. B 39.

Schädeldach mit einem Substanzverlust von 5 cm Durchmesser am linken Scheitelbein, offenbar durch Säbelhiebe; die Tabula externa in grösserer Ausdehnung abgeschlagen als die Tabula interna; ein zweiter Hieb hat ein Stück aus der Tabula externa in der Sutura sagittal. abgesprengt. Perforation an einer kleinen Stelle.

I. B 40.

Schädeldach, an welchem wegen Hiebverletzung mit nachfolgender Karies zweimal trepanirt worden ist.

C. Anderweitige Verletzungen und Krankheiten.

Verletzungen.

I. C 1.

Schädeldach mit traumatischer Nekrose des linken Scheitelbeins und einer ganz schmalen Fissur dicht über der Sutura squamosa.

Soldat Springer stürzte aus einer Höhe von 18 F auf einen steinernen Boden. Hautdecken und Periost d Schädels waren lappenförmig abgelöst, die Fissur intra vit erkannt. Nach mehrere Wochen langem Wohlsein plötzl heftige Schüttelfröste und Tod am 37. Tage nach der V letzung an Pyämie.

[Stabsarzt Dr. Fetzer.]

I. C 2.

Taf. VII. Fig. 2.

Fraktur des Schädeldachs, durch einen Fall von der Tre bewirkt. Zwei breite, einen Winkel bildende Spalten zie durch das ganze Stirnbein bis ins Scheitelbein hinein.

[Dr. Schweitzer in Strassburg.]

I. C 3.

Schädeldach mit Verletzung des linken Scheitelbe Trepanationsöffnung daselbst. Am unteren Rande der letzte ist ein kleines Stück der Tabul. ext. und ein grösseres St der Tabul. int. abgesprengt.

I. C 4.

Ein Schädel, an dessen Dach wegen einer Verletzung Knochendepression sechsmal trepanirt worden ist; der Pati hat nach diesen Trepanationen noch 10 Tage gelebt.

I. C 5.

Schädeldach mit einer Fraktur des linken Scheitelbe und der Pars squamosa des Schläfenbeins mit grossem Dek

Unteroffizier Hirsch vom Füsilier-Bataillon v. Biela, v wundet bei einer Schlägerei durch stumpfes Instrument 1. Juli 1800, gestorben am 3. August 1800 zu Wesel.

Krankheiten:

Karies, Nekrose der Schädelknochen.

I. C 6.

Schädeldach mit Einschmelzung von Knochensubstanz linken Scheitelbein infolge eitriger, pyämischer Periostitis.

Soldat Graf, verwundet am 30. November 1870 bei Vill durch Schuss in den Unterleib mit Beckenfraktur. Tod 40 T nach der Verletzung an Pyämie, Vereiterung des Hüft- u beider Schultergelenke, eitrige Periostitis des Seitenwandbe

[Stabsarzt Dr. Fetzer.]

II. Brustkorb.

(Wirbelsäule, Brustbein, Rippen.)

A. Schussverletzungen.

Primäre Verhältnisse.

Kontusionen, Absprengungen, partielle Frakturen.

II. A 1.

Eine Rippe, aus deren unterem Rande durch einen Schuss mit einer Bleikugel ein halbkreisförmiges Stück ausgeschossen ist.

Komplete Frakturen.

II. A 2.

Zweiter und dritter Lendenwirbel. Ungefähr entsprech dem zwischen beiden befindlichen Foramen intervertebr steckt eine deformirte Kugel, durch welche einmal der un linke Gelenkfortsatz des zweiten Lendenwirbels abgebroch und in die Mitte zwischen Proc. spinos. des zweiten und drit

Wirbels eingekeilt ist, ferner der obere Gelenkfortsatz des dritten Lendenwirbels frakturirt und endlich beide Wirbelkörper an der linken Seite ½ cm von einander abgehoben sind; das Projektil, noch heute festsitzend, ragt mit einem spitzen Vorsprung weit in den Wirbelkanal hinein.

Musketier Gottlieb Kraffzig vom 43. Inf. Regt., 4. Komp., verwundet am 1. September 1870 bei Noisseville durch Schuss in die linke Seite; gestorben am 4. September 1870 im 9. Feldlazareth I. Armeekorps zu Les Etanges.

[Chefarzt Oberstabsarzt Dr. Hochgeladen.]

II. A 3.

Granatschussverletzung des Gesässes mit Fraktur des Kreuzbeins.

Das Präparat besteht aus der frakturirten untersten Partie des Kreuzbeins, da, wo das Steissbein sich ansetzt. Das Knochenstück wurde aus der umfangreichen Wunde, in der es lose lag, extrahirt.

Soldat Bott vom 8. Württemberg. Inf. Regt. hatte am 6. November 1870 eine in sein Quartier eingeschlagene, nicht krepirte Granate aufgehoben, dieselbe explodirte beim Niedersetzen. Das ganze Gesäss war eine grosse, zerfetzte Wunde, Kreuz- und Steissbein lagen lose darin; der stark ausgedehnte Mastdarm füllte den Grund der Wunde. Tod am 10. November 1870 bei gangränöser Wunde an Septicämie.

[Stabsarzt Dr. Fetzer.]

(Vergl. Deutsche militärärztl. Zeitschr. 1874, Heft 3 u. 4.)

Sekundäre Verhältnisse.

Kontusionen, Absprengungen, partielle Frakturen.

(Vergl. auch Präparat II. A 17.)

II. A 4.

Die drei obersten Brustwirbel. Von dem Proc. spinos. des ersten Brustwirbels ist die Spitze abgebrochen, dazu Skapula mit abgesprengtem Akromion.

Marcelle Slovinsky vom 2. Posen. Inf. Regt. No. 19, verwundet am 7. Oktober 1870 bei Metz, gestorben am 20. November 1870 im Barackenlazareth des Tempelhofer Feldes an Pyämie.

Sektion: In der Gegend der Vertebra prominens sitzt ein zirkumskripter Eiterherd und in ihm mehrere Knochenstückchen, welche dem frakturirten Proc. spinos. des ersten Brustwirbels angehören; das Rückenmark ist an dieser Stelle nicht verletzt. Metastatische Abszesse in Lunge, Leber; Diphtheritis coli und recti. Ausserdem eine Schussverletzung der linken Schulter (Akromion).

[B. L. d. T. F.]

II. A 5.

Taf. VIII. Fig. 1.

Zwei mit einander verbundene Stücke der neunten und zehnten linken Rippe, in deren Interkostalraum an der konkaven Seite unter dem Periost eingegraben und festgehalten eine Chassepotkugel sitzt, derartig, dass das hintere Ende der Kugel frei nach innen ragt.

Karl Schierock vom 52. Inf. Regt. erlitt am 18. August 1870 durch Französische Kugeln 1) eine Fraktur der rechten Unterschenkelknochen, 2) Fraktur des linken Oberarms[1]), 3) Schuss in die achte und neunte Rippe. Tod am 18. Oktober 1870 im Barackenlazareth des Tempelhofer Feldes an Diphther. coli und ilei.

Sektion: Zirkumskripte Pleuritis ohne Affektion der Lunge. Die Kugel scheint durch den erhobenen Oberarm, die Achselhöhle, Subskapularraum, bis zum neunten Interkostalraum eingedrungen zu sein und ist hier nach Splitterung der angrenzenden Rippe stecken geblieben.

[B. L. d. T. F.]

[1]) Vergl. IV. A 21, Präparat der Fraktur des Oberarms desselben Patienten und Zeichnung daselbst.

II. A 6.

Stücke der sechsten und siebenten linken Rippe; aus letzterer durch eine Kugel ein halbkreisförmiges Stück herausgeschlagen.

Tirailleur d'Afrique Achmed ben Mohamed el Arbi, verwundet am 6. August 1870 bei Wörth, gestorben am 15. November 1870 im Garnisonlazareth Strassburg.

Sektion: Fast vollständig verheilte perforirende Brustwunde links; Pyothorax sin.; Atelectasis lob. inf. sin.

[Chefarzt Dr. Schweitzer.]

II. A 7.

Brustbein mit einem durch Schussfraktur veranlassten Substanzverlust an der rechten Seite des oberen Endes des Körpers.

Unteroffizier August Büttner vom Sächs. Inf. Regt. No. 101, verwundet am 18. August 1870 bei St. Privat. Schusskanal beginnt vorn an der linken Achselhöhle und endet an der Verbindung des zweiten rechten Rippenknorpels mit dem Sternum; seit dem 7. September 1870 Pyopneumothorax dextr. putr. — Tod am 7. Oktober 1870.

Sektion: Linke Lunge völlig intakt. Rechte Lunge bis auf Faustgrösse geschrumpft. In der Thoraxhöhle massenhaft eitriges Exsudat und griesartige Knochensplitterchen.

[Chefarzt Dr. Fischer, 12. Feldlazareth III. Armeekorps.]

Komplete Frakturen.

Verletzung der Knochen allein.[1])

II. A 8.

Taf. VIII. Fig. 2.

Rückenwirbelsäule vom dritten bis einschl. achten Brustwirbel, die Dornfortsätze des vierten, fünften und sechsten Wirbels sind abgesprengt, der Bogen des sechsten vollständig frakturirt, Proc. transv. des fünften Rückenwirbels gleichfalls abgesprengt.

Grenadier Adalbert Schmidt vom 2. Garde-Regt. z. F., 4. Komp., verwundet am 18. August 1870 bei Ste. Marie; gestorben am 10. September 1870 im Barackenlazareth des Tempelhofer Feldes an Pyämie.

Sektion: Schusskanal vom inneren oberen Winkel der Skapula bis über den siebenten Rückenwirbel hinaus; an den Wirbeln die erwähnten Verletzungen; die Körper des vierten und achten Brustwirbels sind eitrig infiltrirt; die Dura, Pia und das Mark zeigen keine Veränderung. Ausgedehnte eitrige Infiltration der umgebenden Muskulatur nach vorne bis ins subpleurale Gewebe; Pleuritis purulenta, Abszesse in den Lungen, Nierenabszess, Milztumor.

[B. L. d. T. F.]

[1]) Hierzu vergl. III. A 4.

II. A 9.

Taf. VIII. Fig. 3.

Achter bis zwölfter Brust- und erster Lendenwirbel; die Körper des zehnten und elften Brustwirbels zeigen ausgedehnte Schussdefekte.

Französischer Infanterist Theodor Nau, verwundet am 7. Oktober 1870 bei St. Remy durch einen Gewehrschuss in die linke Brust. Eingangsöffnung im sechsten Interkostalraum in der Lin. axill., Ausgangsöffnung fehlt. Keine Lähmungserscheinungen. Tod am 8. November 1870 durch Lungenblutung.

Bei der Sektion zeigte sich die Kugel im Körper des zehnten Brustwirbels steckend, ohne dass der Spinalkanal eröffnet war oder das Rückenmark verletzt.

[Chefarzt Dr. Vagedes, 1. Feldlazareth VII. Armeekorps.]

II. A 10.

Kreuzbein mit den angrenzenden Theilen des Darmbeins. Von der hinteren Kante des linken Darmbeins oberhalb des 1. Foram. sacral. ist ein kleines Stück abgesprengt; dieser Verletzung entsprechend ein Loch von unregelmässiger Begrenzung im linken Flügel des Kreuzbeins.

Joseph Ami, 5. Kompagnie 28. Französ. Linien-Regts., verwundet am 18. August 1870 1) durch einen Schuss ins Kreuzbein, 2) durch einen Schuss in den linken Vorderarm;[1]) Tod am 15. September 1870 im Barackenlazareth des Tempelhofer Feldes.

Sektion: Die bei dem Präparat befindliche Kugel (Preussisches Langblei) sitzt quer im Knochen unter der inneren Tafel des Kreuzbeins. Ausgedehnte eitrige Infiltration der die äussere Seite des Kreuzbeins linkerseits bedeckenden Weichtheile; alle Beckenorgane intakt. Metast. Abszesse in Lungen, Pleura und Milztumor.

[B. L. d. T. F.]

II. A 11.

Körper eines Kreuzbeins mit dem letzten Lendenwirbel. Der erste Processus spin. ossis sacri abgesprengt und dadurch ein Loch in der hinteren Wand des Canal. sacral. entstanden; die Kugel steckte im Canal. sacral. Es ist ein plattgedrücktes, scheinbar nicht ganz vollständiges Chassepotprojektil, welches beiliegt.

Albert Hermann, gestorben im Barackenlazareth des Tempelhofer Feldes.

[B. L. d. T. F.]

II. A 12.

Vier Rippen, 2. bis 5., rechterseits und ein davon abgesprengtes Knochenstückchen. Von den zwei oberen Rippen fehlt das hintere Drittel, die 4. Rippe zeigt eine etwa fünfzigpfennigstückgrosse rauhe Stelle.

Heinrich Berger, vom 60. Inf. Regt., verwundet am 18. August 1870; gestorben am 16. Oktober 1870 im Barackenlazareth des Tempelhofer Feldes.

Sektion: Schussfraktur mit ausgedehnter Zerstörung besonders der 2. und 3. Rippe; konsekutive Pleurit. sin. (Ausserdem Schussfraktur des linken Femur.)[2])

[B. L. d. T. F.]

[1]) Vergl. VI. A 6. Zerschossene Vorderarmknochen desselben Patienten.

[2]) Vergl. X. A 62. Präparat der Schussfraktur des Oberschenkels von demselben Patienten.

II. A 13.

Stücke einer frakturirten und in Heilung begriffenen 2. und 3. rechten Rippe; Stück des Brustbeins und mehrere Rippenknorpel. Dazu die rechte Skapula, welche am hinteren oberen Winkel eine fast vollständig konsolidirte Fraktur zeigt.

Joseph Evecque, vom 3. Zuaven-Regt., verwundet durch Schuss in den Rücken am 6. August 1870 bei Wörth. Im Verlaufe der Heilung trat eine Coxitis dext. ein, welche am 31. Oktober 1870 zur Resectio fem.[1]) und an demselben Tage zum Tode führte.

Sektion: Konturschuss um den Thorax mit Frakturirung des Angulus der 2. und 3. Rippe; die Frakturenden durch feste Bindegewebsstränge in ihrer Lage befestigt; die Lunge an der Pleura cost. dieser Stelle befestigt durch Narbengewebe. Bronchitis purulenta dext. Coxitis dext. Tod durch allgemeine Anämie.

[B. L. d. T. F.]

II. A 14.

Schussverletzung der unteren Rippen und des Beckens rechterseits.

Das Präparat besteht aus einem dreieckigen Knochenstück mit scharfen Ecken und Kanten, ohne Zweifel dem Becken angehörend und zwar wahrscheinlich dem oberen Abschnitt der Umrandung der Incisura ischiadica maj. Es wurde 6 Jahre nach der Verletzung per anum extrahirt.

[Der Fall ist beschrieben von Stabsarzt Heck, Deutsche militärärztliche Zeitschrift 1877, Heft 7 und 8, Seite 404—406.]

Gleichzeitige Verletzung des Inhalts.

II. A 15.

5., 6. und 7. Halswirbel. Vom 5. und 6. ist der Proc. spin. abgebrochen; vom 6. ist auch die äussere Knochenplatte des rechten Wirbelbogens zerstört; die nach dem Wirbelkanal zu sehende Platte des Bogens zwar erhalten, aber frakturirt und ein wenig deprimirt.

Friedrich Deppel, 81. Inf. Regt., verwundet bei Noisseville am 1. September 1870; am Nacken, 3 cm hinter dem rechten Ohrzipfel, befindet sich eine minimale Eingangsöffnung; keine Ausgangsöffnung; unmittelbar nach der Verwundung bestand Lähmung der unteren Extremitäten; nach 2 Tagen solche der Sphinkteren des Anus und der Blase, dann der oberen Extremitäten, Cystitis, Dekubitus; Tod am 14. September 1870.

Sektion: Rothe Erweichung des Rückenmarks an der Frakturstelle.

[Oberstabsarzt Dr. Eilert, 11. Feldlazareth I. Armeekorps.]

A. II 16.

Sechster und siebenter Brustwirbel; der Proc. spin. des sechsten Wirbels ist vollständig fortgebrochen, die Proc. condyl. des siebenten sowie der Proc. spin. des siebenten Brustwirbels theilweise zertrümmert.

Musketier Joh. Schmidt, 4. Komp. 17. Inf. Regts., verwundet 23. September 1870 vor Metz auf Vorposten. Unmittelbar nach der Verletzung vollständige Lähmung beider unteren Extremitäten und der Sphinkteren der Blase und des Rektum. Die Kugel war in der Gegend des unteren Winkels der linken Skapula eingedrungen und wurde rechterseits in der vorderen

[1]) Vergl. IX. A 3. Das zugehörige Resektionspräparat.

Schultergegend unter der Haut herausgeschnitten; unter dyspnoëtischen Erscheinungen Tod am 1. Oktober 1870 im Lazareth Hautconcourt.

Sektion: Enormer Haemothorax rechterseits.

[Stabsarzt Dr. Busch, 3. Feldlazareth X. Armeekorps.]

II. A 17.

Körper des Brustbeins; an der Verbindungsstelle mit dem rechten dritten Rippenknorpel ein zehnpfennigstückgrosses Stück herausgeschlagen; dazu die Körper der vierten bis neunten Rippe, welche theilweise Rauhigkeiten zeigen; fünfte Rippe frakturirt.

Karl Petras, 9. Komp. 52. Inf. Regts., verwundet am 16. August 1870 durch einen perforirenden Brustschuss, dessen Eingangsöffnung am Sternalrande und dessen Ausgangsöffnung 4 cm nach aussen von der rechten Brustwarze. Gestorben am 12. Oktober 1870 im Barackenlazareth des Tempelhofer Feldes.

Sektion: Schusskanal durch den rechten Oberlappen; Bronchopneumonia duplex; abgekapseltes pleuritisches Exsudat rechts unten mit Karies und Nekrose der achten Rippe und Perforation des siebenten Interkostalraumes.

[B. L. d. T. F.]

II. A 18.

Brustbein, dessen Körper in der Mitte frakturirt; die beiden Bruchenden bilden zusammen einen unregelmässig begrenzten Defekt.

Grenadier Friedrich Teichmann, 7. Komp. 1. Garde-Regts. zu Fuss, verwundet am 18. August 1870 bei Ste. Marie. Tod am 21. November 1870 im Barackenlazareth des Tempelhofer Feldes an Pyämie.

Sektion: Der vierte rechte und dritte linke Rippenknorpel durch die Kugel zerstört. Streifung der Lungen. Thrombophlebitis femor. et iliac. Metastat. Abszesse und eitrige Pleuritis. Milztumor und Diphtheria coli.

[B. L. d. T. F.]

II. A 19.

Zerbrochene 12. Rippe und Frakturstücke von der 10. und 11. Rippe.

Wilhelm Stechow, vom 49. Inf. Regt., verwundet am 2. Dezember 1870 vor Paris durch ein Granatstück am Rücken. Tod am 12. Dezember 1870 im Barackenlazareth des Tempelhofer Feldes.

Sektion: Rechts von der Wirbelsäule im zehnten Interkostalraum ziemlich frische Schusswunde mit zerrissenen blutigen Rändern, 5 cm im Durchmesser; Fraktur der zehnten, elften und zwölften Rippe. Eröffnung des rechten Thoraxraumes; Haemothorax dext.; starke Kompression der rechten Lunge; Quetschung und Ruptur des rechten Leberlappens; Rupturen und blutige Infiltrationen der rechten Niere. Suffusionen des Peritoneums.

[B. L. d. T. F.]

II. A 20.

Dritte, vierte und fünfte linke Rippe. Die erstere in zwei Stücke zerbrochen, die mittlere stark gestreift; alle drei an der Innenseite mit Knochenauflagerungen besetzt. Dabei oberes Drittel des rechten Oberarms mit einem Schuss durch den Humeruskopf.

Karl Wegener, 2. Bat. 43. Landw. Regts., verwundet am 1. September 1870 durch eine Kugel, welche den rechten Humeruskopf unter Splitterung perforirte. Ueber einen etwaigen Zusammenhang der Rippenverletzung mit dem Oberarmschuss fehlt nähere Angabe. Tod am 2. November 1870 im Barackenlazareth des Tempelhofer Feldes.

[B. L. d. T. F.]

II. A 21.

Fünfte, sechste und siebente Rippe der linken Seite; die beiden ersteren sind durch einen Schuss frakturirt; die Bruchenden mit Kallus besetzt, aber nicht zusammengeheilt. Die siebente Rippe ist nur an der Innenfläche gestreift und hier mit Knochenauflagerung bedeckt.

Karl Jahn, Unteroffizier von der 5. Komp. 48. Inf. Regts., verwundet am 7. Oktober 1870 bei Metz, Tod am 21. Januar 1871 im Barackenlazareth des Tempelhofer Feldes.

Sektion: Perforation in der Thorax; linksseitige eitrige Pleuritis mit Kompression der Lunge; abgekapseltes pleuritisches Exsudat rechts; geringfügige Senkung in die äusseren Weichtheile.

[B. L. d. T. F.]

B. Hiebverletzungen.

Vakat.

C. Anderweitige Verletzungen und Krankheiten.

Verletzungen.

II. C 1.

Die drei obersten Halswirbel, der Proc. odontoid. des Epistropheus ist in einfacher Bruchlinie quer abgebrochen. — Die Verletzung ist durch einen Sturz aus dem Fenster herbeigeführt.

Das Präparat ist gewonnen bei einer zu Courcelles im Feldzuge 1870/71 vorgenommenen gerichtlichen Obduktion.

[B. L. d. T. F.]

Krankheiten.

Vakat.

III. Schulter.

(Schlüsselbein, Schulterblatt, Schultergelenk.)

A. Schussverletzungen.

Primäre Verhältnisse.

Kontusionen, Absprengungen, partielle Frakturen.

III. A 1.

Linkes Schlüsselbein, dessen sternales Ende durch eine Kugel büschelförmig auseinandergetrieben ist. Die Kugel steckt zwischen den in Zusammenhang gebliebenen Splittern und überragt sie mit der Basis, welche an der Gelenkfläche sichtbar ist.

Musketier Joh. Mueller vom 3. Bad. Inf. Regt. No. 111, verwundet am 15. Januar 1871 bei Montbéliard. Kugel nicht gefunden. Gestorben am 20. Januar 1871 an Tetanus im Garnisonlazareth in Strassburg.

Sektion: Eitrige Infiltration in der Umgebung des Sternoclavicular-Gelenks besonders nach hinten, der angrenzende Theil des N. vagus, 2 cm lang, etwas geröthet; fettige Degeneration der Nervenfasern; Lungenödem.

[Chefarzt Dr. Schweitzer in Strassburg.]

Komplete Frakturen.

III. A 2.

Taf. IX. Fig. 1.

Schulterblatt und Humeruskopf. Rinnenschuss im Caput humeri, Proc. coracoideus an seiner Basis mit einem Theile des oberen Skapularrandes abgesprengt, Absprengung kleinerer Partien von dem Gelenkfortsatze und vom vorderen Rande der Skapula.

Dänischer Soldat Bruhn, verwundet am 30. Juni 1864; die Kugel war von hinten ins Schultergelenk eingedrungen und im Oberarmkopf sitzen geblieben.

Resektion am Tage nach der Verwundung, wobei das Caput humeri entfernt wird; am 11. Juli pyämische Schüttelfröste. Tod am 19. Juli 1864 an Pyämie. — Die Skapula ist der Leiche entnommen.

[Oberstabsarzt Dr. Abel.]

Resektionen.[1])

III. A 3.

Rechtes Schulterblatt, von dem der untere Theil der Cavitas glenoidalis abgesprengt ist.

Michael Timsries vom 33. Inf. Regt., verwundet am 18. August 1870 bei Gravelotte. Eingangsöffnung an der äusseren Seite des Gelenks, Ausgangsöffnung fehlt. Res. capit. humeri: 20. Aug. 1870 zu Ars sur Moselle. Tod am 25. Aug. 1870.

Bei der Sektion findet sich die Kugel zwischen den Rückenmuskeln am Angulus scapulae.

[Oberstabsarzt Dr. Kratz.]

(Bei Gurlt S. 747, Fall No. 160, beschrieben.)

1) Hierzu vergl. 2.

Sekundäre Verhältnisse.

Kontusionen, Absprengungen, partielle Fraktur

(Hierzu vergl. II. A 4 und II. A 13.)

III. A 4.

Rechtes Schulterblatt, dessen unterer Winkel abgeschn ist. Der Knochen in der Nähe der Frakturstelle mit th spitzen, theils knolligen Kallusmassen besetzt. Dazu die ne rechte Rippe, welche eine vollständig konsolidirte Fraktur a

Wehrmann Simon Golumbeck vom 59. Landw. Re 7. Komp., verwundet am 7. Oktober 1870 bei Metz d Gewehrschuss am Rücken. Gestorben am 21. Dezember 1 im Barackenlazareth des Tempelhofer Feldes.

Sektion: Metastat. Abszesse der Lungen, eitrige Pleu doppelseitig, Leberabszesse, Milztumor.

[B. L. d. T. I

III. A 5.

Rechte Skapula und oberes Drittel des Humerus Akromialendes der Klavikula derselben Seite. Ein Theil Proc. acromial. der Skapula ist abgesprengt, ein Splitter h mit der Klavikula zusammen.

Unbekannter Mann, vor Paris verwundet durch ei Schuss in die Schulter, welcher das Gelenk eröffnet h Gestorben an Pyämie.

Sektion: Umgebung der Vena subclavia mit Eiter infilt Venenwand missfarben.

[Assistenzarzt Dr. Hitz

III. A 6.

Taf. IX. Fig. 2.

Linkes Schulterblatt. Der Proc. coracoid. theilweise gesprengt und an seiner Basis bis in die Fossa suprasp gespalten, der Process. glenoidal. vollständig und der ve Rand der Skapula theilweise abgesprengt. Von den Abs gungsstellen mehrere Fissuren in den Körper der Skapula fortsetzend.

Dänischer Soldat Petersen (Feldzug 1864); die K war unter dem Akromialende der Klavikula eingedrun und 3 cm nach aussen vom unteren Winkel der Skapula getreten. Starke Blutungen. Am 18. Tage nach der Verlet Tod an Pyämie.

[Oberstabsarzt Dr. Ab

III. A 7.

Linkes Schulterblatt mit Klavikula; der Proc. cora ist an seiner Basis von der Skapula abgesprengt, der glenoidal. abgesplittert bis tief in den äusseren Rand der Sk

Unteroffizier J. Richter von der 10. Komp. 20. Inf. R verwundet am 16. August 1870 durch Schuss in die Schulter. Tod am 3. September 1870 im Barackenlaz des Tempelhofer Feldes an Pyämie.

Sektion: Jauchige Eiterung um das Schultergelenk he das Gelenk selbst frei. Pleuritis purulenta duplex; meta Herde in beiden Lungen, Milztumor.

[B. L. d. T. I

III. A 8.

Linkes Schulterblatt und linker Oberarm. Die Cavitas glenoidal. gestreift und in der Folge kariös zerstört; desgl. die Höhe des Akromions kariös. Schönes Beispiel eines Lochschusses durch den Humeruskopf.

Theodor Zaepernik, Füsilier-Bataillon 8. Inf. Regts., verwundet am 7. Oktober 1870, Tod am 15. Januar 1871 im Barackenlazareth des Tempelhofer Feldes an Pyämie.

Sektion: Starke jauchige Eitersenkungen um das linke Schultergelenk herum; Periostitis purulenta scapulae; Lungenabszesse; Pleuritis fibrinosa. Diphtheria pharyngis.

[B. L. d. T. F.]

III. A 9.

Rechtes Schlüsselbein, dessen Akromialende abgeschossen ist.

Landwehrmann Karl Eichmann, 1. Komp. 2. Posen. Landw. Regts. No. 19, verwundet am 7. Oktober 1870 bei Metz; unter dyspnoëtischen Erscheinungen plötzlicher Tod am 26. Oktober 1870 im Barackenlazareth des Tempelhofer Feldes.

Sektion: Die Wunde zeigt gute Granulationen. Schultergelenk gesund. Sehr grosser Milztumor. Sonst alle inneren Organe ohne pathologische Veränderungen. — Die Sektion hat keine plausible Ursache des plötzlichen Todes ergeben.

[B. L. d. T. F.]

III. A 10.
Taf. X. Fig. 1 und 1a.

Rechtes Schultergelenk mit Skapula, Oberarm (obere Hälfte) und Klavikula (2 Stücke). — Das Akromialende der Klavikula durch Schussverletzung muldenartig ausgehöhlt; unter dem oberen Rande der Skapula ein $3^1/_2$ cm langes und $1^3/_4$ cm breites Loch, und ein kleineres Loch unterhalb der Spina scapul. durch Einschmelzung des dünnen Knochens entstanden. Die Knorpel des Schultergelenks usurirt.

Französischer Soldat Jean Hery, verwundet am 18. August 1870 bei St. Privat, Tod am 16. Oktober 1870 an Entkräftung.

Sektion: Verjauchung der Weichtheile der Fossa supra- und infraspinat., die Kugel auf dem Grunde der Fossa infraspinat. befindlich. — Eiter im Schultergelenk.

[Stabsarzt Dr. Seulen.]

III. A 11.
Taf. XI. Fig. 1.

Schuss ins linke Schultergelenk. Rinnenschuss mit theilweiser Zertrümmerung des Humeruskopfes und des Akromions. Spina scapulae und Akromion abgesprengt.

Das Preussische Langblei (1866) hatte die Schulter von hinten getroffen; Tod erfolgte durch Pyämie in der siebenten Woche nach der Verletzung.

[Dr. Männel in Dresden.]

Komplete Frakturen.[1])

III. A 12.
Taf. XI. Fig. 2.

Linkes Schulterblatt. Schussfraktur unterhalb der Spina scapulae mit grossem Defekt.

Dänischer Soldat Eskesen; die Kugel war am vorderen Rande der Skapula unterhalb der Spina scapulae eingedrungen und an dem zerbrochenen inneren Rande liegen geblieben, von wo sie extrahirt worden. Am 6. Tage nach der Verwundung trat Delirium tremens ein, dem der Kranke am 21. Tage erlag im Lazareth zu Blans 1864.

[Oberstabsarzt Dr. Abel.]

III. A 13.

Linkes Schulterblatt, dessen Körper und Spina in mehrere Stücke zerbrochen sind. — Dazu ein Bleistück von 3 cm Grösse und höchst unregelmässiger Form, und ein abgeschossenes Fragment des 7. Hals- oder 1. Brustwirbels.

Musketier Wilhelm Urbig von der 5. Komp. 71. Inf. Regts., verwundet am 30. November 1870 bei Epinay durch einen Schuss in den Nacken. Tod am 19. Dezember 1870 im Barackenlazareth des Tempelhofer Feldes an Pyämie.

Sektion: Die Kugel am Halse unterhalb des rechten Ohres eingedrungen, und in der linken Achselhöhle ausgetreten; in der Fossa supraspinata ein Bleistück; Zertrümmerung und Splitterung der Skapula. Ausgedehnte jauchige Eitersenkungen über den ganzen Rücken, Pleuritis purulenta duplex; metastat. Abszesse in den Lungen. Ecchymosen auf dem Endocardium und der Magenschleimhaut, Milztumor.

[B. L. d. T. F.]

III. A 14.

Rechtes Schulterblatt; Akromion, Proc. coracoid. mit dem oberen Theile der Cavitas glenoid. und der äussere Rand mit dem unteren Theile der Cavitas glenoidal. sind vom Körper abgesprengt, der Körper in viele Splitter gebrochen. Dazu ein Kugelfragment.

August Bomber, 6. Komp. 49. Inf. Regts., verwundet am 18. August 1870 bei Metz; wiederholte Blutungen. Tod am 17. September 1870 im Barackenlazareth des Tempelhofer Feldes an Pyämie.

Sektion: Die ganze Schulter in enormer Ausdehnung von schwärzlicher Jauche infiltrirt, der Humeruskopf intakt; das Gelenk jedoch voll Eiter. In den Unterlappen beider Lungen je ein metastat. Abszess. Grosse Anämie aller inneren Organe.

[B. L. d. T. F.]

III. A 15.

Linkes Schulterblatt mit Klavikula. Von dem Körper des Schulterblatts sind der Proc. glenoidal., Proc. coracoideus, Akromion und Spina scapulae sowie der ganze obere Theil des Körpers in kleineren und grösseren Stücken abgebrochen; an der Klavikula ist ein Theil des Akromialendes abgebrochen.

Schussfraktur aus dem Feldzuge 1870/71.

[B. L. d. T. F.]

III. A 16.

Rechtes Schulterblatt und Humerus. An der Skapula ist der Proc. glenoidal. gänzlich zertrümmert und fehlt bis auf ein kleines Stück. Der Proc. coracoid. ist an seiner Wurzel abgeschossen und fehlt; der Körper selbst ist unterhalb der Spina mehrfach frakturirt. — Am rechten Oberarm ist der Gelenkknorpel und die Gegend des anatomischen Halses kariös zerstört. (Feldzug 1870/71). [B. L. d. T. F.]

III. A 17.

Zerschmetterung der linken Skapula in vier Theile durch eine auf die Spina scapulae treffende Flintenkugel.

Michael Gadamski vom 10. Oesterreichischen Inf. Regt., verwundet am 27. Juni 1866 bei Trautenau, Tod am 1. August 1866 in Landshut.

[Oberstabsarzt Dr. Biefel.]

(Vergl. Langenbecks Archiv Bd. 11, S. 424, Krankengeschichte 40.)

[1]) Vergl. auch IV. A 44.

III. A 18.

Zertrümmerung des Collum scapulae und Proc. coracoid. durch ein auf das Akromion aufschlagendes Granatstück. Im Verlauf der Heilung ist es durch umfangreiche Einschmelzung von Knochenmasse an den dünnsten Stellen des Körpers zur Bildung grosser Löcher gekommen. Reichliche Osteophytenbildung in der Fossa subscapularis.

Adolf Kayser, 1. Ostpreuss. Gren. Regt., verwundet am 27. Juni 1866 bei Trautenau, Tod am 4. August 1866 in Landshut.

[Oberstabsarzt Dr. Biefel.]

(Vergl. Langenbecks Archiv Bd. 11, S. 425, Krankengeschichte 41.)

Resektionen.

III. A 19.

Grosse Fragmente der Skapula und oberes Drittel des Humeruskopfes mit einer Kontinuitätstrennung im Bereich des chirurgischen Halses, oberflächlichem Substanzverlust und mehrfachen tiefen Fissuren in dem Humeruskopf. Sämmtliche Knochen sind bei der Resektion entfernt, die sich also auf einen grösseren Theil der Skapula mit erstreckte.

Kanonier Matthias Bivelsky vom Pomm. Feld-Art. Regt. No. 2, verwundet am 3. Juli 1866 durch Granatsplitter an der linken Schulter. Resezirt am 17. August. Tod am 23. September an Erschöpfung im Lazareth zu Görlitz.

[Oberstabsarzt Dr. Toussaint.]

(Der Fall ist bei Gurlt, S. 365, genauer beschrieben.)

III. A 20.

Linkes Schulterblatt, dessen Akromion oben gesplittert ist, die Cavitas glenoidalis rauh und uneben; dazu ein Theil des linken Oberarms, dessen Kopf durch Resektion entfernt wurde.

Gustav Mueller vom 2. Garde-Regt. z. F., 6. Komp., verwundet am 18. August 1870 bei Metz in die linke Schulter. Resektion des Humeruskopfes am 1. September 1870. Tod am 13. September 1870 im Barackenlazareth des Tempelhofer Feldes.

Sektion: Schultergelenk bildet eine grosse Eiterhöhle mit Senkungen nach allen Seiten. Sägefläche des Humerus zeigt 8 cm nach unten Osteomyelitis. Vena axillaris, brachialis und die tiefen Muskelvenen voll puriformer Flüssigkeit. Pleuritis purulenta duplex, metastatische Herde in den Lungen, Bronchitis purulenta, Milztumor.

[B. L. d. T. F.]

(Der Fall ist bei Gurlt, S. 743 No. 126, beschrieben.)

III. A 21.

Linke Skapula mit oberer Hälfte des Humerus. Infraktion der Fossa supraspinata, Absplitterung des Akromion, Caput humeri in der Länge von 2 cm resezirt, beide Gelenkflächen intakt.

Füsilier Rudolf Meissner vom 35. Füs. Regt., verwund[illegible] am 16. August 1870 bei Gravelotte. Am 6. September 18[illegible] Res. hum. im Barackenlazareth des Tempelhofer Feldes. T[illegible] am 9. September 1870 an Septicämie.

Sektion: Von der Operationswunde zieht sich umfangrei[illegible] Verjauchung unter den Pektoralis bis zum Sternum und [illegible] hinten unter die Skapula. Milztumor sehr gross.

[B. L. d. T. F.]

(Bei Gurlt, S. 748 No. 164, beschrieben.)

III. A 22.

Rechtes Schulterblatt mit dem resezirten Oberarmk[illegible] und dem Resektionsstumpfe des Oberarms, an Stelle der Gelen[illegible] fläche des Schulterblatts ein rauher Stumpf; der Proc. coraco[illegible] und der obere Rand der Skapula sind abgetrennt. Der resezi[illegible] Oberarmkopf besteht aus vier Stücken.

Reinhold Hartwig vom 11. Inf. Regt., verwundet [illegible] 16. August 1870; Res. cap. hum. am 15. Oktober 1870; Tod [illegible] 22. Oktober 1870 im Barackenlazareth des Tempelhofer Fel[illegible]

Sektion: Missfarbige Granulationen der Operationswu[illegible] Pleuritis duplex purulenta, Bronchitis purulenta, Lungen [illegible]

[B. L. d. T. F.]

(Der Fall ist bei Gurlt, S. 746 No. 147, beschrieben.)

III. A 23.

Rechte Skapula und das 10 cm lange obere (resezi[illegible] Ende des Humerus. An der Skapula geheilte Fraktu[illegible] sowohl ober- als unterhalb der Spina, letztere von ihrer B[illegible] durch eine breite Fissur abgehoben. Die Cavitas glenoi[illegible] kariös zerstört. Das obere Ende des Humerus besteht [illegible] mehreren (wieder zusammengefügten) Fragmenten mit ei[illegible] noch beträchtlichen Defekt.

August Neumann vom Sächs. Schützen-Regt. No. 1[illegible] verwundet am 2. Dezember 1870 vor Paris. Res. hum. [illegible] 19. Dezember 1870 im Barackenlazareth des Tempelh[illegible] Feldes. Tod am 27. Dezember 1870 an Pyämie.

Sektion: Doppelseitige Pleuritis purulenta, metastati[illegible] Abszesse in beiden Lungen, Milztumor.

[B. L. d. T. F.]

Andere Operationen.

Vacat.

B. Hiebverletzungen.

Vacat.

C. Anderweitige Verletzungen und Krankheit[illegible]

Vacat.

IV. Oberarm.

A. Schussverletzungen.

Primäre Verhältnisse.

Kontusionen, Absprengungen, Lochschüsse, partielle Frakturen.

(Hierzu vergl. IV. A 9 und 11.)

IV. A 1.

Linkes Caput hum. mit etwa thalergrossem Defekt und Fissuren, dazu zwei Stücke vom Akromion.

Sergeant Louis Doussin vom 7. Franz. Linien-Regt., verwundet am 31. August 1870 bei Noisseville durch Schuss in die linke Schulter. Die Kugel ist in der Regio supraspinat. stecken geblieben und durch Inzision entfernt. Res. hum. am 4. September 1870, bei welcher auch zwei Frakturstücke des Akromions entfernt wurden.

Notizen über den Verlauf und Ausgang fehlen.

[Chefarzt Dr. Hochgeladen, 9. Feldlazareth I. Armeekorps.]

IV. A 2.

Linker Oberarmkopf mit etwa markstückgrossem oberflächlichen Defekt in der Gegend des Tuberc. majus. Keinerlei Reaktionserscheinungen, es handelt sich augenscheinlich um ein Präparat einer primären Resektion.

Das Präparat stammt von einem im Feldzuge 1870/71 im Lazareth zu Novéant operirten Französischen Soldaten.

Alle weiteren Angaben fehlen.

[Chefarzt Dr. Wolff, Kriegslazareth Novéant.]

IV. A 3.

Caput hum. sin. nicht frakturirt, nur gestreift.

Grenadier Friedrich Mohr vom 1. Garde-Regt. z. F., verwundet am 18. August 1870 bei Gravelotte. Eingangsöffnung an der äusseren Seite der linken Schulter, Ausgangsöffnung über der linken Skapula. Resektion des Caput hum. am 24. August 1870 zu Ars s. M. Geheilt.

Endresultat 1875: Das fehlende Knochenstück hat sich ersetzt; passiv ganz freie Beweglichkeit, aktiv keine; die übrigen Gelenke normal.

[Oberstabsarzt Dr. Kratz.]

(Der Fall ist bei Gurlt, S. 625 No. 1, beschrieben.)

Komplete Frakturen.[1])

IV. A 4.

Oberes Ende des rechten Humerus. Die hintere Hälfte des Kopfes ist vom Sulc. intertubercul. an abgesprengt; mehrfache Fissuren, von denen zwei nach vorn und unten 6 cm unter dem Kopf zusammenlaufen; Fraktur 9 cm unter dem Kopf.

Joseph Kesselheim vom 29. Inf. Regt., verwundet am 18. August 1870 bei Gravelotte. Eingangsöffnung an der äusseren, Ausgangsöffnung an der hinteren Seite der Schulter. Resektion am 24. August 1870 zu Ars s. M. Frakturlinie des Humerus setzt sich etwa 9 cm in die Diaphyse fort. Tod am 28. August 1870 an Pyämie.

[Oberstabsarzt Dr. Kratz, Kriegslazareth Corny.]

(Der Fall ist bei Gurlt, S. 747 No. 156, beschrieben.)

[1]) Hierzu vergl. IV. A 8 und 12 und V. A 7.

IV. A 5.

Taf. XII. Fig. 1, 1a—1e.

Schussfraktur des rechten Oberarms mit den Kugelfragmenten, dem Amputationsstumpf in Gypsabguss und einem von einer früheren Verletzung herrührenden, vom Cond. ext. abgesprengten Knorpelknochenstück.

Der Festungsgefangene Kruse zu Minden wurde am 4. September 1873 bei einem Fluchtversuch verwundet. Schuss aus grosser Nähe aus einem Zündnadelgewehr. Amputirt am 5. September 1873. Geheilt.

Die Kugel hat an der vorderen Fläche des Humerus 5 cm (1¾ Zoll) über dem Gelenk eine fast kreisrunde Einschussöffnung gesetzt, den Knochen auseinandergetrieben und ist dann, in zwei grössere deformirte Theile gespalten, zwischen den Trümmern liegen geblieben, ohne eine Ausschussöffnung zu bilden. — Das vom Cond. ext. abgesprengte Knorpelknochenstück von Gestalt eines zweiwurzligen Backenzahns ist das Resultat einer früheren Verletzung, es wurde gelegentlich bei der Untersuchung des amputirten Armes gefunden. Kruse hatte als 14jähriger Mensch einen Fall erlitten; trotz sofort eingerenkter angeblicher Luxation blieb der Arm acht Wochen lang steif. Jedenfalls ist bei dieser Läsion das qu. Knochenstück, das durch einen fibrösen Strang mit dem Cond. ext. zusammenhing, losgelöst worden.

Resektionen (primär und intermediär).[1])

IV. A 6.

Cap. hum. dextr. in viele Stücke zertrümmert; dazu ein Stück der Cavitas glenoidal. der Skapula.

Lieutenant v. Basse vom 13. Inf. Regt., verwundet am 18. August 1870 bei Gravelotte durch einen Schuss durch das Schultergelenk rechts. Resektion am 20. August 1870 zu Ars s. M. Bedeutende Infiltration der Weichtheile. Tod am 2. September 1870 an Pyämie.

[Oberstabsarzt Dr. Kratz, Kriegslazareth Corny.]

(Der Fall ist bei Gurlt, S. 746 No. 149, beschrieben.)

IV. A 7.

Taf. XIII. Fig. 1.

Resezirtes linkes Cap. hum. mit darinsteckender Kugel. Unbedeutende Fissurirung.

Füsilier Bernhard Heinzen vom 73. Inf. Regt., verwundet am 18. August 1870 durch eine Französische Kugel am linken Schultergelenk. Eingangsöffnung an der hinteren Seite des Schultergelenks, Ausgangsöffnung fehlt. — Res. hum. am 20. August 1870 in Ars s. M. — Die Kugel ist am vorderen Ende kolbig und zeigt mehrere von Knochenvorsprüngen erzeugte Spalten und Einrisse. — Tod am 5. Oktober 1870 an Pyämie und letaler Blutung.

[Oberstabsarzt Dr. Kratz, Kriegslazareth Corny.]

(Der Fall ist bei Gurlt, S. 752 No. 195, beschrieben.)

IV. A 8.

Linker Humeruskopf und Schaft in Ausdehnung von 13 cm resezirt; drei grössere und mehrere kleinere Fragmente. Die Splitterung reicht hinauf bis zum anatomischen Halse.

[1]) Hierzu vergl. IV. A 1, 2, 3, 4.

Sergeant August Parschke vom 77. Inf. Regt., verwundet am 18. August 1870 bei Gravelotte. Eingangsöffnung vorn unten am Tuberc. majus, Ausgangsöffnung fehlt. Resektion des Humerusendes am 20. August 1870. Die Kugel steckte im Collum chirurg. Tod am 25. August 1870 an Wunddiphtheritis und Septicämie.

[Chefarzt Dr. Vagedes, 1. Feldlazareth VII. Armeekorps, Ennery.]
(Der Fall ist bei Gurlt, S. 752 No. 194, erwähnt.)

IV. A 9.

Linker Oberarmkopf, 7 cm lang; aus dem hinteren Theile ist ein etwa 5 cm im Durchmesser haltendes Stück herausgeschlagen, und von da aus gehen Fissuren nach allen Seiten, eine davon genau in der Epiphysenlinie.

Musketier Michial Gorsky vom 54. Inf. Regt., verwundet am 18. August 1870 bei Gravelotte. Eingangsöffnung Mitte des M. deltoid. Resektion des Humeruskopfes am 20. August 1870. Tod durch Wunddiphtheritis und Septicämie am 25. August 1870.

[Chefarzt Dr. Vagedes, 1. Feldlazareth VII. Armeekorps.]

IV. A 10.

Zertrümmerter linker Oberarmkopf, ein grösseres, vier kleinere Stücke.

Pierre Vial vom 25. Franz. Linien-Regt., verwundet am 18. August 1870 bei Gravelotte durch Schuss in die linke Schulter. Res. hum. am 22. August 1870. Tod am 27. August 1870 an Wunddiphtheritis und Septicämie.

[Chefarzt Dr. Vagedes, 1. Feldlazareth VII. Armeekorps.]
(Bei Gurlt, S. 1117 No. 155, erwähnt.)

IV. A 11.

Resezirter linker Oberarmkopf. Das Projektil hatte die hintere Hälfte des Tuberc. majus und die innere Seite des Gelenkkopfes abgesprengt.

Füsilier Ramin vom 35. Füs. Regt., verwundet am 24. November 1870 bei Neuville aux Bois. Res. cap. hum. am 25. November 1870 durch Stabsarzt Dr. Düsterhoff. Geheilt.

Endresultat 1875: Verkürzung (5—6 cm) und Abmagerung des Oberarms. Passiv sind im neuen Gelenk alle Bewegungen möglich, aktiv keine Beweglichkeit, Funktion der übrigen Gelenke beeinträchtigt.

[Stabsarzt Dr. Düsterhoff.]
(Der Fall ist bei Gurlt, S. 672 No. 51, genau beschrieben.)

Amputationen.[1])

IV. A 12.

Untere Hälfte des rechten Humerus amputirt, zeigt in der Mitte eine relativ einfache Fraktur nur mit Bildung eines grösseren Splitters.

Gurzeck, verwundet durch Granatsplitter. Wegen ausgedehnter Zertrümmerung der Weichtheile primäre Amputation durch Zirkelschnitt am 22. September 1870 im 8. Feldlazareth I. Armeekorps. Evakuation am 3. Oktober 1870 nach Les Etanges, woselbst am 6. Oktober 1870 Tod an Pyämie erfolgt.

[Chefarzt Dr. Thiele.]

1) Vergl. auch IV. A 5.

Sekundäre Verhältnisse.

Kontusionen, Absprengungen, Lochschüsse, partielle Frakturen.

(Hierzu vergl. IV. A 56, 39, 40, 43, ferner III. A 11, 2, 8, sowie II. A 20.)

IV. A 13.

Oberes Drittel des linken Humerus. An der Innenseite am chirurgischen Halse befindet sich eine kleine Rauhigkeit umgeben von einem niedrigen Kalluswall.

Füsilier Adolf Schröder vom 64. Inf. Regt., erhielt am 16. August 1870 einen „Fleischschuss" durch den linken Oberarm. Gestorben am 20. Oktober 1870 im Barackenlazareth des Tempelhofer Feldes an Pyämie.

Sektion: Am Coll. chirurg., aber noch innerhalb der Gelenkkapsel eine zwanzigpfennigstückgrosse, rauhe, von Periost entblösste Stelle. Thrombophlebitis vesicalis et hypogastrice, Thrombose einer Nierenvene. Metastatische Abszesse in den Lungen, eitrige Pleuritis, Milztumor.

[B. L. d. T. F.]

IV. A 14.

Taf. XIII. Fig. 2 und 2a.

Resezirtes linkes Caput hum. mit 3 cm langem, 2½ cm breitem und 12—15 mm tiefem Defekt durch die eingedrungene Kugel. Keine Fissuren.

Die Resektion wurde ausgeführt von Professor Esmarch im Reservelazareth zu Berlin 1866 „wegen wiederholter Blutungen aus der Arteria circumflexa humeri." Ausgang unbekannt.

[Stabsarzt Dr. Nathanson, Reservelazareth Berlin.]

IV. A 15.

Resezirter rechter Humeruskopf. An der Rückseite eine Impression von der Kugel herrührend, die überknorpelte Gelenkfläche in ausgedehntem Maasse usurirt.

Oesterreichischer Soldat Barll vom 73. Inf. Regt., verwundet am 3. Juli 1866 durch einen Schuss, welcher von hinten durch die rechte Skapula und Pars glenoid. in das Schultergelenk ging. Resektion am 6. August 1866 durch den konsultirenden Generalarzt Professor Dr. Wagner. Geheilt.

Endresultat: Bewegungen im Schultergelenk erfolgen durch Drehung der Skapula, sind aktiv und passiv nur in geringem Grade möglich.

[Stabsarzt Dr. Roth, Lazareth Zittau.]
(Der Fall ist bei Gurlt, S. 456 No. 16, genau beschrieben.)

IV. A 16.

Oberes Ende des linken Humerus. Das Caput humeri ist grösstentheils des Knorpels beraubt und uneben. Durch das Tubercul. majus verläuft eine Fissur, dicht unterhalb des Kopfes ein nicht vollständig durchgeführter Sägeschnitt.

Heinrich Walter vom 33. Inf. Regt., verwundet am 18. August 1870 bei Gravelotte durch Schuss in die Schulter, evakuirt am 9. September 1870 nach Ars sur Moselle, am 11. daselbst eingetroffen, am 12. Res. capit. hum. vom Geh. Rath Dr. Busch. Gestorben am 17. September 1870 an Pyämie.

[Chefarzt Dr. Grimm, 9. Feldlazareth IV. Armeekorps.]
(Der Fall ist bei Gurlt, S. 747 No. 159, beschrieben.)

IV. A 17.

Schuss durch den linken Humeruskopf, derselbe in drei Stücke zersprengt. Schusskanal von hinten nach vorne, gerade

durch das Caput hum., über dem Sulcus intertubercular. ein keilförmiger Substanzverlust.

Füsilier Friedrich Weissberg vom 4. Gren. Regt., verwundet am 27. November 1870 durch Schuss in die linke Schulter; am 14. Dezember 1870 von Compiègne nach Soissons verlegt, hier am 18. Dezember 1870 resezirt; die Bizepssehne zerstört durch den Schuss. Weitere Notizen fehlen.

[Oberstabsarzt Dr. Vogeler, Kriegslazareth Soissons.]

Komplete Frakturen.

(Vergl. IV. A 54, 55, 57, 48, 50, auch III. A 19, 23, V. A 24 u. 61.)

IV. A 18.
Taf. XIV. Fig. 1.

Oberes Viertel des Humerus, post mortem als Präparat gewonnen. Rundlicher Einschuss am oberen Ende des Sulcus bicipitis, Splitterung weit in die Diaphyse hinein, grosse Ausschussöffnung am Knochen.

Musketier Kray vom Inf. Regt. No. 13, verwundet am 6. Juli 1866. Schuss genau in das Caput hum. Ausgangsöffnung seitlich an der Spin. scapulae. Am 18. Juli 1866 Blutung aus beiden Schussöffnungen, dieselbe steht erst spät auf Kompression und Druckverband. Gestorben am 24. Juli 1866 an Erschöpfung.

[Stabsarzt Dr. Starke, Lazareth Dermbach.]

IV. A 19.

Obere Dreiviertel des rechten Oberarms mit Schussfrakturdefekten unterhalb des Kopfes und langer Fissur nach unten. Obduktionspräparat.

Gardist Karl Brandimar vom 3. Garde-Regt. z. F., verwundet am 18. August 1870 bei St. Privat durch 4 Schüsse (rechter Oberarm, l. proc. mastoid.,[1]) Stirnbeinstreifschuss, Fussgelenk). Res. articul. pedis am 1. September 1870. Gestorben am 5. September 1870 an Pyämie im Barackenlazareth des Tempelhofer Feldes.

Sektion: Quoad humerum; der abgesprengte Gelenkkopf unversehrt, in die Bruchenden setzt sich eine äusserst missfarbige Osteomyelitis fort.

[B. L. d. T. F.]

IV. A 20.

Obere Zweidrittel des linken Humerus in der Mitte durch Schuss frakturirt; Bruchenden partiell nekrotisirt, unregelmässige Kalluswucherungen; keinerlei Vereinigung der Bruchenden.

Husar Schmiedel vom Brandenburg. Hus. Regt. No. 3, verwundet am 16. August 1870 bei Metz am linken Oberarm. Gestorben am 3. Oktober 1870 an Pyämie im Barackenlazareth Berlin.

[B. L. d. T. F.]

IV. A 21.
Taf. XIV. Fig. 2.

Linker Humerus, in der Mitte durch Schuss frakturirt, wodurch ein grösseres oberes und ein unteres Hauptfragment und mehrere kleinere Frakturstücke entstanden sind. Sehr geringe Kallusbildung. Ausgedehnte Nekrose der vorderen Wand des unteren Bruchendes.

1) Vergl. I. A 1. Präparat der Schussfraktur des proc. mast. von demselben Patienten.

Karl Schierock vom Inf. Regt. No. 52, verwundet am 16. August 1870. Schussfraktur 1) des rechten Unterschenkels, 2) der achten und neunten linken Rippe,[1]) 3) des linken Oberarms. Gestorben am 18. Oktober 1870 im Barackenlazareth des Tempelhofer Feldes an Diphtheria coli und ilei.

Sektion: Quoad humerum. Jaucheherde um die Frakturstelle bis hinauf unter die Klavikula und unter die Skapula.

[B. L. d. T. F.]

IV. A 22.

Rechter Humerus, in der Mitte eine Schussfraktur mit bedeutender Splitterung. Keine Konsolidation. Die Trümmer wurden durch die Muskulatur in natürlicher Lage erhalten.

Unbekannter Soldat, gestorben im Barackenlazareth des Tempelhofer Feldes.

[B. L. d. T. F.]

IV. A 23.
Taf. XIV. Fig. 3.

Rechter Humerus, in der Mitte frakturirt und mit Zurücklassung einer Höhle, zu der drei Oeffnungen führen, wieder fest konsolidirt. Das Präparat stammt aus dem Feldzuge 1870/71.

[B. L. d. T. F.]

IV. A 24.
Taf. XV. Fig. 1.

Rechter Oberarm im unteren Drittel durch Schuss frakturirt und durch eine Kallusbrücke konsolidirt. Knollige Kallusmassen umwachsen auch die übrigen Seiten der Frakturstelle und hindern die Verschiebbarkeit der Bruchenden.

Joh. Donath vom ? Regiment, verwundet ? Gestorben am 17. November 1870 im Barackenlazareth des Tempelhofer Feldes in der Chloroformnarkose.

Sektion: Venöse Hyperämie des Gehirns, der Brust- und Abdominalorgane. Schulter und Ellenbogengelenk frei.

[B. L. d. T. F.]

IV. A 25.
Taf. XV. Fig. 2.

Rechter Humerus durch Schuss frakturirt etwas unterhalb der Mitte; ohne Konsolidation; Bruchenden nekrotisirt.

Grenadier Friedrich Schwartz vom Gren. Regt. No. 89, verwundet am 2. Dezember 1870 bei Orléans. Gestorben am 18. Januar 1871 im Barackenlazareth des Tempelhofer Feldes an Pyämie.

Sektion: Metastatische Abszesse in den Lungen, der Milz, Nieren, Leber; Abszesse des Herzfleisches mit sekundärer Thrombose.

[B. L. d. T. F.]

IV. A 26.

Fraktur des linken Humerus mit bedeutender Splitterung etwa 8—9 cm unterhalb des Kopfes. Ohne alle Angaben, nur bekannt Abstammung aus Feldzug 1870/71.

IV. A 27.

Rechter Humeruskopf und oberes Drittel (zwei Stücke) als Produkt einer Zerschmetterung des Knochens durch Gewehrschuss. Fissuren gehen nach oben bis in den Kopf des Humerus.

Dänischer Soldat Schwinstrup vom 2. Inf. Regt., ver-

1) Vergl. II. A 5. Die achte und neunte Rippe desselben Patienten mit Kugel.

wundet am 18. April 1864, kam am 21. April 1864 nach Flensburg und starb am 26. April 1864 daselbst an Pyämie.

[Stabsarzt Dr. Besser.]

IV. A 28.

Oberes Ende des linken Humerus, welcher eine durch Schuss verursachte Fraktur zeigt. Die Markhöhle an der Stelle der Fraktur ist geschlossen. Ein grösserer Splitter angeheilt. Weiteres nicht bekannt.

IV. A 29.

Oberes Viertel des linken Humerus (post mortem gewonnen) durch Schuss mehrfach frakturirt.

[Stabsarzt Dr. Nathanson, Reservelazareth Berlin 1870/71.]

IV. A 30.

Taf. XIII. Fig. 3 und 3a.

Resezirter rechter Oberarmkopf mit einem Drittel des Humerus. Das ganze entfernte Knochenstück ist 12 cm lang, vom Kopf ist die Hälfte der vorderen Peripherie abgesprengt, Splitterung bis weit in den Schaft hinein.

Obergefreiter Michalak, Festungs-Art. Regt. No. 5, verwundet am 15. Juli 1869 durch ein Stück einer explodirenden Granate an der rechten Schulter. Am 31. Juli 1869 Resektion des Caput humeri. Definitive Heilung Ende April 1870. Sehr gutes Endresultat: Ausgiebige passive Bewegungen im neuen Gelenk, bei aktiven dreht sich das Schulterblatt mit, die letzteren sind gleichfalls in ausgiebigem Maasse möglich. Sehr kräftiger Arm und Hand.

(Der Fall ist bei Gurlt, S. 1171 No. 28, genauer beschrieben.)

IV. A 31.

Komminutiv-Schussfraktur der oberen Hälfte des linken Oberarms mit vielen Fissuren und Trennung des Kopfes des Humerus.

Musketier Julius Zehender, 69. Inf. Regt., verwundet am 18. August 1870 bei Gravelotte durch Schuss ins Collum humeri, 20. Oktober 1870 Resektion des Kopfes und Entfernung desselben nebst fünf Splittern, so dass die Hälfte (16 cm) vom Schaft des Humerus oben fortfällt. Geheilt. Endresultat 1875: Verkürzung 2 cm. Passive Beweglichkeit gelingt einigermaassen. Es bestehen noch immer Fistelgänge.

[Dr. Stabel, Reservelazareth Kreuznach.]

(Der Fall ist bei Gurlt, S. 707 No. 49, genauer beschrieben, hier irrthümlich als rechter Oberarm bezeichnet.)

IV. A 32.

Resezirtes oberes Drittel des linken Humerus. Zwei Frakturstücke. Am oberen zeigt sich sehr deutlich die beginnende Ablösung des Kopfes in der Epiphysenlinie. Das Präparat soll 21 Tage nach der Verletzung gewonnen sein.

Jakob Nesselzahn. Weitere Angaben fehlen.

IV. A 33.

Oberes Viertel des rechten Oberarms in 13 Fragmente zertrümmert, die sämmtlich durch Resektion entfernt wurden.

Anton Strauss vom 2. Bayer. Inf. Regt., verwundet am 1. September 1870, resezirt am 16. September 1870; hintere Gegenöffnung, antiseptischer Verband. Geheilt. Endresultat 1875: Keine Verkürzung, aktive und passive Beweglichkeit im neugebildeten Gelenk sehr gering. Die übrigen Gelenke normal.

[Chefarzt Dr. Knoevenagel, 12. Feldlazareth IX. Armeekorps in Sedan.]

(Der Fall ist bei Gurlt, S. 1041 No. 7, genauer beschrieben.)

IV. A 34.

Rechter Oberarmkopf in 16 grössere und kleinere Stü zersprengt.

Jankus, Deutscher Soldat, verwundet am 31. August 1 durch Chassepotkugel, Zertrümmerung des rechten Obera kopfes und perforirende Brustwunde derselben Seite; da letz günstig verlief, wurde am 25. September 1870 die Res humeri dextri gemacht und der zertrümmerte Humerus bis Insertion des m. deltoideus in der Länge von $10^1/_2$ cm entfe

Patient wurde bei gutem Verlauf beider Wunden am 3. 1870 nach Les Etanges evakuirt.

Endresultat 1875: Verkürzung des Armes 4 cm. Bewegl keit aktiv nicht vorhanden, passiv nach allen Richtungen

[Chefarzt Dr. Thiele, 8. Feldlazareth I. Armeekorps

(Der Fall ist bei Gurlt, S. 635 No. 12, beschrieben.)

IV. A 35.

Elf Centimeter langes oberes Ende des Humerus dextr fünf grössere Stücke zerschlagen.

Herrmann Schwarz, vom 29. Inf. Regt., verwundet 19. Januar 1871 durch Schuss in die rechte Schulter. Resek am 5. Februar 1871. Weitere Angaben fehlen.

[Chefarzt Dr. Thiele, 8. Feldlazareth I. Armeekorps

IV. A 36.

Rechtes oberes Humerusende in mehr als 10 Stücke sprengt.

Landwehrmann Brosko vom 43. Landw. Regt., verwu am 15. Januar 1871 bei Montbéliard am rechten Schul gelenk. Resektion am 31. Januar 1871 im Garnisonlaza Strassburg durch Dr. Wahl. Geheilt.

Endresultat 1877: Der operirte Arm ist kaum kürzer ($1^1/$ knöcherne Ankylose im neuen Schultergelenk, bei allen akti und passiven Bewegungen dreht sich die Schulter mit. Kraft der rechten Hand ist gering. Patient hatte 1876 rechten Oberarm, wie er angiebt, doppelt gebrochen.

[Dr. Schweitze

(Der Fall ist bei Gurlt, S. 741 No 124, genauer beschrieb

IV. A 37.

Oberes Ende des linken Humerus 13 cm lang; grosser D der Gelenkfläche und des Tubercul. minus. Splitterung d die ganze Länge des resezirten Stücks.

Musketier Joh. Nickel vom 44. Inf. Regt., verwundet 27. November 1870 in liegender Stellung. Eingangsöffn am Akromialende der Klavikula; Ausgangsöffnung am unt Winkel der Skapula; am 16. Dezember 1870 von Comp nach Soissons, hier resezirt mit vorderem Längsschnitt. Geh

Endresultat 1875: Aktiv keine Beweglichkeit im n Gelenk, passiv nach allen Richtungen. Leistungsfähigkeit Arms sehr gering.

[Oberstabsarzt Dr. Vogel

(Der Fall ist bei Gurlt, S. 687 No. 67, genauer beschrieb

IV. A 38.

Oberes Drittel (11 cm) des rechten Humerus stark trümmert in viele Stücke.

Edmond Henry, 24 Jahre alt, Französischer Drag verwundet am 6. August 1870 bei Forbach durch Schuss d die rechte Schulter. Resektion des Humerus: 3. September 1 im Barackenlazareth des Tempelhofer Feldes. Geheilt.

Endresultat nach Chenu: „Résection du tiers supérieu

l'humérus, inertie du bras par défaut de rapprochement de l'humérus à la cavité glénoide."

(Bei Gurlt, S. 1102 No. 49, erwähnt.)

Resektionen.[1])

IV. A 39.

Resezirter rechter Oberarmkopf in ausgedehnter kariöser Zerstörung. Die hintere Fläche des Kopfes defekt.

Musketier Niess, 24 Jahre alt, verwundet am 4. Juli 1866 bei Wiesenthal. Der Schuss verlief am Caput humeri und streifte das Akromion; Ausgangsöffnung dicht am Collum scapulae; starke Entzündungserscheinungen des Gelenks.

Am 8. August 1866 Resektion des Caput humeri; Glättung mit partieller Abtragung des Akromion; Abtragung der Gelenkfläche der Skapula und Glättung des vorderen Randes derselben. Drainage der durch Langenbecksche Längsschnitte erhaltenen Wunde; am 10. Tage verlässt Patient mit Gypskürass das Bett; keine Eitersenkung; Ende August ist die Wunde verheilt und N. kann schon Briefe schreiben. Evakuation nach Garnisonlazareth Münster. Verkürzung etwa $^3/_4$ cm, Bewegungen im neugebildeten Schultergelenk nur passiv möglich.

[Stabsarzt Dr. Starke, Lazareth Dermbach.]

(Der Fall ist bei Gurlt, S. 354 No. 2, genau beschrieben.)

IV. A 40.

Resezirter rechter Humeruskopf; das Tubercul. minus ist durch Schuss abgesprengt.

Musketier Wilhelm Richter vom 67. Inf. Regt., verwundet am 3. Juli 1866. Eingangsöffnung unter dem Proc. coracoid., aus welcher Oeffnung am 1. August die Kugel entfernt wurde. Am 17. Juli 1866 kommt Patient nach Görlitz, wo im Lazareth am 31. August ejusd. die Resektion eines 6 cm langen Stückes gemacht wird.

Endresultat 1874: Verkürzung 1 cm. Die Gelenkneubildung ist eine ziemlich straffe, halb knöcherne, aktiv keine Bewegung, der Oberarm kann, am Körper sich reibend, in die Höhe geschoben werden. Hand kann schreiben.

[Oberstabsarzt Dr. Toussaint, Garnison-Lazareth Görlitz.]

(Der Fall ist bei Gurlt S. 361, No. 9, genau beschrieben.)

IV. A 41.

Resezirter linker Humeruskopf im Zustande kariöser Zerstörung ohne Merkmale des Schusses.

Füsilier Hermann Kube vom 46. Inf. Regt., verwundet am 29. Juni 1866 bei Schweinschädel. Resektion am 20. Juli. Geheilt.

Endresultat sehr gut: Aktive Bewegungen im neuen Gelenk gering, nur möglich, indem er Hand gegen Hüfte stützt und damit am Körper in die Höhe gleitet, passive Bewegung in ausgiebigem Maasse möglich. Vorderarm und Hand haben nicht gelitten.

(Der Fall ist bei Gurlt S. 356, No. 4, beschrieben; doch stimmt zu dem hier befindlichen Präparat die dort über dasselbe gemachte Angabe nicht ganz.)

IV. A 42.

Resezirter rechter Oberarmkopf. Vier Fragmente.

Wilhelm Lindner vom 16. Sächs. Inf. Bat., verwundet am 3. Juli 1866 durch einen Schuss in den Oberarmkopf; drei Stücke deutlich zu fühlen. Resektion am 4. September 1866 durch den konsult. Generalarzt Prof. Dr. Wagner. Heilung nahm bis Ende September 1866 einen guten Verlauf.

Endresultat: Vollkommene Ankylose im Schultergelenk, jedoch kann die Hand bis an den Mund gebracht werden.

(Der Fall ist bei Gurlt, S. 442 No. 2, beschrieben.)

IV. A 43.

Resezirter rechter Oberarmkopf zur Hälfte zertrümmert.

Charles Saine, 84. Inf. Regt., verwundet am 16. August 1870. Resektion am 10. Januar 1871. Am 7. März 1871 geheilt entlassen. Die Erhebung des Arms bis 75 Grad möglich.

Weitere Angaben fehlen.

IV. A 44.

Linker Humeruskopf (zwei Sägeschnitte) und dazu das Akromion der linken Skapula mit einem Theile der Spina in der Länge von 10 cm, welche vom Körper der Skapula abgebrochen ist. Schussrinne von $2^1/_2$ cm auf der Höhe des Gelenkkopfes.

Gardist Fritze vom Kaiser Franz Garde-Gren. Regt. No. 2, verwundet am 18. August 1870 bei Gravelotte. Resectio hum. am 29. August 1870, Garde-Ulanen-Kaserne in Berlin. Tod am 4. Oktober 1870 an phlegmon. Erysipel.

[Lazareth in der Garde-Ulanen-Kaserne.]

(Der Fall ist bei Gurlt, S. 744 No. 134, beschrieben.)

IV. A 45.

Rechter Oberarmkopf in Länge von $3^1/_2$ cm mit kariös zerstörter Gelenkfläche.

Hauptmann v. Trzebiatowsky vom Kaiser Franz Garde-Gren. Regt. No. 2, verwundet am 18. August 1870 bei Gravelotte durch Schuss in die rechte Schulter. Resektion des Caput hum. am 19. Oktober 1870 durch Prof. Esmarch.

Resultat: Vollständige Heilung mit grosser Beweglichkeit des Armes.

IV. A 46.

Resezirtes linkes Caput hum. in Länge von 4 cm; am hinteren Theile ein Substanzverlust, der Gelenkknorpel ist zerstört.

Landwehrmann Markus Liebenwalde von 2. Komp. 58. Landw. Regts., verwundet am 2. Oktober 1870 bei Metz durch Gewehrschuss in die linke Schulter. Resektion des Caput hum. sin. am 1. November 1870 im Barackenlazareth des Tempelhofer Feldes. Tod am 1. Dezember 1870.

(Bei Gurlt, S. 757 No. 209, angeführt.)

IV. A 47.

Linkes Caput hum. resezirt im anatomischen Halse; Defekt der hinteren Seite des Kopfes.

Jäger Volland vom 10. Jäger-Bat., verwundet am 7. Oktober 1870 bei Metz durch Schuss in den linken Oberarm. Resektion am 6. November 1870 im Barackenlazareth des Tempelhofer Feldes. Geheilt.

Endresultat 1874: Verkürzung des linken Arms 4 cm; nur passiv bewegliches Schlottergelenk; Hand kann fassen, drücken und halten.

(Der Fall ist bei Gurlt, S. 728 No. 111, genau beschrieben.)

IV. A 48.

8 cm langes oberes Ende des rechten Humerus; zwei grössere, mehrere kleinere Fragmente; Gelenkfläche stark usurirt.

Musketier Meyke von 4. Komp. 4. Gren. Regts., verwundet am 14. August 1870. Resezirt am 8. November 1870 im Barackenlazareth des Tempelhofer Feldes. Geheilt.

[1]) Hierzu vergl. IV. A 14, 15, 16, 61, 17, 30, 31, 32, 33, 34, 35, 36, 37, 38, 60; auch III. A 20, 21, 22, 23.

Endresultat 1875: Verkürzung des resezirten Armes $1^1/_2$ cm. Ankylose des Schultergelenks mit ganz geringer passiver Beweglichkeit. Die übrigen Gelenke intakt.

(Der Fall ist bei Gurlt, S. 642 No. 18, genau beschrieben.)

IV. A 49.

Rechter Oberarmkopf in zwei grössere und mehrere kleinere Stücke zerschmettert.

August Wirrmann von 2. Komp. 36. Füs. Regts., verwundet am 1. September 1870 bei Sedan. Resektion am 19. November 1870 im Barackenlazareth des Tempelhofer Feldes. Geheilt.

Endresultat 1875: Verkürzung des Arms 8 cm. Im Schultergelenk Ankylose, Ellenbogen- und Handgelenk können gut gebraucht werden.

(Der Fall ist bei Gurlt, S. 673 No. 52, beschrieben.)

IV. A 50.

Resezirte obere Hälfte — $16^1/_2$ cm — des linken Humerus. Der Knorpelüberzug des Kaput fehlt fast vollständig; der untere Theil des Humerusschaftes an der Frakturstelle ist abgeschrägt und mit Kallusmasse an der Bruchstelle besetzt.

Musketier Julius Klein, 7. Komp. 43. Inf. Regts., verwundet am 1. September 1870 durch Schuss in die Mitte des Oberarms, wodurch der Humerus frakturirt; während die Fraktur konsolidirte, entstand eine eitrige Entzündung des linken Schultergelenks. Resektion am 17. Dezember 1870 der ganzen oberen Hälfte des Humerus. Tod am 27. Februar 1871 an Pyämie.

(Bei Gurlt, S. 749 No. 168, beschrieben.)

IV. A 51.

Viele Knochensplitter von der Gelenkfläche und vom Akromion des linken Schulterblatts, durch Resektion gewonnen.

Einjährig-Freiwilliger Knorr vom 2. Garde-Regt. z. F., verwundet am 8. August 1870 durch zwei Shrapnelstücke. Operirt am 13. September 1870 im Barackenlazareth des Tempelhofer Feldes; atypische Resektion durch Längsschnitt an der hinteren Seite des Gelenks. Entfernung eines Shrapnelstückes und des Gelenkfortsatzes des linken Schulterblatts. Gelenkkopf des Humerus erhalten. Geheilt.

Endresultat 1874: Verkürzung des Oberarms $2^1/_2$ cm. Der Arm kann aktiv bis fast zum rechten Winkel erhoben werden; Patient hebt mit demselben Arm $^1/_2$ Zentner.

(Der Fall ist bei Gurlt, S. 626 No. 2, genau beschrieben.)

IV. A 52.

Resezirter linker Humeruskopf; derselbe ist zum Theil seines Knorpels beraubt, rauh und uneben.

Unteroffizier Karl Lauer vom 2. Garde-Drag. Regt., verwundet am 16. August 1870 bei Mars la Tour durch Schuss in Schulter und Brust. Resectio cap. hum. am 23. März 1871 wegen Gelenkvereiterung. In der Heilung begriffen, akquirirte Patient eine krupöse Pneumonie, der er am 30. Mai 1871 erlag.

(Der Fall ist bei Gurlt, S. 754 No. 201, genau beschrieben. Das bezügliche in der Sammlung befindliche Präparat ist von der linken Schulter.)

IV. A 53.

Resezirtes Caput hum. dext. in der Länge von 7 cm. Die Gelenkfläche rings um den anatomischen Hals usurirt.

Weitere Angaben fehlen.

[B. L. d. T. F.]

Amputationen.[1])

IV. A 54.

Linker Oberarm in der Mitte durch Schuss gesplit etwas oberhalb der Frakturstelle Amputations-Sägeschnitt; d das post mortem gewonnene obere Ende des Humerus.

Soldat Ostrowsky, verwundet im Feldzuge 1870/71, storben im Barackenlazareth des Tempelhofer Feldes (3 Wo nach der Verwundung und wenige Tage nach der Amputati

[B. L. d. T. F.

IV. A 55.

Komminutivfraktur des rechten Humerus, beinahe gr in seiner Mitte, durch Schuss. Es fehlen Theile aus der physe, die aus dem Zusammenhang gerissen waren, ganz dass der Humerus verkürzt erscheint, andere grössere Spl aus der Diaphyse sind noch vorhanden, dabei zwei abgesp Kugelfragmente. An den Bruchenden Kallusbildung.

Oesterreichischer Artillerist Martinska, verwundet 3. Juli 1866. Behandlung ohne festen Verband durch bl Mitelle. Verlauf trotz sehr grosser Weichtheilswunde anfa günstig und scheinbar fortschreitende Konsolidation Knochens. Wegen starker Blutung aus der Art. prof brachii und Diphtheritis der Wunde mit Infiltration des ga Armes am 14. September 1866 Exart. hum. Der Verwu war in 3 Wochen geheilt.

[Dr. Richte

Andere Operationen.

IV. A 56.
Taf. XIV. Fig. 4.

Obere Hälfte des rechten Humerus (post mortem präpar mit Schussfraktur des Kaput. Blind endender Schuss durch das Tuberc. majus, in dem die deformirte Kugel st von da abwärts Fissur von 4 cm Länge.

Gefreiter August Sedelmeyer vom 48. Inf. Regt., wundet am 29. Juni 1866 bei Gitschin durch Gewehrsch 2 Zoll unterhalb des Akromion. Evakuirt nach Görlitz, tr hier am 2. Juli starke Blutungen auf; am 23. Juli Unterbind der Art. subclavia. Gestorben am 25. Juli 1866 an Erschöpf

Sektion: Ein Stück der Kugel im Caput hum. eingek Im Pleurasacke, nahe der Unterbindungsstelle, zwei Oeffnu

[Oberstabsarzt Dr. Toussaint, Lazareth Görlit

IV. A 57.

Komminutivfraktur des linken Oberarms im oberen Dri Granatsplitterverletzung.

Musketier Peukert vom Inf. Regt. No. 10, verwundet 3. Juli 1866. An der vorderen Seite des linken Schultergel eine grosse, gerissene Längswunde, welche zu einer mit kl Knochensplittern ganz ausgefüllten Wundhöhle führt. Extrak eines $5^1/_2$ cm langen Granatsplitters. Trismus und Teta Gestorben am 18. Juli 1866.

[Sanitätsrath Dr. Biefel, Reservelazareth zu Landesh

(Genaue Krankengeschichte vergl. Langenbeck's Archiv, Band 2. Heft, S. 379.)

IV. A 58.

Rechter Humerus in zwei Stücken: Das untere St zeigt den Epicondyl. lateral. mitten durch die Trochlea al

[1]) Hierzu vergl. VI. A 14.

sprengt und die untere Epiphyse mehrfach gesplittert; das untere Stück des Humerus ist durch Resektion entfernt. Das obere Ende des Humerus, nach dem Tode gewonnen, zeigt Osteomyelitis.

Unteroffizier Albert Baumann, 7. Komp. 20. Inf. Regts., verwundet am 16. August 1870. Resectio proc. cubital. am 1. September 1870. Gestorben am 9. September 1870 an Pyämie im Barackenlazareth des Tempelhofer Feldes.

Sektion: Jauchige Eiterung von der Resektionswunde aufwärts längs des Knochens bis in das Schultergelenk; intensive Osteomyelitis des zurückgebliebenen Humerusstumpfes.

(Vergl. Deutsche militärärztl. Zeitschr. 1876, S. 75, No. 168.)
(Bei Gurlt, S. 909, No. 228, erwähnt.)

Stümpfe.

IV. A 59.

Nekrotischer Amputationsstumpf des linken Oberarms. Präparat aus dem Feldzuge 1870/71. Weitere Angaben fehlen.

Nekrosen und Sequester.[1])

IV. A 60.

Nekrose des rechten Humerusschaftes nach Resectio hum. Dazu die kariöse Cavitas glenoidea des Schulterblatts mit Akromion und Proc. coracoid. und die obere Epiphyse der kariösen Vorderarmknochen.

François Dijou vom 40. Franz. Linien-Regt., verwundet am 6. August 1870 bei Saarbrücken, am 17. August 1870 im Barackenlazareth des Tempelhofer Feldes von Dr. Ravoth resezirt. Gestorben am 18. September 1870 an Septicämie.

Sektion: Ausgedehnte Verjauchung um die Resektionswunde herum; Humerus in ganzer Ausdehnung vom Periost entblösst, rauh und nekrotisch; Ellenbogengelenk vereitert. Auch um das linke Schultergelenk periartikuläre Eiterung und Senkung am linken Oberarm hinab. Grosser Dekubitus. Milztumor.

IV. A 61.

Nekrose des linken Oberarms und leichte Karies des oberen Gelenkendes der Ulna nach Granatsplitterverletzung. Darauffolgende Resectio cap. hum.

Jules Billard, Französischer Artillerist, verwundet am 5. September 1870 in Strassburg durch Granatsplitter an dem linken Oberarm; am selben Tage Resektion des oberen Endes des Humerus durch Französische Aerzte. Der unter der Sägefläche gelegene Oberarmtheil nekrotisirte und das Ellenbogengelenk erkrankte, daher am 20. November 1870 Amputatio hum. durch Dr. Wahl. Ausgang in Heilung.

[Dr. Marchand, Garnisonlazareth Strassburg.]
(Bei Gurlt, S. 1097 No. 8, beschrieben.)

[1]) Hierzu vergl. V. A 61, 62 und VI. A 14.

IV. A 62.
Taf. XV. Fig. 3.

Totalnekrose der Diaphyse des rechten Humerus nach Schuss in die obere Epiphyse. Obduktionspräparat.

Casimir Rebacz vom 57. Oesterr. Inf. Regt., verwundet am 3. Juli 1866 durch Schuss in den rechten Oberarm dicht unter der Schulter. Gestorben am 4. August 1866 an Pyämie.

[Oberstabsarzt Dr. Toussaint, Lazareth Görlitz.]

IV. A 63.

Totalnekrose der unteren Hälfte der Diaphyse des Humerus nach Schussfraktur (Orient-Krieg 1877/78).

Rumänischer Soldat Gkeorzka, verwundet bei Plewna. Extraktion des nekrotischen Stückes in Krajowa durch Oberstabsarzt Gähde. Geheilt.

IV. A 64.

Totalnekrose des rechten Humerus bis zur oberen Epiphyse nach Splitterfraktur durch Schuss und Resektion im Ellenbogengelenk.

Gefreiter Krug vom 1. Niederschles. Inf. Regt. No. 46, verwundet am 21. Oktober 1870 vor Paris. Resectio cubiti am 10. November 1870. Anfang Februar 1871 Extraktion des grossen Sequesters. Anfang März 1871 geheilt. September 1871 zum Regiment entlassen.

Endresultat 1875: Oberarm um 4 cm, Unterarm um 2 cm verkürzt; der Arm kann im neuen Ellenbogengelenk um 160 Grad gebeugt werden, jedoch nur passiv. Im Schultergelenk ist Hebung des Arms bis zur Horizontalen möglich; Bewegungen im Handgelenk frei, Druck der Hand schwach; die Finger können der Vola nur unvollständig genähert werden.

[Oberstabsarzt Kirchner.]

(Vergl. Kirchner, Bericht über das Feldlazareth Versailles, S. 47, No. 102; G. Fischer, S. 213; Deutsche militärärztl. Zeitschr. 1876, S. 90, No. 287; Gurlt, S. 837 No. 99, wo das Präparat der totalen Humerusnekrose sich auch gezeichnet findet.)

B. Hiebverletzungen.

Vacat.

C. Anderweitige Verletzungen und Krankheiten.

Verletzungen vacat.

Krankheiten.

IV. C 1.

Zwei „Exerzirknochen" aus dem Musc. deltoideus zweier Musketiere des Inf. Regts. No. 26; dieselben wurden wegen wiederholter Entzündungen der Umgegend operativ entfernt.

[Generalarzt Dr. Elsholz.]

V. Ellenbogengelenk.

A. Schussverletzungen.

Primäre Verhältnisse.

Kontusionen, Absprengungen, partielle Frakturen.

V. A 1.

Oberes Drittel des linken Radius und der Ulna; von letzterer Olekranon an der Basis abgeschossen. Fissurenbildung.

Grenadier Wilhelm Schulz vom 1. Pomm. Gren. Regt. No. 2, verwundet am 3. Juli 1866. Resezirt am 6. Juli 1866, evakuirt am 11. Juli 1866.

[Oberstabsarzt Dr. Toussaint, Lazareth Görlitz.]

V. A 2.

Schuss durch das linke Ellenbogengelenk.
Absprengung des Olekranon.

Die Knochentheile des Gelenks sind in der Länge von 6 cm, von denen etwa gleichviel auf Humerus und Ulna kommt, durch Resektion entfernt.

Wilhelm Kuhlmann vom Hannov. Jäg. Bat. No. 10. Gewehrschuss am 7. Oktober 1870 vor Metz. Eingangsöffnung 1½ cm nach unten und aussen vom Olekranon, Ausgangsöffnung 1½ cm nach oben und innen von demselben. — Am 25. Oktober Totalresektion des Ellenbogengelenks durch hinteren Längsschnitt (Oberstabsarzt Dr. Müller). Vom Olekranon finden sich zwei losgeschlagene Stücke, auch der Condyl. int. ist abgeschlagen. Günstiger Verlauf, berechtigte Aussicht auf Wiederherstellung eines beweglichen Gelenks.

Endresultat 1875: Die aktive Beweglichkeit im Ellenbogengelenk ist fast vollständig wieder hergestellt, die Bewegungen des Handgelenks und der Finger lassen nichts zu wünschen übrig. Verkürzung des Arms 2 cm.

[Oberstabsarzt Dr. Boretius.]

(Vergl. Deutsche militärärztl. Zeitschr. 1876, S. 90 No. 288.)
(Der Fall ist bei Gurlt, S. 894 No. 181, genauer beschrieben.)

Komplete Frakturen.

V. A 3.

Ein 6½ cm langes Stück des unteren Endes des rechten Humerus durch Schuss in sechs Stücke zersprengt, dazu das resezirte Olekranon.

Sergeant W. Hoepfner vom 3. Garde-Regt. z. F., verwundet am 18. August 1870 bei Mars la Tour. Resektion am 30. August 1870 im Barackenlazareth des Tempelhofer Feldes. Geheilt.

Endresultat 1875: Verkürzung gegen den linken Oberarm 9 cm. Verwachsung der Narbe mit dem Nerv. ulnar. Aktiv geringe Beugung, passiv bis zum rechten Winkel möglich, Schulter- und Handgelenk frei, Fingergelenke nicht vollständig zu beugen.

[B. L. d. T. F.]

(Vergl. Deutsche militärärztl. Zeitschr. 1876, S. 86 No. 260.)
(Der Fall ist bei Gurlt, S. 767 No. 11, genauer beschrieben.)

V. A 4.

Unteres Ende des linken, durch Schuss in das Ellenbog gelenk frakturirten Humerus (9½ cm lang) mit Abtrenn des Condyl. int. und eines Theils der Trochlea.

Landwehrmann Klahn vom Schleswig. Landw. Regt. N verwundet am 18. Januar 1871 bei Abbévillers. Resektion Gelenkendes des Humerus am 1. Februar 1871 durch Dr. W in der Ausdehnung von 9½ cm. Geheilt.

Endresultat 1875: Verkürzung 6 cm. Vollständiges Schlot gelenk. Aktive Bewegung im Ellenbogen nicht möglich, pa gut ausführbar. Arm abgemagert, Hand kraftlos.

(Vergl. Deutsche militärärztl. Zeitschr. 1876, S. 88 No. 27
(Der Fall ist bei Gurlt, S. 906 No. 199, genau beschrieben

V. A 5.

Obere Enden des linken Radius und der Ulna in L von 7 cm mit Olekranon, der Radius mehrfach gesplit und ein Theil der Gelenkfläche abgesprengt, Schuss i Ellenbogengelenk.

August Kube vom 2. Brandenburg. Gren. Regt. N verwundet am 16. August 1870 bei Mars la Tour. Resek am 1. September 1870 im Barackenlazareth des Tempel Feldes. Geheilt.

Endresultat 1875: Verkürzung 9 cm. Schlotterge Anästhesie der Hand, Brauchbarkeit der Hand gleich Null.

[B. L. d. T.

(Vergl. Deutsche militärärztl. Zeitschr. 1876, S. 58 No. 61
(Der Fall ist bei Gurlt, S. 804 No. 54, beschrieben; j deckt sich die Beschreibung der Knochenverletzung nicht m Präparat.)

V. A 6.

Resezirte Gelenkfläche des linken Humerus; dazu total abgesplittertes Ende der Ulna in 7 cm Länge und res Radiusköpfchen.

Bielarzewsky vom 2. Garde-Regt. z. F., verwunde 18. August 1870. Res. cubit. am 2. September 187 Barackenlazareth des Tempelhofer Feldes. Geheilt.

Endresultat 1877: Rechtwinklige Ankylose. Sch Hand- und fast sämmtliche Fingergelenke frei.

[B. L. d. T.

(Vergl. Deutsche militärärztl. Zeitschr. 1876, S. 76 No. 17
(Der Fall ist bei Gurlt, S. 763 No. 5, beschrieben.)

V. A 7.

Der resezirte Proc. cubit. hum. und Condyl. int. abges und einfache Querfraktur 4 cm darüber, dazu die post m entnommenen Enden vom resezirten Oberarm und von den Vorderarmknochen nebst einem nekrotischen Sequester.

Sergeant Konrad Hering vom 12. Pion. Bat., verw am 2. Dezember 1870 bei Paris durch Granatschuss. Res am 14. Dezember 1870 durch Prof. Esmarch. Tod am 4. 1871 im Barackenlazareth des Tempelhofer Feldes an Py

[B. L. d. T.

(Vergl. Deutsche militärärztl. Zeitschr. 1876, S. 56 No. 2
(Bei Gurlt, S. 1002 No. 20, erwähnt.)

Resektionen
(primär und intermediär, bis 14 Tage nach der Verletzung).

Totale.
(Hierzu vergl. V. A 2, 6, 62.)

V. A 8.

Proc. cubit. des rechten Humerus und obere Gelenkfläche der Ulna sowie Cap. radii.

Musketier Scharnberg vom 4. Brandenburg. Inf. Regt. No. 24, verwundet am 28. November 1870 bei Courcelles. Res. cubit. totalis am 30. November 1870. Geheilt.

Endresultat 1875: Verkürzung 3 cm. Vollständige, knöcherne, stumpfwinklige Ankylose. Bewegung der Hand- und Fingergelenke unvollkommen.

[Stabsarzt Dr. Klewitz.]

(Vergl. Deutsche militärärztl. Zeitschr. 1876, S. 73 No. 145.)
(Der Fall ist bei Gurlt, S. 815 No. 68, beschrieben.)

V. A 9.

Proc. cubit. des Humerus und die Gelenkfläche der Ulna und des Radius.

Musketier Marzitger vom 24. Inf. Regt., verwundet am 28. November 1870 bei Beaune la Rolande. Res. cubit. am 29. November 1870. Geheilt.

Endresultat 1875: Keine Verkürzung. Vollständige rechtwinklige Ankylose. Hand- und Fingergelenke nur passiv beweglich.

[Stabsarzt Dr. Klewitz.]

(Vergl. Deutsche militärärztl. Zeitschr. 1876, S. 70 No. 127.)
(Der Fall ist bei Gurlt, S. 815 No. 67, beschrieben.)

V. A 10.

Eine Anzahl grösserer und kleinerer Knochentheile des Ellenbogengelenks.

Martin Wichert vom 5. Ostpreuss. Inf. Regt. No. 41, verwundet bei Noisseville am 31. August 1870 aus grösster Nähe. Resektion am 1. September 1870. Sekundäre Amputation am 20. Oktober 1870. Tod am 4. November 1870 an Pyämie.

[Chefarzt Dr. Eilert, 11. Feldlazareth I. Armeekorps.]

(Vergl. Deutsche militärärztl. Zeitschr. 1876, S. 50 No. 16.)
(Der Fall ist bei Gurlt, S. 911 No. 242, erwähnt.)

V. A 11.

Zerschmetterte Gelenkenden vom Ellenbogen.

Musketier Wilhelm Hodde vom 2. Westfäl. Inf. Regt. No. 15, verwundet am 18. August 1870 bei Gravelotte. Res. cubit. am 22. August 1870. Tod am 27. August 1870 an Wunddiphtheritis und Septicämie im 1. Feldlazareth VII. Armeekorps.

[Chefarzt Dr. Vagedes.]

(Vergl. Deutsche militärärztl. Zeitschr. 1876, S. 74 No. 154.)
(Der Fall ist bei Gurlt, S. 908 No. 220, erwähnt.)

V. A 12.

Resezirte Gelenkfläche des Humerus, 8 cm der gesplitterten Ulna und das Köpfchen des frakturirten Radius entfernt.

Peter Lejeune vom 24. Franz. Linien-Regt., verwundet am 6. August 1870 bei Spicheren durch Gewehrschuss. Res. cubit. am 19. August 1870 im Lazareth zu Saarbrücken vom Prof. Busch. Im Oktober mit fast geheilter Wunde entlassen.

Endresultat nach Chenu (S. 672): „Esquilles, cicatrices adhèrentes multiples, ankylose."

(Bei Gurlt, S. 1126 No. 64, erwähnt.)

V. A 13.

Resezirtes, stark zertrümmertes Ellenbogengelenk, dazu ein 5 cm langes Granatstück.

Florian Kotus vom Oesterreich. Inf. Regt. No. 3, verwundet am 3. Juli 1866. Resezirt Mitte Juli vom Dr. Behrend im Reservelazareth der Kaiser Franz-Kaserne, Berlin. Geheilt mit ziemlich guter aktiver Beweglichkeit.

Endresultat nicht bekannt.

[Stabsarzt Dr. Nathanson.]

(Der Fall ist bei Gurlt, S. 463 No. 3, erwähnt.)

Partielle Resektionen.
(Hierzu vergl. V. A 25, 1, 3, 4, 5, 7, 59, 56.)

V. A 14.

Theile des resezirten oberen Endes des Radius.

Musketier Robert Wetzker vom 2. Westfäl. Inf. Regt. No. 15, verwundet am 18. August 1870. Die Kugel hatte das obere Ende der Ulna zertrümmert und war im Radius stecken geblieben. Resectio cubit. am 19. August 1870 im 1. Feldlazareth VII. Armeekorps. Tod am 24. August 1870 an Septicämie.

[Chefarzt Dr. Vagedes.]

(Deutsche militärärztl. Zeitschr. 1876, S. 50 No. 15.)
(Der Fall ist bei Gurlt, S. 908 No. 221, erwähnt.)

V. A 15.

Resezirtes 3 cm langes Stück des Humerus; von der Ulna das stark gesplitterte Olekranon entfernt.

Anselm Huber vom Bayer. 1. Inf. Regt., verwundet am 1. September 1870 bei Sedan. Resectio cubiti am 13. September 1870, 14 Tage nach der Verwundung. Tod am 25. September 1870 an Trismus.

(Vergl. Deutsche militärärztl. Zeitschr. 1876, S. 87 No. 264.)
(Der Fall ist bei Gurlt, S. 1083 No. 40, erwähnt, die Daten sind nicht ganz identisch.)

V. A 16.

Ein 12 cm langes Stück der Ulna und mehrere Splitter des Radiusköpfchens.

Emil Lorenz vom 72. Inf. Regt., verwundet am 16. August 1870 bei Mars la Tour. Resektion am 26. August 1870 im Barackenlazareth Berlin. Geheilt.

Endresultat 1875: rechtwinklige Ankylose. Verkürzung 4 cm. Hand- und Fingergelenke frei.

[B. L. d. T. F.]

(Deutsche militärärztl. Zeitschr. 1876, S. 58 No. 66.)
(Der Fall ist bei Gurlt, S. 868 No. 143, beschrieben.)

V. A 17.

Unteres Ende des rechten Humerus abgesägt in zwei Stücken; Defekt am äusseren Winkel.

Füsilier Friedrich Symanczyk vom 33. Inf. Regt., verwundet am 7. September 1870 auf Vorposten bei Metz durch Schuss in den rechten Arm mit Eröffnung des Ellenbogengelenks. Zuerst Behandlung im Gypsverbande, dann am 14. September Resektion des Proc. cubit. in 6 cm Länge durch Assistenzarzt Dr. Gussel. Geheilt.

Endresultat 1875: Verkürzung des Arms 3 cm. Schlottergelenk im Ellenbogen ohne aktive Beweglichkeit. Handgelenk fast steif. Finger gekrümmt.

[Dr. Grimm, 9. Feldlazareth IV. Armeekorps.]

(Der Fall ist bei Gurlt, S. 823 No. 78, beschrieben.)

V. A 18.

Knochenfragmente des Proc. cubit. humeri und des Olekranon.

Bernhard Ruinot vom 28. Französischen Linien-Regt., verwundet am 18. August 1870. Resektion am 31. August 1870 im Barackenlazareth des Tempelhofer Feldes.

[B. L. d. T. F.]

(Vergl. Deutsche militärärztl. Zeitschr. 1876, S. 97 No. 343.)

(Vergl. Chenu II. S. 133: „Ankylose du conde".)

(Bei Gurlt, S. 1129 No. 92, angeführt. Danach war Patient mit aktiver Beweglichkeit entlassen worden.)

V. A 19.

Resezirte Gelenkfläche des Humerus und der Ulna.

Johann Cornely vom 6. Rhein. Inf. Regt. No. 68, verwundet am 23. Dezember 1870 bei Amiens. Resectio cubit. am 8. Januar 1871 im Barackenlazareth des Tempelhofer Feldes. Ausgang: Genesung.

Endresultat 1876: Verkürzung 5 cm, rechtwinklige Ankylose, alle anderen Gelenke normal.

[B. L. d. T. F.]

(Vergl. Deutsche militärärztl. Zeitschr. 1876, S. 79 No. 198.)

(Der Fall ist bei Gurlt, S. 864 No. 137, beschrieben.)

Amputationen und Exartikulationen.

Vacat.

Andere Operationen.

Vacat.

Sekundäre Verhältnisse.

Kontusionen, Absprengungen, partielle Frakturen.[1])

V. A 20.

Post mortem entnommener Knochen des Ellenbogengelenks; die Rotula mit Schussdefekt. Die übrigen Theile des Gelenks oberflächlich kariös.

Louis Neven vom 53. Französischen Linien-Regt., verwundet am 18. August 1870; am 7. November 1870 wurde er mit vereitertem Ellenbogen- und Handgelenk in das Barackenlazareth des Tempelhofer Feldes aufgenommen. Keine Operation. Tod am 21. Dezember 1870 im Barackenlazareth Berlin an Pyämie.

[B. L. d. T. F.]

V. A 21.

Unteres Ende des Humerus und beide Vorderarmknochen; die Trochlea zeigt Absprengungen von der überknorpelten Fläche, das obere Ende der Ulna in Länge von 8 cm zertrümmert, der Radius unverletzt.

Jäger Grot vom Ostpreuss. Jäger-Bat. No. 1, verwundet am 14. August 1870 bei Metz, amputirt am 16. September 1870. Ausgang: Heilung.

[Chefarzt Dr. Peters, 9. Feldlazareth VIII. Armeekorps.]

[1]) Hierzu vergl. 54.

Komplete Frakturen.[1])

V. A 22.

Schussfraktur des Ellenbogengelenks.

Process. cubit. humeri in drei grössere Stücke zersprengt; von der Ulna ist der Proc. coronoid. abgesprengt; Radiusköpfchen unverletzt.

Das Präparat stammt von einem Patienten Leust, der 1870 im Barackenlazareth des Tempelhofer Feldes amputirt wurde. Weitere Angaben fehlen.

[B. L. d. T. F.]

V. A 23.

Präparat einer Fractura intercondyloidea humeri (Schussfraktur ?).

V. A 24.

Taf. XVI. Fig. 1.

Komminutiv-Schussfraktur des Humerus dicht über dem Ellenbogengelenk.

Das Präparat ist durch Resektion gewonnen; die obere Spitze des Olekranon ist mit abgetragen.

Das Präparat ist als Beispiel gewaltigster Diaphysensplitterung von hohem Interesse, bezüglich des Endresultats der Resektion ist nur zu eruiren, dass Patient geheilt wurde.

[Dr. Nathanson, Reservelazareth Berlin.]

(Vielleicht der bei Gurlt, S. 464 No. 7, angeführte Fall Passerniti?)

V. A 25.

Unteres Viertel des rechten Humerus, in Länge von 11 cm stark gesplittert bis ins Ellenbogengelenk hinein.

Grenadier Gossler vom Kaiser Franz Garde-Gren. Reg. No. 2, verwundet am 18. August 1870 bei St. Privat, operirt: Resectio partialis am 30. August 1870 im Barackenlazareth des Tempelhofer Feldes. Ausgang: Heilung.

Endresultat 1875: Beugung und Streckung im Ellenbogen auch aktiv bis fast zum rechten Winkel möglich. Pro- und Supination fehlen. Finger können nur zwischen erstem und zweitem Gliede bewegt werden. Verkürzung des resezirten Armes 4 cm.

[B. L. d. T. F.]

(Vergl. Deutsche militärärztl. Zeitschr. 1876, S. 53 No. 44.)

(Der Fall ist bei Gurlt, S. 782 No. 27, beschrieben.)

Resektionen.

Totale.

(Hierzu vergl. 58, 57, 55.)

V. A 26.

Mehrere Fragmente des zertrümmerten rechten Ellenbogengelenks. Durch Resektion gewonnen.

Waffenmeister Obel vom Dänischen 11. Inf. Regt., verwundet am 6. Februar 1864 bei Oeversee; Resectio cubiti der drei Gelenkenden am 1. April; Tod am 16. April durch erschöpfende Diarrhöen, bei gutem Verlauf der Wundheilung.

Sektion ergiebt nur hochgradige Anämie.

(Bei Gurlt, S. 316 No. 19, erwähnt.)

[1]) Hierzu vergl. VI. A 7.

V. A 27.
Taf. XVI. Fig. 2.

Schuss durch die Foss. supracondyl. des rechten Humerus. Unteres Ende des letzteren bis 8 cm oberhalb der Halsfläche in viele Stücke zertrümmert.

Musketier Uhe vom 15. Inf. Regt., verwundet bei Wiesenthal am 4. Juli 1866. Resektion des ganzen Ellenbogengelenks durch Langenbeckschen Schnitt am 25. Juli 1866 im Lazareth zu Dermbach. Geheilt.

Endresultat 1874: Verkürzung des rechten Arms um fast 10 cm. Aktive Beweglichkeit im neuen Gelenk gleich Null, passive bis zur Berührung des Schlüsselbeins. Handgelenk nur passiv beweglich. Druck der Hand kräftig. Schreiben ist möglich, die Hand wird über das Papier von der gesunden fortgeschoben.

[Stabsarzt Dr. Starke.]

(Der Fall ist bei Gurlt, S. 372 No. 4, genau beschrieben.)

V. A 28.
Taf. XVI. Fig. 3.

Linkes resezirtes Ellenbogengelenk mit theilweiser Zertrümmerung des oberen Endes der Ulna, und mit Usurirung der Gelenkenden.

Musketier Cassel vom 15. Inf. Regt., verwundet bei Wiesenthal am 4. Juli 1866, resezirt am 2. August 1866, guter Verlauf der Wundheilung.

Endresultat 1874: Verkürzung der linken Extremität $2^1/_2$ cm. Aktives Schlottergelenk, Fingergelenke normal beweglich.

[Stabsarzt Dr. Starke, Lazareth Dermbach.]

(Der Fall ist bei Gurlt, S. 373 No. 5, beschrieben.)

V. A 29.

Unteres Viertel des Humerus, an der äusseren Seite Absprengung des Kondylus, die Gelenkflächen stark usurirt; dazu abgesägtes Köpfchen des Radius.

Joseph Leber vom 3. Oesterreich. Feldjäger-Bat., verwundet am 3. Juli 1866 durch Schuss mit Absprengung des Condyl. externus. Resezirt durch konsult. Generalarzt Prof. Dr. Wagner am 6. August. Geheilt Ende September. Passive Beweglichkeit im September 1866 gut, aktive noch nicht möglich.

[Stabsarzt Dr. Roth, Lazareth Zittau.]

(Der Fall ist bei Gurlt, S. 472 No. 32, beschrieben.)

V. A 30.

Resezirtes unteres Ende des Humerus und oberes Ende der Ulna.

Musketier Ignatz Seibt vom 5. Brandenburg. Inf. Regt. No. 48, verwundet am 3. Juli 1866, Resektion am 1. August 1866, Tod am 23. September 1866 während der Heilung an Cholera (?).

[Oberstabsarzt Dr. Toussaint, Lazareth Görlitz.]

(Der Fall ist bei Gurlt, S. 390 No. 32, erwähnt.)

V. A 31.

Viele nekrotische Trümmer eines Ellenbogengelenks.

Unbekannter Soldat. Die Resektion wurde im Reservelazareth der Kaiser Franz-Kaserne vom Prof. Esmarch ausgeführt (1866). Der Operirte wurde nach dem Vereinslazareth Moabit evakuirt. Ausgang unbekannt.

[Stabsarzt Dr. Nathanson.]

V. A 32.

Resezirtes Ellenbogengelenk mit 10 cm vom Humerus.

Unteroffizier Sterner vom 26. Inf. Regt., verwundet am 3. Juli 1866. Total resezirt am 2. August nach Langenbeck. Geheilt.

Resultat Anfang Februar 1868: Verkürzung des Armes um $3^1/_2''$, keine Abmagerung; die Narbe bricht noch zuweilen auf und kleine Sequester werden noch ausgestossen. Der Ellenbogen passiv beweglich. Der Arm ist nicht zum Arbeiten, aber zum Schreiben brauchbar.

Endresultat 1874: Verkürzung des resezirten Armes 4 cm. Passives Schlottergelenk, Hand brauchbar.

[Sanitätsrath Dr. Biefel, Reservelazareth Landeshut.]

(Vergl. Langenbeck's Archiv Band XI., 2. Heft S. 435.)

(Der Fall ist bei Gurlt, S. 376 No. 10, beschrieben und das Präparat dort gezeichnet.)

V. A 33.

Resezirtes unteres Ende des Humerus und abgesägtes Olekranon.

Kernobis, 7. Pomm. Inf. Regt. No. 54, verwundet am 3. Juli 1866 bei Königgrätz durch Granatsplitter in das linke Ellenbogengelenk und Zertrümmerung der siebenten, achten und neunten Rippe mit penetrirender Wunde der Thoraxhöhle und Unterleibshöhle. Trotz Trismus, der geheilt wurde, guter Verlauf der Brustwunde. Danach Resektion des Ellenbogengelenks am 19. August; sehr guter Verlauf bis 10 Tage nach der Operation. Tod am 7. September an Erschöpfung.

[Stabsarzt Dr. Lendel.]

(Der Fall ist bei Gurlt, S. 391 No. 35, erwähnt.)

V. A 34.

Sechs grössere Stücke der unteren Humerus-Epiphyse, dazu das kariöse Olekranon.

Sergeant Heinrich Plehn, 6. Pomm. Inf. Regt. No. 49, verwundet am 2. Dezember 1870 bei Champigny durch Schuss ins linke Ellenbogengelenk. Resezirt am 6. Januar 1871. Totalresektion, auch das bei dem Präparat nicht vorhandene Radiusköpfchen, das total zerschmettert war, wurde mit entfernt. Geheilt.

Endresultat 1876: Verkürzung des ganzen Armes $3^1/_2$ cm. Ligamentöse Gelenkverbindung mit aktiver Beweglichkeit. Finger im letzten Phalangealgelenk steif.

(Bei Gurlt, S. 846 No. 111, beschrieben.)

V. A 35.

Resezirte untere Epiphyse des Humerus, resezirte 5 cm von der Ulna, und die Bruchstücke des Radius.

Landwehrmann Jagodzynski vom 1. Pomm. Landw. Regt. No. 14, verwundet am 7. Januar 1871 durch Gewehrschuss in das rechte Ellenbogengelenk. Resectio cubit. am 30. Januar 1871 im Lazareth zu Strassburg von Dr. Wahl. Ausgang in Heilung.

Endresultat 1875: Ellenbogen im Winkel von 140 Grad ankylotisch, Finger aktiv streckbar, aber nur wenig aktiv zu beugen.

[Chefarzt Dr. Schweitzer, Lazareth Strassburg.]

(Vergl. Deutsche militärärztl. Zeitschr. 1876 S. 87, No. 267.)

(Der Fall ist bei Gurlt, S. 901 No. 193, beschrieben.)

V. A 36.

Resezirter Proc. cubit. des Humerus mit Absprengungen vom Condyl. ext. und das resezirte Olekranon.

Robert Lenz, 5. Brandenb. Inf. Regt. No. 48, verwundet am 6. August 1870 bei Spicheren. Resectio cubit. am 26. August 1870 im Barackenlazareth Berlin. Am 21. Dezember 1870 mit ziemlicher Beweglichkeit entlassen.

Endresultat 1874: Beschränkte aktive Beugung und Streckung. Pro- und Supination im Ellenbogengelenk nicht

möglich, Finger abgemagert in Extension, aber beschränkt beweglich. Verkürzung des Armes 3 cm.

[B. L. d. T. F.]

(Vergl. Deutsche militärärztl. Zeitschr. 1876 S. 91, No. 296.)
(Der Fall ist bei Gurlt, S. 842 No. 105, beschrieben.)

V. A 37.

Ein Theil der frakturirten unteren Gelenkfläche des Humerus, das obere Gelenkende der Ulna und die obere Gelenkfläche des Radius.

Gardist Hugo Lungewitz vom Garde-Füs. Regt., verwundet am 18. August 1870. Resectio cubiti am 5. September 1870 im Barackenlazareth des Tempelhofer Feldes. Geheilt.

Endresultat 1877: Verkürzung 3 cm. Vollkommenknöcherne Ankylose in einem der Streckung nahen Winkel. Schulter-, Hand- und Fingergelenke frei.

[B. L. d. T. F.]

(Der Fall ist bei Gurlt, S. 774 No. 19, beschrieben.)

V. A 38.

Ein Stück des unteren Endes des Humerus von 7 cm Länge und oberes Ende der Ulna.

Simon Betz von 8. Komp. Bayer. 2. Inf. Regts., verwundet am 8. Dezember 1870 bei Orléans. Resectio cubiti am 27. Dezember 1870 im Barackenlazareth des Tempelhofer Feldes. Geheilt.

Endresultat 1874: Verkürzung des Armes 3 cm. Sehr geringe aktive und passive Beweglichkeit. Volle Brauchbarkeit des Schultergelenks und Handgelenks, jedoch drückt die Hand nur schwach.

[B. L. d. T. F.]

(Der Fall ist bei Gurlt, S. 1063 No. 9, beschrieben.)

V. A 39.

Stück des Humerus von 3 cm Länge, Radiusköpfchen und 7 cm der Ulna. Dazu die post mortem entnommenen unteren Bruchstücke der Vorderarmknochen.

Eggebrecht vom 24. Inf. Regt., verwundet am 16. August 1870 bei Metz. Resectio cubiti am 9. September 1870 im Barackenlazareth des Tempelhofer Feldes. Tod am 17. September 1870 an Pyämie.

[B. L. d. T. F.]

(Der Fall ist bei Gurlt, S. 909 No. 232, erwähnt.)

V. A 40.
Taf. XVI. Fig. 4.

Knochen des linken Ellenbogengelenks, zusammen 15 cm lang. Der äussere Gelenkfortsatz und die Trochlea des Humerus sind zerschmettert, eine Fissur durch die Fossa intercondyl. post. verlaufend, trennt auch den inneren Kondylus zum Theil vom Schaft, Absplitterung vom Olekranon.

Lieutenant Botz vom 55. Inf. Regt., verwundet am 14. August 1870 bei Metz. Resectio cubiti am 16. September 1870 im 9. Feldlazareth VIII. Armeekorps durch Chefarzt Dr. Peters. Weitere Angaben fehlen.

V. A 41.

Resezirtes ganzes Ellenbogengelenk nach starker Zerschmetterung. Dazu ein sehr deformirtes Preussisches Langblei. Das Präparat stammt von einem im Feldzuge 1870 verwundeten Französischen Soldaten, der im Kriegslazareth zu Novéant 3 Wochen nach der Verwundung operirt worden.

Weitere Angaben fehlen.

[Stabsarzt Dr. Wolf, Kriegslazareth Novéant.]

V. A 42.

Resezirtes Ellenbogengelenk in Länge von 9 cm.

Le Bourselles, vom 3. Französ. Voltigeur-Regt., w wundet bei Le Bourget am 30. Oktober 1870. Zuerst Gy verband, dann am 20. November 1870 Resectio cubiti d Prof. Hueter. Guter Verlauf bis zum 30. November 1870. Ausgang unbekannt.

[Assistenzarzt Dr. Krocker vom Lazareth-Reserve-Personal Gardekor

(Vielleicht identisch mit Le Bourvellec, Deutsche militär Zeitschr. 1876 No. 292 der Statistik.)

V. A 43.

Resezirtes linkes Ellenbogengelenk, von dem der Con ext. abgesprengt ist.

Das Präparat stammt von einer 1870, 5 Monate nach der V wundung vorgenommenen Resektion bei einem Französis Soldaten in der Ambulance hollandaise zu Metz.

[Oberstabsarzt Dr. Boretius, 12. Feldlazareth VIII. Armeekorps

V. A 44.

Durch Resektion entfernte Knochentheile des Ober- Vorderarms in Länge von 13 cm, wovon allein 11 cm auf Oberarm kommen, welcher frakturirt ist.

Das Präparat stammt von einer 1870 zu Metz in der bulance hollandaise vom Oberstabsarzt Dr. Boretius 4 Mo nach der Verwundung an einem Französischen Soldaten genommenen Resektion. Das durch die Fraktur abge untere Ende des Humerus lag so, dass die Grube für Olekranon nach vorne gekehrt war. Ausgang unbekannt.

[Oberstabsarzt Dr. Boretius

V. A 45.

Mehrere Knochensplitter aus der Diaphyse und der trümmerte Process. cubit. hum. mit den intakten Gelenk der Vorderarmknochen; dazu ein deformirtes Preussisches L blei. Durch Resektion gewonnen. Ferner die post mo entnommenen Resektionsenden der Vorderarmknochen mit gebildeter Knochenmasse.

Grenadier Jean Pierre Fitté, verwundet am 30. Okt 1870. Resektion am 22. November 1870. Tod durch Py 3 Wochen nach der Operation.

[Stabsarzt Dr. Strube, Kriegslazareth Dammart

(Vergl. Deutsche militärärztl. Zeitschr. 1876 S. 82, No. 222.)
(Der Fall ist bei Gurlt, S. 1131 No. 110, erwähnt.)

V. A 46.

Resezirte Gelenkflächen des Ellenbogengelenks.

Grenadier Jaekel vom Kaiser Alexander Garde-G Regt. No. 1, verwundet am 18. August 1870. Resektion 6. September 1870 im Barackenlazareth des Tempelhofer Fe Geheilt.

Endresultat 1875: Keine Verkürzung. Vollständige knöch Ankylose in sehr stumpfem Winkel. Schulter und Handg frei, Finger können nicht vollständig gebeugt werden.

[B. L. d. T. F.

(Der Fall ist bei Gurlt, S. 776 No. 21, beschrieben.)

V. A 47.

Resezirtes Olekranon und resezirter Processus co dessen Condyl. ext. abgesprengt ist.

Unbekannter Soldat, verwundet am 30. November Resektion am 19. Dezember 1870 (?). Geheilt mit 15 Beweglichkeit. — Endresultat unbekannt. [Dr. Hü

(Fall 245 in der Deutschen militärärztl. Zeitschr. 1876 S. 84

Partielle.

(Hierzu vergl. V. A 24, 25 und IV. A 58.)

V. A 48.

Das untere Ende des linken Humerus wegen Schussverletzung resezirt.

Musketier E. Birkner, 1. Komp. 7. Brandenb. Inf. Regts. No. 60, verwundet am 18. April 1864 bei Düppel; resezirt am 14. Mai 1864 das untere Gelenkende des Humerus wegen Gelenkvereiterung. Geheilt.

Endresultat 1874: Aktive Extension im neugebildeten Ellenbogengelenk bis 145 Grad, passive bis fast zum gestreckten Winkel. Patient turnt, schwimmt und spielt Geige.

[Oberstabsarzt Dr. v. Stuckrad, Kriegslazareth zu Kiel.]

(Der Fall ist bei Gurlt, S. 253 No. 1, beschrieben.)

V. A 49.
Taf. XVI. Fig. 5.

Unteres Ende des rechten Humerus, die Kondylen durch einen Schuss abgerissen und das untere Ende des Schaftes fissurirt.

Johann Förstel vom Bayer. 14. Inf. Regt., verwundet am 3. Juli 1866 bei Zella. Resektion des unteren Endes des Humerus am 20. Juli 1866; die intakten Gelenkenden des Radius und der Ulna wurden unberührt gelassen. Geheilt; am 3. September 1866 konnte Patient die Hand auf den Hinterkopf legen und einen Eimer Wasser tragen.

Endresultat 1875: Verkürzung des resezirten Armes 6 cm. Glänzendes Resultat. Alle Gelenke normal beweglich.

(Der Fall ist bei Gurlt, S. 417 No. 4, beschrieben.)

V. A 50.

Unteres Ende des linken Humerus durch Schuss abgesprengt und bis ins Gelenk gespalten.

Lutz vom Oesterr. 11. Jäger-Bat., verwundet am 3. Juli 1866. Gypsverband, starke Eiterung, Senkungen. Resektion am 28. August 1866 subperiostal durch Prof. Esmarch. Hierbei wurde noch ein plattgedrücktes Bleistück entfernt. Geheilt bis Ende September.

Endresultat 1874: Arm im Ganzen um 7 cm verkürzt. Beschränkte aktive Beweglichkeit im neuen Gelenk. Hand- und Fingergelenke normal.

[Dr. Röhrke.]

(Bei Gurlt, S. 474 No. 35, beschrieben.)

V. A 51.

Resezirtes unteres Ende des Humerus, von dem der innere Theil abgesprengt ist, und resezirtes Olekranon.

Wehrmann Michalek vom 2. Posen. Landw. Regt. No. 19, verwundet am 7. Oktober 1870 bei Woippy. Resectio cubit. im Lazareth Talange am 30. Oktober 1870 vom Oberstabsarzt Dr. Boretius mit Hinterlassung des unverletzten Radiusköpfchens. Günstiger Verlauf bis zur Evakuation. Ausgang Heilung.

Endresultat 1876: Ellenbogengelenk ankylotisch im Winkel von 100 Grad, Finger ausser dem Daumen steif.

[Oberstabsarzt Dr. Boretius, 12. Feldlazareth VIII. Armekorps.]

(Vergl. Deutsche militärärztl. Zeitschr. 1876, S. 93, No. 315.)

(Der Fall ist bei Gurlt, S. 903 No. 196, beschrieben.)

V. A 52.

Frakturirtes und resezirtes unteres Humerusende. Dazu die post mortem entnommenen Gelenkenden der Ulna und des Radius mit Rarefaktion des Knorpels.

Hyacinthe Maigne vom 3. Zuaven-Regt., verwundet am 6. August 1870. Resektion am 23. August 1870 in dem Barackenlazareth des Tempelhofer Feldes. Gestorben am 9. September 1870 an Pyämie.

[B. L. d. T. F.]

(Bei Gurlt, S. 1133, mit etwas abweichenden Daten unter No. 124 angeführt.)

V. A 53.

Resezirtes Köpfchen des Radius und die zersplitterte Ulna, von der das Olekranon abgesprengt ist und deren oberes Ende bis zur Sägefläche in zwei Längsstücke gespalten.

Musketier Franz Grosse vom Inf. Regt. No. 106, verwundet am 2. Dezember 1870. Resektion des Ellenbogengelenks mit Erhaltung des Proc. cubit. des Humerus am 19. Dezember 1870. Fast geheilt evakuirt.

Resultat: Beweglichkeit des Ellenbogengelenks unvollkommen infolge ankylotischer Verwachsungen, Stellung im rechten Winkel. Passive Bewegungen waren begonnen in der 4. Woche nach der Operation.

Endresultat 1875: Ellenbogengelenk fast ankylotisch verwachsen, Schulter- und Handgelenk gut aktiv beweglich. Finger zum Theil ganz steif.

(Der Fall ist bei Gurlt, S. 997 No. 11, beschrieben.)

Amputationen und Exartikulationen.

(Hierzu vergl. V. A 22, 21 und VI. A 7.)

V. A 54.

Unteres Fünftel des Humerus. Radius intakt und Ulna mehrfach gesplittert mit Fissuren bis in das Gelenk.

Albert Wendler, 10. Komp. des Kaiser Alexander Garde-Gren. Regts. No. 1, verwundet am 18. August 1870 bei Gravelotte durch Granatschuss mit sehr grosser Weichtheilwunde. Amputatio brachii am 15. Dezember 1870 im Barackenlazareth des Tempelhofer Feldes. Ausgang Heilung.

[B. L. d. T. F.]

Andere Operationen.

(Hierzu vergl. IV. A 64.)

V. A 55.

Unteres zertrümmertes Ende des Humerus in Länge von 14 cm und resezirtes oberes Ende der Ulna.

Pionier Eduard Erdmann vom 1. Pionier-Bat., verwundet am 14. Dezember 1870 durch Gewehrkugel. Extraktion der Kugel am 20. Dezember 1870. Starke Eiterung. Totalresektion am 6. Februar 1871. Verlauf günstig bis 15. März 1871, an welchem Tage Patient mit dem Sanitätszuge nach Deutschland abging.

Endresultat 1875: Verkürzung 3 cm. Gelenkverbindung ligamentös. Geringe aktive Extension und Flexion. Schulter-, Hand- und Fingergelenke funktioniren normal.

[Chefarzt Dr. Eilert, 11. Feldlazareth I. Armeekorps.]

(Deutsche militärärztl. Zeitschr. 1876, S. 81.)

(Bei Gurlt, S. 899 No. 189, beschrieben.)

Stümpfe.

(Hierzu vergl. 45 und 7.)

V. A 56.

Schussfraktur des rechten Ellenbogengelenks.

Das Präparat besteht aus dem zerschossenen Gelenkende des Humerus, das durch Resektion gewonnen wurde, einem die

ganze Dicke der Sägefläche des Humerus einnehmenden Sequester, der sich im Verlaufe der Heilung exfoliirte, und aus dem neugebildeten Gelenk, das 7 Monate nach der Verletzung der Leiche des an einer anderen Verletzung pyämisch zu Grunde gegangenen Patienten entnommen wurde.

Mattes vom Württemberg. 1. Inf. Regt., verwundet am 30. November 1870 durch Schuss in den rechten Ellenbogen und den linken Unterschenkel. Resectio cubiti partialis am 13. Dezember. Die Heilung war am 21. Februar 1871 so fortgeschritten, dass Patient nach Stuttgart evakuirt wurde. Nach beschwerlicher Reise trat eine Entzündung des linken Kniegelenks in Zusammenhang mit dem Unterschenkelschuss ein, die zu Karies, Pyämie und Tod im Juni 1871 führte.

Der Leiche sind die Knochen des resezirten Gelenks entnommen; die Gelenkverbindung im frischen Zustande war eine fibröse mit mässiger Beweglichkeit.

[Stabsarzt Dr. Fetzer.]

(Vergl. Deutsche militärärztl. Zeitschr. 1874, Heft 3 und 4.)

V. A 57.

Der in drei Stücke zertrümmerte Proc. cubit., das Olekranon und das Capitulum radii. Dazu das post mortem entnommene, theilweise Nekrose zeigende Humerusende und die Enden der Vorderarmknochen.

Jäger Adolf Goebels, 4. Komp. 10. Jäger-Bats., verwundet am 7. Oktober 1870 bei Metz. Resectio cubiti am 20. Oktober 1870 durch Prof. Koenig. Gestorben am 8. November 1870 an Pyämie im Barackenlazareth des Tempelhofer Feldes.

[B. L. d. T. F.]

V. A 58.

Nekrotische Knochenstümpfe von Ober- und Unterarm nach Resektion des Ellenbogengelenks.

V. A 59.

Nekrotischer Stumpf vom Humerus, oberes Ende von Ulna und Radius nach partieller Resektion. Der Humerusstumpf (11 cm lang) sehr osteoporotisch, zum Theil nekrotisirt und zum Theil mit osteophytischen Auflagerungen umgeben; an dem 7 cm langen Stumpfe der Ulna fehlt das Olekranon; die Bruchfläche ist theilweise mit Knochenwucherung in warzenförmiger sammetartiger Form bedeckt. Capit. radii wenig lädirt.

Capitain Anceaux vom 135. Franz. Linien-Regt., verwundet am 30. November 1870. Res. cubit. am 1. Dezember 1870. Gestorben an Pyämie am 12. Januar 1871.

[Chefarzt Dr. Bussenius, 6. Feldlazareth IV. Armeekorps.]

(Vergl. Deutsche militärärztl. Zeitschr. 1876, S. 72 No. 139.)

(Bei Gurlt, S. 1131 No. 105, erwähnt.)

V. A 60.

Stumpf nach Ellenbogengelenksresektion. Bei Längsdurchsägung des Stumpfes fand man in der Markhöhle ein grösseres Bleifragment, das sich den Wandungen der Markhöhle genau anschmiegt, eingebettet.

Nekrosen und Sequester.

(Hierzu vergl. IV. A 64.)

V. A 61.

Taf. XVI. Fig. 6.

Nekrose der Bruchenden und Karies des linken Ellenbogengelenks nach Schussfraktur 9 cm über dem Gelenk. Untere Hälfte des Humerus und obere Enden beider Vorderarmknochen. Der Humerus zeigt 9 cm über der Fossa intercondyl. post. ein fast einfache Querfraktur mit Kallusauflagerungen von unregelmässiger Form. Nekrose der Kortikalsubstanz an den Bruchenden. Die Epiphysen sämmtlicher Ellenbogengelenksknochen sind kariös.

Das Präparat ist der Leiche entnommen. Gestorben an Pyämie.

V. A 62.

Nekrose des Humerus nach Resektion im Ellenbogengelenk. Die resezirten Gelenkenden fehlen. Der nach der Resektion nekrotisch gewordene Humerus ist in der Länge von 16 cm vorhanden, dazu die oberen Enden von Radius und Ulna, von letzterer das Olekranon abgesägt.

Karl Braeske vom 9. Jäg. Bat., verwundet am 18. August 1870. Res. cubit. am 27. August 1870 im Barackenlazareth des Tempelhofer Feldes. Gestorben am 6. Oktober 1870 an Pyämie.

[B. L. d. T. F.]

(Der Fall ist bei Gurlt, S. 915 No. 278, erwähnt.)

B. Hiebverletzungen.

Vacat.

C. Anderweitige Verletzungen und Krankheiten.

Verletzungen.

Vacat.

Krankheiten.

V. C 1.

Präparat einer stumpfwinkligen Ankylose des Ellenbogengelenks. Die normalen Konfigurationen des Gelenks sind ganz verschwunden, man gewahrt weder Kondylen des Humerus noch Olekranon, noch Radiusköpfchen. Es sieht so aus, als wäre der Humerus in der Gelenkgegend einfach in zwei Knochen, Radius und Ulna, gespalten. Das Präparat stammt aus dem Anfang dieses Jahrhunderts und trägt nur die Bezeichnung Ankylose.

V. C 2.

Taf. XVII. Fig. 1, 1a und 1b.

Karies des rechten Ellenbogengelenks. Das Präparat besteht aus zwei Gruppen von Knochen des rechten Arms. Die Knochen der einen Gruppe, unteres Ende des Humerus (Fig. 1a) und oberes Ende der Ulna (Fig. 1b), sind trocken aufbewahrt. Sie wurden gewonnen durch Resektion des Ellenbogengelenks. Die der anderen Gruppe (Fig. 1) angehörenden Knochen, welche mit den entsprechenden Weichtheilen des nach der Resektion neugebildeten Ellenbogengelenks zusammensitzen, sind in Spiritus aufbewahrt. Sie wurden gewonnen durch Amput. humeri, welche zwei Jahre nach der Ellenbogengelenksresektion infolge von Osteomyelitis des Humerus und Karies des Handgelenks ausgeführt werden musste.

(Der Fall ist beschrieben: Deutsche militärärztl. Zeitschr. 1[illegible] S. 390—393.)

V. C 3.

Präparat einer Ellenbogengelenkskaries. Radius und Ulna sind durch knöcherne Ankylose rechtwinklig mit dem Humerus verbunden; an sämmtlichen zum Gelenk zusammenstossenden Knochenenden massige hahnenkammförmige Osteophyten. Weiteres nicht bekannt.

VI. Vorderarm.

A. Schussverletzungen.

Primäre Verhältnisse.

Kontusionen, Absprengungen, partielle Frakturen.

Vacat.

Komplete Frakturen.

VI. A 1.

Schussfraktur

des linken Radius und der Ulna, 4 cm oberhalb des Handgelenks durch Granatsplitter. Das Präparat zeigt einen Zackenbruch des Radius und der Ulna, letztere noch mit 4 cm langen Fissurirungen.

du Suich, Lieutenant im Französ. Artill. Regt. No. 12, verwundet am 18. August 1870 bei Gravelotte. Zerschmetterung des linken Vorderarms durch Granatsplitter, der sich unter den Dorsalmuskeln des Vorderarms findet (vom Französischen Arzt Dr. André entfernt). Am 24. August bedeutende Blutung, die sich mehrmals wiederholte und bei der bedeutenden Infiltration und Zerreissung der Weichtheile des Vorderarmes am 24. August im Lazareth zu Corny eine Amputatio brachii oberhalb der Kondylen des Humerus nöthig machte. Ausgang unbekannt.

Das Präparat zeigt nur primäre Verhältnisse an der verletzten Stelle.

[F. L. Dir. Kratz.]

VI. A 2.

Schussfraktur der linken Ulna,

an der Grenze des mittleren und unteren Drittels, ohne Verletzung des Radius.

Hermann Lampe, Gemeiner der 11. Komp. 4. Magdeburg. Inf. Regts. No. 67, 23. Januar 1871 durch Gewehrschuss in den Vorderarm verwundet. 8. Februar 1871 Amputatio hum. in der Mitte; die Weichtheile um den Schusskanal und die Frakturstelle sahen äusserst missfarbig, fast gangränös aus. Das Präparat zeigt nur primäre Verhältnisse. (Operation intermediär.) Von Kallusbildung und Konsolidation keine Spur. Ausgang unbekannt.

[B. L. d. T. F.]

Amputationen und Exartikulationen wegen Vorderarmschüssen.

(Hierzu vergl. 1 und 2.)

Andere Operationen.

Vacat.

Sekundäre Verhältnisse.

Kontusionen, Absprengungen, partielle Frakturen.

(Hierzu vergl. VI. A 11.)

VI. A 3.

Radius und Ulna rechterseits mit sekundären Veränderungen an den unteren Epiphysen beider Knochen. Proc. styl. ulnae fehlt ganz und die untere Epiphyse des Radius zeigt an der volaren Seite eine tiefe Rinne, deren Ränder mit Osteophyten besetzt sind. Es macht den Eindruck, als sei ein Projektil, den Proc. styl. ulnae abbrechend, in die untere Radiusepiphyse eingedrungen. — Feldzug 1870/71.

VI. A 4.

Radius und Ulna der linken Seite. Eigenthümliche ostitische Affektion der unteren Epiphyse der letzteren. Die Gelenkfläche ist, soweit sie mit dem Radius artikulirt, umgebogen und auf das Doppelte verbreitert. Es ist nur bekannt, dass es sich um die Folgen einer Schussverletzung aus dem Feldzuge 1870/71 handelt.

Komplete Frakturen.

(Hierzu vergl. VI. A 12, 13 und V. A 54, 21, 39.)

VI. A 5.

Schussfraktur des rechten Radius im oberen Drittel.

Starke Kallusbildung an beiden Bruchenden ohne Konsolidation; es umfasst jedoch der Kallus des oberen Fragmentes schild- und panzerförmig das obere Ende des unteren Bruchstückes. Das Präparat ist der nicht weiter obduzirten Leiche entnommen.

Garde-Schütze Hermann Brandt (oder Braband?) vom Garde-Schützen-Bat., verwundet am 18. August 1870 bei Gravelotte durch zwei Schüsse; Schussfraktur der Fibula durch Granatsplitter und Schussfraktur des rechten Radius durch Gewehrkugel. Gestorben am 8. November 1870 im Barackenlazareth Berlin an Pyämie.

Sektion: Die Ulna war unversehrt, das Ellenbogengelenk frei. Der Schuss war an der Rückenfläche 4 cm unter dem Ellenbogengelenk ein- und an der Radialseite in gleicher Höhe hinausgegangen. Ganz unerhebliche Eiterung aus einem feinen Fistelgange an der Dorsalseite.

[B. L. d. T. F.]

VI. A 6.

Schussfraktur des linken Radius,

dicht unter der Mitte, ohne Konsolidation. Zackenbruch mit starker Splitterung.

Joseph Arni vom 28. Franz. Linien-Regt., verwundet am 18. August 1870 durch einen Schuss in den linken Vorderarm und einen zweiten in das Kreuzbein. Gestorben am 15. September 1870 im Barackenlazareth Berlin an Pyämie.

Die Beckenverletzung hatte den Tod bedingt. Bei der Sektion fand man den linken Radius mit Splitterung quer frakturirt, die Ulna unverletzt, um die Frakturstelle eine geringe Verfettung der Weichtheile. Die deformirte Kugel liegt bei.

(Vergl. II. A 10, Os sacrum mit Kugel von demselben Patienten.)

VI. A 7.

Zerschossenes linkes Radiusköpfchen. Das Präparat besteht aus drei Splittern, von denen der längste 5 cm misst.

v. la Vière, verwundet am 18. August 1870 bei Gravelotte. Gewehrschuss des linken Vorderarms. Absprengung des Cap. radii. Geschoss wurde im Spatium interosseum antibr. gefunden. 15. September 1870 partielle Resektion; es wurde

das Cap. radii und 5 cm der Diaphyse entfernt. Infiltration der Weichtheile und Blutungen aus der Interossea machten am 24. September 1870 die Amputation des Oberarms erforderlich. Gestorben am 20. Oktober 1870 an Pyämie.

(Vergl. Deutsche militärärztl. Zeitschr. 1876, Heft I, Fall No. 68.)

VI. A 8.
Taf. XVIII. Fig. 1.

Fast geheilte Schussfraktur des rechten Radius.

Das Präparat ist 8 Wochen nach der Verletzung durch Amputation gewonnen. Der Radius ist 5 cm unter dem Capit. in zwei Hauptfragmente zerbrochen, die durch eine breite poröse Kallusmasse bereits wieder vereinigt sind; in der Kallusmasse bemerkt man noch mehrere theils lose, theils festsitzende nekrotische Splitter.

Oberstlieutenant Woselka war mit dieser Verwundung vom 3. Juli 1866 bei Königgrätz bis zum 18. August 1866 in Behandlung des Stabsarztes Seki vom 2. schw. F. L. V. A. K. in Nachod. Am 18. August 1866 wurde er vom Prof. Middeldorpf amputirt. Es fanden sich am Arme grosse Eitersenkungen zwischen den Muskeln, an den Abszesswandungen erweiterte Gefässe; eine dreimalige profuse arterielle Hämorrhagie liess von einer Unterbindung der Art. brachial. nichts hoffen.

VI. A 9.
Taf. XVIII. Fig. 2.

Schussfraktur des linken Radius dicht unter dem Kapitulum.

Das Präparat ist fünf Wochen nach der Verletzung der Leiche entnommen, der Radius ist nur in zwei Stücke zerbrochen, deren oberes eine 2 cm lange Längsfissur zeigt, beide Bruchenden sind mit flachen Osteophyten besetzt, keine Konsolidation.

Gemeiner Franz Viererble vom Oesterreichischen 79. Inf. Regt., wurde am 29. Juni 1866 bei Jicin verwundet. Am 5. Juli kam er in dem Lazareth zu Görlitz an, hier traten Blutungen aus der Radialis und Inteross. auf. Es wurde die Unterbindung der Brachialis gemacht (am 20. Juli). Am 4. August 1866 erlag der Patient der Pyämie.

[Oberstabsarzt Dr. Toussaint, Lazareth Görlitz.]

VI. A 10.

Nicht konsolidirte Schussfraktur der rechten Ulna.

Jakob Hennes, Obergefreiter der 1. schw. Batt. Rhein. Feld-Art. Regts. No. 8, verwundet am 25. Dezember 1870 bei Amiens durch Granatsplitter am rechten Vorderarm. Gestorben am 7. Februar 1871 im Barackenlazareth des Tempelhofer Feldes an Pyämie.

Sektion: Am rechten Vorderarm 7 cm lange Granatschusswunde, durch die man auf Knochensplitter der Ulna kommt; letztere ist schräg frakturirt, das obere Ende 8 cm, das untere 19,5 cm lang, das untere ragt 3 cm entblösst und nekrotisch in die Wunde hinein. Auf der Diaphyse der Ulna geringe Osteophytenbildung. Radius unverletzt. Leber- und Milzabszesse.

[B. L. d. T. F.]

Amputationen.
(Hierzu vergl. VI. A 7, 8 und V. A 54 und 21.)

VI. A 11.
Taf. XVIII. Fig. 3.

Schussdiastase des rechten Radius.

Die Kugel hat etwa die Mitte der unteren Radiusepiphyse getroffen, Proc. styl. radii ist nicht dislozirt, das der Ulna anliegende Stück des Radius nach ersterer hin ausgebog[illegible] Kariöse Zerstörung der ganzen unteren Epiphyse. Amputati[illegible] wegen Karies der Handwurzel in der sechsten Woche nach d[illegible] Verletzung. Heilung. Lazareth Dresden.

[Dr. Maenel.]

VI. A 12.

Schussfraktur des Radius und der Ulna der rechten S[illegible] unterhalb des Ellenbogengelenks.

Das obere Bruchstück des Radius ist 2 cm lang, mit d[illegible] unteren nicht konsolidirt. Die Ulna zeigt eine inkompl[illegible] Fraktur, an der Radialseite einen 4 cm langen, schräg [illegible] hinten und unten nach vorn und oben verlaufenden Schu[illegible] kanal, auf der entgegengesetzten Seite eine 3 cm lange Fi[illegible] schräg von hinten und unten nach vorn und oben verlaufe[illegible] Das Präparat, 5½ Wochen nach der Verletzung durch Amputati[illegible] gewonnen, zeigt an beiden Knochen nur geringe Kallusbildu[illegible]

Christoph Bruns vom 3. Magdeburg. Inf. Regt. No. [illegible] verwundet am 3. Juli 1866. Die Gewehrkugel drang von hin[illegible] ein und kam vorn zwischen Radius und Ulna heraus. V[illegible] letzung der Art. rad. Oeftere Nachblutungen. Am 14. Aug[illegible] 1866 Amputation im unteren Drittel des Humerus.

[Lazareth Dresden, 7. schw. Feldlazareth, Dr. Sach[illegible]

Andere Operationen.
(Hierzu vergl. VI. A 9.)

VI. A 13.

Schussfraktur des linken Radius unterhalb des Kapitul[illegible] und Splitterung in der Diaphyse.

Ein grösserer Splitter ist angeheilt, die Fraktur s[illegible] aber nicht geheilt, obschon an den Bruchenden Kallusma[illegible] gebildet sind.

Ludwig Pluwatz vom 1. Westpreuss. Gren. Regt. N[illegible] 10. Komp., verwundet am 1. September 1870 bei Sedan d[illegible] Gewehrschuss in den linken Vorderarm. Am 24. Septe[illegible] 1870 Unterbindung der Art. brach., am 4. Oktober 1870 Un[illegible] bindung der Art. prof. brachii, 13. Oktober 1870 Unterbind[illegible] der Subklavia. Gestorben am 8. Dezember 1870 an Verblu[illegible] Diffuses Aneurysma der linken Subklavia. Blutungen aus [illegible] Nieren.

Stümpfe.
Vacat.

Nekrosen. Sequester.

VI. A 14.

Sequester von einem amputirten linken Oberarm und [illegible] total nekrotischer linker Radius.

Konrad Wölfel vom 14. Bayer. Inf. Regt., 7. Ko[illegible] erhielt am 1. September 1870 bei Sedan Schuss durch [illegible] linken Vorderarm zwischen Radius und Ulna. Am 10. S[illegible] tember 1870 Unterbindung der Art. brachialis wegen sta[illegible] Blutung aus der Interossea. Eitrige Sehnenscheidenentzünd[illegible] der Extensoren, später auch der Flexoren. Am 25. Septe[illegible] 1870 Dysenterie. Am 14. Oktober 1870 Amput. hum. [illegible] wegen eitriger Handgelenksentzündung und Nekrose des Ra[illegible] Am 26. Dezember 1870 Extraktion eines ringförmigen Seque[illegible] aus dem Amputationsstumpf. Am 9. Februar 1871 wird Pa[illegible] fast vollständig genesen evakuirt.

[Dr. Taesler, Kriegslazareth Bar le Du[illegible]

B. Hiebverletzungen.

Vacat.

C. Anderweitige Verletzungen und Krankheiten.

Verletzungen.

Die Präparate stammen sämmtlich aus älteren Sammlungen.

VI. C 1.

Ein Bruch im oberen Theil der Ulna, schief geheilt.

VI. C 2.

Bruch in der Mitte der Ulna, gut geheilt.

VI. C 3.

Bruch im unteren Ende der Ulna, gut geheilt.

VI. C 4.

Bruch der Ulna, schiefe Heilung.

Krankheiten.

VI. C 5.

Ein Humerus mit Radius und Ulna sämmtlich im Ellenbogengelenk durch Karies zerstört.

VII. Handgelenk und Hand.

A. Schussverletzungen.

Primäre Verhältnisse.

Kontusionen, Absprengungen, partielle Frakturen.

Vacat.

Komplete Frakturen.

Vacat.

Resektionen.

(Hierzu vergl. VII. A 1.)

Amputationen und Exartikulationen.

VII. A 1.

Schussfraktur der linken Handwurzel.

Amputatio antibrachii sinistri.

Das Präparat besteht aus den unteren Theilen der Vorderarmknochen, der Handwurzel und den Mittelhandknochen. Der Schuss hatte das Os capitatum, multang. minus und majus und die Basis des zweiten und dritten Mittelhandknochens frakturirt.

Soldat Wirth, verwundet am 17. Januar 1871. Am 23. Januar 1871 im Kriegslazareth zu Strassburg partielle Resektion der Handwurzelknochen, es ist das Os multang. min. und capitatum zum grössten Theil entfernt worden. Es traten mehrfache Blutungen ein, welche durch die Kompression nicht gestillt werden konnten. Da die Ligatur der Art. brach. für die Erhaltung der Hand wenig Aussicht bot, so wurde bei der zuletzt am 4. Februar 1871 eintretenden sehr heftigen Blutung die Amput. antibrach. mittelst Zirkelschnittes vorgenommen. Vom Radius sind 11 cm, von der Ulna 9 cm entfernt. Nach 4 Wochen vollständige Heilung.

(Vergl. Deutsche militärärztliche Zeitschrift 1876 S. 178.)

Andere Operationen.

Vacat.

Sekundäre Verhältnisse.

Kontusionen, Absprengungen, partielle Frakturen

(Hierzu vergl. VII. A 12, 14, 9, 8, 10 und VI. A 4, 3, 11.)

VII. A 2.

Schussfraktur der ersten Phalanx des linken Mittelfingers.

Von der frakturirten Phalanx sind nur die beiden Hauptfragmente mit den ziemlich intakten Gelenkflächen vorhanden.

Karl Lehmann vom Kaiser Franz Garde-Gren. Regt. No. 2, wurde am 18. August 1870 bei Gravelotte durch den linken Mittelfinger geschossen. Tod 15. September 1870 im Barackenlazareth Berlin an Pyämie.

Sektion: Phlebitis nirgend nachzuweisen. Metastat. Abszesse in Leber und Lungen.

[B. L. d. T. F.]

VII. A 3.

Schussverletzung des Metakarpo-phalangeal-Gelenks des linken Mittelfingers.

Von dem Os metacarpi ist das Kapitulum zertrümmert; der Rest des Knochens ist in der unteren Hälfte mehrfach fissurirt. Von der ersten Phalanx fehlt der grösste Theil des oberen Dritttheils.

Joseph Walczek, 7. Komp. 3. Pomm. Inf. Regts. No. 14 wurde am 3. Dezember 1870 durch Schuss in die linke Hand verwundet. Tetanus traumat. am 7. Tage nach der Verletzung. Tod am 15. Dezember 1870 im Barackenlazareth Berlin.

Sektion: An dem durch die Wunde mit mehreren Zweigen hindurchgehenden Nerv. median. makroskopisch nichts Abnormes.

[B. L. d. T. F.]

VII. A 4.

Schussfraktur der ersten Phalanx des dritten linken Fingers und des Metakarpalgelenks.

Das Präparat zeigt die drei Phalangen des Mittelfingers; die Basis der ersten Phalanx mit ihrer metakarpalen Gelenkfläche ist durch den Schuss ausgefallen. An der zweiten und dritten Phalanx keine Veränderung.

Karl Dolwsky, 1. Komp. Ostpreuss. Pion. Bats. No. 1, verwundet am 14. Dezember 1870 bei Mézières durch Schuss. Tod am 6. Januar 1871 im Barackenlazareth Berlin an Pyämie.
[B. L. d. T. F.]

Komplete Frakturen.

(Vergl. VII. A 13, 16, 17, 15.)

VII. A 5.

Schussfraktur des linken Handgelenks.

Das Präparat zeigt Folgendes: An dem in einer Länge von 7 cm abgesägten unteren Ende der Ulna: Karies der ganzen Partie des Kapitulum, welche in der Norm mit Knorpel überzogen ist. An dem in einer Länge von 8 cm abgesägten unteren Ende des Radius: Karies der ganzen Cavitas glenoidal. lateralis sowie des grössten Theiles der Cavitas glenoidal. infer. und zwei Fissuren. Dieselben beginnen auf der zuletzt genannten Gelenkfläche und gehen, in einem Abstande von $^1/_2$ cm parallel verlaufend, auf die Dorsalfläche über. Die ulnarwärts gelegene misst $3^1/_2$ cm, die andere 6 cm. An den Handwurzelknochen partielle Zertrümmerung bezw. durch Karies bedingte Zerstörung. Os hamatum und capitatum am wenigsten betroffen. Von den übrigen Knochen dieser Gruppe nur noch unkenntliche Knochenstücke vorhanden. Von den fünf Mittelhandknochen ist nur der erste beschädigt. Es fehlt die Basis, welche vorwiegend durch Karies zerstört ist. An der unteren Hälfte, namentlich am Kapitulum mehrere Fissuren. An der Oberfläche des letzteren ausserdem eine kariös zerstörte Stelle von 1 cm Ausdehnung in die Länge und Breite.

August Schulz vom Königs-Gren. Regt. (2. Westpreuss.) No. 7, verwundet am 6. August 1870 bei Wörth. Am 29. August Amput. antibrach. mittelst Lappenschnitts durch Prof. Esmarch im Barackenlazareth Berlin. Am 4. September 1870 Tod durch Pyämie.

Sektion: Das Knochenmark auf der Sägefläche ist missfarbig, die Venen am Arm enthalten flüssiges Blut. Metastat. Abszesse in beiden Lungen. Doppelseitige fibrinös-eitrige Pleuritis. Milztumor.
[B. L. d. T. F.]

(Vergl. Deutsche militärärztliche Zeitschr. 1876 S. 196.)

VII. A 6.

Schussfraktur der Handwurzelknochen der linken Hand.

Das Präparat besteht aus den unteren Enden des Radius und der Ulna, die von der Kugel nicht berührt sind, aus den fünf Metakarpalknochen, von denen namentlich der dritte fast seine ganze obere Gelenkfläche verloren hat, und aus den mehrfach defekten, zum Theil zertrümmerten, zum Theil kariös zerstörten Karpalknochen.

Pierre Bonnel vom 77. Französ. Linien-Regt., verwundet am 6. August 1870 bei Saarbrücken. Amput. antibrach. sin. am 26. August 1870 durch Prof. Esmarch im Barackenlazareth Berlin. Am 24. November 1870 geheilt evakuirt zum Gefangenendepot nach Stettin.
[B. L. d. T. F.]

(Vergl. Deutsche militärärztl. Zeitschr. 1876 S. 194. Die hier gemachten Angaben weichen nicht unerheblich von den obigen ab.)

Resektionen.

Totale: vacat.

Partielle.

VII. A 7.

Resectio manus sin. wegen Schussfraktur der unteren Epiphyse des Radius in der Länge von 6 cm. Es sind die untere Epiphyse der Ulna und zwölf Splitter vom unteren Radius vorhanden.

Soldat Launay François vom Französischen 14. M garde-Bat., wurde am 30. Oktober 1870 bei Le Bourget d einen Schuss am linken Handgelenk verwundet. Eingang öffnung auf der Dorsalfläche 4 cm oberhalb des Gelenks, A gangsöffnung auf der Volarfläche dicht unterhalb der Gel falte. Fraktur des Radius. Am 22. November 1870, also 24. Tage nach der Verletzung, Resectio manus, zwei seitl Längsschnitte durch Prof. Hueter im Etappenlazareth zu L martin. Es wird die untere Epiphyse der Ulna in einer L von 5 cm und die in einer Ausdehnung von 7 cm zersplit untere Radiusepiphyse entfernt. Eine Nachblutung machte sp die Unterbindung der Brachialis nöthig. Heilung.
[Dr. Strub

Chenu S. 646: „Pourriture d'hôpital; Pseudarthrose ave bilité extrême, perte absolue de l'usage de la main et des doigts

(Vergl. Deutsche militärärztliche Zeitschrift 1876 S. 174.)

(Der Fall ist bei Gurlt, S. 1136 No 5, erwähnt.)

VII. A 8.

Resektion des linken Handgelenks wegen Schussfr des Proc. styl. radii.

Das Präparat besteht aus der unteren Epiphyse der V armknochen und der ersten Reihe der Handwurzelkn Radiusepiphyse mehrfach gesplittert.

Musketier Simon Jagodzinski vom 7. Pomm. Inf. No. 54, verwundet am 18. August 1870 bei Gravelotte. Kugel ist nahe am lateralen Rande der Volarfläche der Radiusepiphyse eingedrungen und hat den Radius in Splitter auseinandergesprengt. Ein Spalt geht von der des Proc. styl. radii in halbmondförmigem Bogen parallel Rande der Cavitas glenoid. infer. in einem Abstande von auf der Dorsalseite bis an den Rand der Incisura ulnaris auf der Volarseite nur bis etwa $1^1/_4$ cm von dem Rande Incisur. Am 27. August 1870 Resectio manus durch Pro Schönborn im Reservelazareth Moabit. Es sind vom 4 cm, von der Ulna $2^3/_4$ cm entfernt, ausserdem das Os culare, lunatum und triquetrum, welche vollständig waren.

Endresultat 1875: Die Finger sind steif, die Hand nicht geschlossen werden. Pat. kann mit derselben weder fassen oder heben, noch auch sonst irgend welche Verrichtu ausführen.

(Vergl. Deutsche militärärztliche Zeitschrift 1872 S. Bericht über die Thätigkeit des Reservelazareths in der Garde-U Kaserne zu Moabit von Dr. Goltdammer. — Deutsche militärä Zeitschrift 1876 S. 184.)

(Der Fall ist bei Gurlt, S. 924 No. 11, beschrieben.)

VII. A 9.

Res. man. sin. wegen Schussfraktur. Das Präparat aus den unteren Epiphysen der Vorderarmknochen und Splittern von dem zerschossenen Proc. styl. ulnae.

Musketier Karl Kober vom 4. Brandenburg. Inf. No. 24 erhielt am 16. August 1870 bei Vionville einen G schuss am linken Handgelenk. Es war ein 5 cm langer S schuss in der Gegend des Proc. styl. ulnae vorhanden, der den Knochen nur gestreift zu haben schien. Bei späterer suchung zeigte sich die Ulna zersplittert. Am 6. September Resektion des zertrümmerten Ulnarendes in der Ausde von 4 cm, der Radiusepiphyse von $4^1/_2$ cm. Karpalk bleiben stehen. Prof. Schönborn. Anfang Dezember S der Wunde. Am 27. Februar 1871 geheilt entlassen.

Endresultat 1875: Handgelenk ist nicht steif und sch

auch nicht. Sämmtliche Fingergelenke sind beweglich, jedoch nicht so, dass Pat. die Hand ganz schliessen kann. Er kann leichte Arbeiten mit der Hand verrichten und die rechte in der Arbeit wesentlich unterstützen. Er bewirthschaftet einige Morgen Acker mit eigener Hand.

Vergl. 1) Bericht über die Thätigkeit des Reservelazareths in der Garde-Ulanen-Kaserne von Goltdammer; 2) Militärärztl. Zeitschr. 1876, S. 173. — (Der Fall ist bei Gurlt, S. 921 No. 7, beschrieben.)

VII. A 10.

Res. man. dextr. wegen Schussfraktur der unteren Radiusepiphyse und der ersten Reihe der Handwurzelknochen. Das Präparat zeigt die untere zertrümmerte Radiusepiphyse, die intakte untere Epiphyse der Ulna und die theilweis zertrümmerten Handwurzelknochen.

Meunier vom 47. Franz. Linien-Regt., verwundet am 6. August 1870 bei Wörth. Schuss durch das rechte Handgelenk. Die untere Epiphyse des Radius ist in mehrere Längsstücke zerbrochen, Proc. styl. abgesprengt, ausserdem Os navicul. und triquetr. zertrümmert. Am 11. August 1870 im Lazareth Garde-Ulanen-Kaserne Moabit aufgenommen, wurde er bis zum 4. September 1870 konservativ behandelt; an diesem Tage Resectio manus durch zwei seitliche Schnitte. Vom Radius sind 4 cm, von der Ulna 3 cm resezirt sowie die erste Reihe der Karpalknochen und das Os pisiforme (Prof. Schönborn). Ende November Schluss der Wunden, elektrische Behandlung. Am 22. Februar 1871 entlassen. Form und Umfang beider Handgelenke wenig verschieden. Passive Beweglichkeit in Beugung und Streckung, in Ab- und Adduktion bei dem resezirten Gelenk ebenso wie bei dem andern. Aktiv geschieht Beugung und Streckung in einem Winkel von 90 Grad, ebenso ist aktive Ab- und Adduktion vorhanden. Finger gestatten aktive Beugung und Streckung in halbem Umfang.

Chenu S. 755: „Rétraction de l'extrémité inférieure des deux os de l'avant-bras, perte presque complète des mouvements des doigts."

(Vergl. Deutsche militärärztl. Zeitschr. 1876, S. 185.)
(Der Fall ist bei Gurlt, S. 1137 No. 6, erwähnt.)

VII. A 11.

Schussfraktur der unteren Epiphyse des Radius, welche durch Resektion entfernt worden ist. Das Präparat besteht aus der 3 cm langen, osteoporotisch veränderten unteren Epiphyse des Radius.

Robert Lehmann vom Westfäl. Füs. Regt. No. 37, verwundet am 31. Oktober vor Paris. Die Kugel drang von der Dorsalseite her dicht oberhalb des rechten Handgelenks in den rechten Vorderarm zwischen Radius und Ulna ein. Austrittsöffnung an der Radialseite des rechten Vorderarms. Am 24. Dezember 1870 wurde die Wunde erweitert und ein Uniformknopf herausgeholt. Am 29. Dezember 1870 Resektion der Radiusepiphyse durch Dr. Petersen im Barackenlazareth des Tempelhofer Feldes.

Endresultat 1875: Hand und Handgelenk in gekrümmter und adduzirter Stellung geheilt. Pat. will mit der Hand weder fassen, heben, noch sonst etwas verrichten können.

(Vergl. Deutsche militärärztl. Zeitschr. 1876, S. 170 Fall 7.)
(Der Fall ist bei Gurlt, S. 924 No. 10, beschrieben.)

Amputationen und Exartikulationen.

(Hierzu vergl. VII. A 5, 6.)

VII. A 12.

Amputirter rechter Vorderarm mit Hand, nebst Amputationsstumpf.

Das Präparat zeigt Zertrümmerung des zweiten und dritten Metakarpalknochens und der angrenzenden Karpalknochen durch Schuss. Am Amputationsstumpf Nekrose der Sägeflächen und Osteophytenbildung.

Die Amputation wurde wegen drohender Gangrän 20 Tage nach der Verletzung durch Prof. Esmarch ausgeführt. Der Tod erfolgte fünf Wochen später an Pyämie, nachdem der Lappen anfangs per primam angeheilt war.

[Stabsarzt Dr. Nathanson, 1866, Reservelazareth Berlin.]

VII. A 13.

Amput. antibrachii sin. an der Grenze zwischen unterem und mittlerem Drittel wegen Schussfraktur der Handwurzelknochen. Die untere Epiphyse des Radius ist, ebenso wie der grösste Theil der Handwurzelknochen, kariös, das Cap. ulnae intakt.

Louis Valligny vom 45. Franz. Linien-Regt., verwundet am 6. August 1870 bei Wörth. Schuss durch das linke Handgelenk. Am 27. August Amput. antibrachii mittelst Hautlappenschnitts durch Prof. Esmarch im Barackenlazareth Tempelhof. Am 24. November 1870 geheilt evakuirt.

(Vergl. Chenu, S. 146: „Desarticulation du poignet".)
(Vergl. Deutsche militärärztl. Zeitschr. 1876, S. 194.)

VII. A 14.

Exart. man. sin. Das Präparat besteht aus den Handwurzelknochen und den vier letzten Metakarpalknochen. Die Handwurzelknochen und die Basen des dritten und vierten Mittelhandknochens sind stellenweise rauh und uneben. Es scheint, dass die Kugel das Os navicul. an der dem Os mult. min. und majus zugekehrten Seite rinnenförmig gestreift hat.

Etienne Sarda vom 7. Franz. Jäg. Bat., verwundet am 6. August 1870 und am 31. August 1870 angeblich wegen Schussfraktur des Handgelenks exartikulirt im Barackenlazareth Tempelhof. Am 24. November 1870 geheilt entlassen.

[B. L. d. T. F.]

VII. A 15.

Amput. antibrachii dextri wegen Schussfraktur des Handgelenks.

Das Präparat besteht aus dem unteren Dritttheil der beiden Vorderarm-Knochen, die — von der Kugel nicht berührt — nur einige durch Eiterung bedingte Erosionen und Defekte ihrer Gelenkflächen zeigen, ferner aus dem ziemlich intakten Os navicul. und multangul. maj., aus dem Os metatarsi prim., secund. und tert. (von denen das erste normal, das zweite und dritte am Karpalende kariös ist), endlich aus vier Knochenfragmenten, von denen drei zweifellos dem theils mechanisch zertrümmerten, theils kariös zerstörten Os metatarsi quint. angehören, während das vierte einen durch Karies bis zur Unkenntlichkeit veränderten Handwurzelknochen repräsentirt.

Spitzbort-Bayer vom Rhein. Jäg. Bat. No. 8, verwundet am 1. September 1870. Vereiterung des Handgelenks. Am 1. Oktober 1870 Amputation im Barackenlazareth Tempelhof. Tod durch Pyämie.

[B. L. d. T. F.]

(Vergl. Deutsche militärärztl. Zeitschr. 1876, S. 197.)

Andere Operationen.

(Hierzu vergl. VII. A 7 und 8.)

VII. A 16.

Exart. digiti quarti sin. wegen Schussfraktur der ersten Phalanx.

Gustav Schindler vom 5. Brandenburg. Inf. Regt. No. 48, verwundet am 16. August 1870. Operirt am 25. August 1870 im Barackenlazareth Berlin. Geheilt.

[B. L. d. T. F.]

VII. A 17.

Amputation des linken Mittelfingers wegen Schussfraktur der ersten Phalanx.

Erneste Hammon vom 63. Franz. Linien-Regt., verwundet am 4. August 1870. Amput. digiti am 2. September 1870 im Lazareth der Kaiser Franz-Kaserne. Geheilt.

[B. L. d. T. F.]

Stümpfe.

(Hierzu vergl. VII. A 12 und 5.)

Nekrosen, Sequester.

VII. A 18.

Dritter Mittelhandknochen der rechten Hand.

Das Präparat besteht aus dem ganzen, nekrotisch zerstörten Metakarpalknochen.

Musketier Karl Viergutz vom 6. Pomm. Inf. Regt. No. 49, erhielt 1866 eine Schussverletzung der rechten Hand. Im Verlauf der Behandlung musste der dritte Mittelhandkno exartikulirt werden. Geheilt.

[Stabsarzt Dr. Behrens, Lazareth Freiburg i. Sc

VII. A 19.

Nekrotisch abgelöste Gelenkfläche des Metacarpus medii dextri.

Gemeiner Andreas Gallay vom 34. Oesterreich. Inf. R wurde am 3. Juli 1866 verwundet. Der Schusskanal be 3 cm über dem Karpometakarpal-Gelenk des Kleinfingers verlief schräg über den Handrücken bis zur Mitte der e Phalanx des Mittelfingers. Das Knochenstückchen wurd 23. August extrahirt und der Patient am 9. September mit völlig geheilter Wunde nach Anclam evakuirt. Die Bewegu im Gelenk nur sehr wenig behindert.

[Dr. Grote, Reservelazareth Demm

B. Hiebverletzungen.

Vacat.

C. Anderweitige Verletzungen und Krankheit

Vacat.

VIII. Becken.

A. Schussverletzungen.

Primäre Verhältnisse.

Kontusionen, Absprengungen, partielle Frakturen.

VIII. A 1.

Linkes Darmbein, die Schaufel senkrecht und quer durchsägt. Auf der äusseren Fläche derselben, entsprechend dem unteren Theil der Insertionsstelle des Musc. glut. min., 3 cm über der Pfanne befindet sich eine thalergrosse Rauhigkeit mit kleinen Fissuren in der äusseren Tafel und mehreren Bleipartikelchen. Die Knochenläsion ist am trockenen Präparat wenig hervortretend. Entsprechend dieser Partie an der inneren Tafel des Darmbeins Fissuren, die für ein ähnliches Verhalten wie das der Lamina vitrea am Schädel sprechen.

Füsilier Sacher vom 3. Garde-Gren. Regt. Königin Elisabeth, wurde am 18. August 1870 durch Gewehrschuss in die linke Hüfte verwundet und starb am 4. September 1870 im Barackenlazareth Berlin an Pyämie.

Sektion: An der linken Hüfte der stark ikterisch gefärbten Leiche zwei Schussöffnungen, die eine 3 cm nach unten und aussen von der Spina ilei ant. sup., die zweite genau in derselben Höhe 7 cm nach aussen von der Mitte des Kreuzbeins, letztere fast verheilt. Durch die erstere Oeffnung gelangt man mit dem Finger auf die rauhe, vom Periost entblösste Darmbeinschaufel. Peritonealüberzug dieser Stelle stark blutig, suffundirt, Musc. iliac. und Psoas sin. stark hämorrhag. infiltrirt im intermuscul. Gewebe Eiterzüge, ebensolche auf der Darmbeinschaufel. Die Vena hypogastr. sin. mit puriformer Thrombusmasse gefüllt, alle ihre Aeste thrombosirt. In den Muse grosse hämorrhag. Infiltrationen und interstitielle Eiterzü

In beiden Lungen theils hämorrhag., theils eitrige Inf Weicher Milztumor.

[B. L. d. T.

VIII. A 2.

Rechtes Hüftbein. Zwischen Spina ilei ant. inf. und a ist ein dreieckiges Stück herausgeschlagen; das Acetab Knorpel entblösst, rauh und namentlich im oberen U kariös zerstört; dazu eine Chassepotkugel, deren vorderes schräg ab und nach rückwärts umgeschlagen ist.

Füsilier Robert Speck von der 12. Komp. 7. Sächs Regts. No. 106, wurde am 2. Dezember 1870 bei Paris eine Chassepotkugel an der rechten Hüfte verwundet. T 23. Dezember 1870 im Barackenlazareth Berlin an Pe tuberculosa.

Sektion: In der rechten Hüftgegend sind zwei W eine Schusswunde und eine Inzisionswunde. Von der S öffnung führt ein jauchiger Schusskanal auf den vorderen der Darmbeinschaufel, aus der dicht über dem Acetab. ein herausgeschlagen ist. Einige Knochensplitter sitzen n den benachbarten Weichtheilen. Die Jauchung setzt sich in die Fossa iliaca bis nahe an die Symph. sacroiliaca Periost ist vom Knochen abgelöst, nach unten setzt si Jauchung bis ins Hüftgelenk fort, welches eröffnet u röthlichem Eiter gefüllt ist. Knorpelüberzüge des G zerstört.

Herz und Lungen gesund, in beiden Pulmonalvenen Pfröpfe. In der Bauchhöhle ausgedehnte Verwachsung Dünndärme untereinander und mit dem Coecum und de

sigm. zu einem Packet. In den vollkommen organisirten und vaskularisirten Adhäsionen sind reichliche Tuberkelknötchen. Mitten in dem Packet befindet sich zwischen einer Dünndarmschlinge und einem Theile der Flex. sigm., eingekapselt von Adhäsionen, eine an der Seite abgeplattete Chassepotkugel. Der Darm selbst ist nirgends geöffnet, beide Blätter des Peritoneums der rechten Seite sind stahlblau gefärbt. Milz durch bandartige Adhäsionen ans Zwerchfell befestigt, auch in diesen Adhäsionen sitzen Tuberkel. Die Schleimhaut des Magens und Darmkanals überall glatt ohne Geschwüre. Leber gesund.

[B. L. d. T. F.]

Komplete Frakturen.

VIII. A 3.

Fraktur des rechten horizontalen Schambeinastes mit einer darin steckenden Chassepotkugel. Dieselbe ist von oben her ein wenig nach innen von dem Tuber ileo pectineum eingedrungen und nach Splitterung der hinteren Wand derartig im Knochen stecken geblieben, dass ihr vorderes abgerundetes Ende auf dem abgesprengten vorderen bezw. inneren Rande des Sitzbeinkörpers ruht.

Aus dem Feldzug 1870. Der Tod soll 10 Tage nach der Verletzung eingetreten sein.

Operationen.

VIII. A 4.

Vier Knochensplitter vom Tub. ischii nebst einer Chassepotkugel. Die Kugel ist 2 cm lang, vorn platt geschlagen, nach einer Seite ausgetrieben.

Der Feldwebel Julius Paplow, von der 2. Komp. 6. Pomm. Inf. Regts. No. 49, wurde am 2. Dezember 1870 bei Paris am Gesäss verwundet, wodurch das Os ischii frakturirt wurde. Am 12. Dezember 1870 wurden im Barackenlazareth Berlin die Knochensplitter und die deformirte Kugel extrahirt. Geheilt.

[B. L. d. T. F.]

VIII. A 5.

Knochensplitter vom Os ilei mit zwei Tuchstücken und einer Kugel. Letztere ist ein deformirtes Chassepotprojektil, welches vorn seitlich abgeplattet und eckig erscheint; der Mantel des Hintertheils ist quer mehrfach gekerbt; die Basis ist ebenfalls deformirt, in derselben befindet sich ein Lumen, dessen Wandung von spiralig gewundenen feinen Schraubengängen ausgelegt ist, diese gehen fast durch die ganze Dicke der Kugel und markiren sich an der Mantelfläche derselben durch eine Erhabenheit. An der plattgedrückten Partie der Spitze zeigt sich eine zweite kleinere und weniger tief eindringende Oeffnung, welche an ihrer Mündung auch ein Stück eines Schraubenganges erkennen lässt. Es handelt sich augenscheinlich um zwei Versuche, die Kugel mit einem pfropfenzieherartigen Instrument zu extrahiren.

Karl Spengler, vom Sächs. Inf. Regt. No. 107, wurde am 2. Dezember 1870 bei Paris an der Hüfte verwundet. Die steckengebliebene Kugel wurde nebst zwei Tuchstücken und Splittern vom Os ilei am 15. Dezember 1870 im Barackenlazareth Berlin extrahirt. Geheilt.

[B. L. d. T. F.]

Sekundäre Verhältnisse.

Kontusionen, Absprengungen, einfache Lochschüsse (ohne Splitterung der Beckenknochen), partielle Frakturen.

(Hierzu vergl. II. A 10 und 11 und X. A 17.)

VIII. A 6.

Streifschuss des Ramus descend. ossis ischii dextri an der äusseren hinteren Fläche.

Der Grenadier Joseph Mika, vom 3. Garde-Gren. Regt., wurde am 30. Oktober 1870 durch den rechten Oberschenkel geschossen mit Verletzung des Ram. desc. ossis ischii. 24. Dezember 1870 Ligat. der Art. femor., später Ligat. der Iliaca ext. Tod am 11. Januar 1871 im Barackenlazareth Berlin an Pyämie.

Sektion: In der Gegend des rechten Hüftgelenks sitzen mehrere Wunden, eine von der Unterbindung der Iliaca externa eine andere von der Ligat. der Femor. herrührend, eine dritte unterhalb des Ligat. Poupartii ein wenig nach innen von den Schenkelgefässen, die durch einen schiefrig gefärbten Schusskanal verbunden ist mit einer vierten Wunde am rechten Gesäss über dem Tuber ischii. Die Unterbindungswunde der Femor. hängt durch einen Eitergang mit dem Schusskanal zusammen. Der rechte Oberschenkel, Hüft- und Kniegelenk sind intakt, die rechte Iliaca externa ist in ihrem Verlauf längs des Psoas ganz leer, an der genau zwischen der Epigastrica inferior und der Circumflexa ilei gelegenen Unterbindungsstelle ist sie zu $^3/_4$ ihres Umfanges durchschnitten, der Ligaturfaden nicht mehr vorhanden. Das zentrale Ende durch guten Thrombus verschlossen, das periphere unmittelbar unterhalb der Ligaturstelle leer, aber etwas weiter unten findet sich ein zweiter solider Thrombus. Derselbe erstreckt sich auch ein Stück in die Art. femor. profunda hinein und verschliesst eine unterhalb des Abganges derselben gelegene Oeffnung. In der Verlaufsrichtung der Femoralis folgt dann ein 2 cm langer schiefrig gefärbter Granulationsherd, in dem von dem Gefäss keine Spur zu finden ist. Erst unterhalb dieses Herdes erscheint es wieder, und zwar gefüllt mit einem dritten 3 cm langen Thrombus, dessen peripheres Ende zugespitzt ist.

Die Venen der ganzen rechten Unterextremität, welche oberflächlich gangränös ist, sind thrombosirt. Da wo die Vena femoralis in den Bereich des Schusskanals kommt, ist der Thrombus in einen halbweichen schmierigen Brei verwandelt, die Venenwandung runzlig und verfärbt. Metastatische Abszesse in den Lungen, fibrinöse Pleuritis, Milztumor, hochgradige Anämie.

[B. L. d. T. F.]

VIII. A 7.

Gewehrschuss durch den hinteren Theil der Crista ossis ilei und die angrenzenden Proc. transv. des 4. und 5. Lendenwirbels.

Das Präparat besteht aus dem ganzen Becken mit den fünf unteren Lendenwirbeln. An der Spina post. ossis ilei befindet sich ein Schusskanal, der, diesen Knochen durchdringend, bis in die Gegend zwischen Proc. transv. des 4. und 5. Lendenwirbels reicht und an der Symphysenscheibe dieser beiden Knochen endet. Der Schusskanal ist von Knochenneubildungen begrenzt und hat eine Länge von 9 cm.

Füsilier Böttcher vom Anhalt. Inf. Regt. No. 93, verwundet am 16. August 1870 bei Toul. Die Kugel drang ein auf der Höhe des linken Hüftbeinrandes über der Spina ossis

ilei post. sup., so dass die Eingangsöffnung des Schusskanals in seinem oberen Kreisabschnitt durch das Lig. ileo lumbale begrenzt wird. Der 4. und 5. Lendenwirbel ist theilweise durch Synostose verwachsen. Auf dem Längsdurchschnitt erscheint der Interarterialknorpel ebenso wie die ihn zunächst umgebenden Partien der Substant. spongiosa beider Wirbelkörper in einer Gesammtausdehnung von 2,5 cm in kompakte Knochensubstanz umgewandelt.

Patient starb zwei Monate nach der Verletzung in einem Preussischen Kriegslazareth in Frankreich.

VIII. A 8.

Taf. XIX. Fig. 1.

Schussverletzung der Symphys. ossium pubis.

Rechts und links von der Symphyse ausgiebige Defekte, welche von der vorderen Fläche her den Knochen rechts perforirt, links dagegen nur in eine stark verdünnte durchscheinende Platte umgewandelt haben. Ein bandartig dünner, 3,5 cm langer, 1 cm breiter Knochensplitter ist von dem horizontalen Schambeinast der rechten Seite abgesprengt und, mit der Längsachse horizontal gerichtet, an seinen beiden Enden ohne merkbare Kallusbildung so angeheilt, dass er den perforirenden Defekt überbrückt. Am horizontalen und absteigenden Aste eines jeden der beiden Schambeine ziemlich zahlreiche, zum Theil stark vorspringende spitze Osteophyten. Am unteren Abschnitt des Tuber ischii dextr. ein in seiner grössten Breite 4 cm messender Defekt, welcher die betreffende Knochenpartie bis zum Durchscheinen verdünnt und in eine schmale, den auf- und absteigenden Sitzbeinast mit einander verbindende Brücke von kaum 2 cm Höhe umgewandelt hat.

Musketier Fels vom Inf. Regt. No. 24 wurde am 29. Juni 1864 beim Uebergange nach Alsen verwundet. Eingangsöffnung nach links und oben 1,5 cm von der Wurzel des Penis, Ausgangsöffnung 2,5 cm nach aussen und oben vom rechten Tuber ossis ischii. Im Dezember 1864 fing Patient wieder an zu gehen. März 1865: Tubercul. incip. der rechten Lungenspitze. Den 10. Mai 1865 Entfernung eines 3,5 cm langen und 1,5 cm breiten Fragments des Os pubis. Noch im April 1867 entleeren sich aus den bald stärker, bald schwächer eiternden Wunden Knochensplitter. Im Mai und Juni macht die Tuberkulose rasche Fortschritte. Profuse Diarrhöen. Gestorben am 28. Juni 1867.

Sektion: Der Schusskanal beginnt am horizontalen Schambeinast links, erstreckt sich am äusseren Rande des Ram. desc. ossis pubis dextri bis zum Tuber ischii derselben Seite und von dort im stumpfen Winkel nach hinten und aussen. Seine Wandungen sind glatt mit Ausnahme der Stellen am Os pubis und Tuber ischii, woselbst sich rauhe Knochenflächen befinden. Nach der Mazeration zeigt sich, dass die Kugel, welche am Ramus horiz. ossis pubis sin. eindrang, denselben theilweis zerschmettert hat und zunächst nach rechts gedrängt, schliesslich über das Foram. obturator. hinweg, dem Ramus desc. ossis pubis parallel ihren Weg nach dem Tuber ischii dextri genommen hat, um von der vorderen Fläche desselben ein beträchtliches Stück abzusprengen.

(Lazareth Flensburg. Dr. Kraemers in Wesel.)

VIII. A 9.

Eine von hinten her in die Synchondrosis sacroiliaca dextra eindringende Schussverletzung. Defekt an der Spin. post. mit seichten Fissuren in das Os ilei.

[Stabsarzt Dr. Besser.]

VIII. A 10.

Taf. XX. Fig. 1 und 1a.

Ein Hüftbein der rechten Seite mit einer in der Schu derselben steckenden Rundkugel. Die Kugel ist ohne Splitteru und Fissurirung an der äusseren Tafel eingedrungen und der inneren Fläche her sichtbar. Das Präparat stammt einer älteren Sammlung und ist in der Dissertation von Dr. (Jahr 1824) beschrieben.

VIII. A 11.

Linkes Darmbein mit einem Theil des Kreuzbeins. der äusseren Fläche des ersteren 3 cm vor der Symph. sac iliaca und über der Incisura ischii major befindet sich elliptischer Defekt von 3,5 cm Höhe und 2 cm Breite in äusseren Tafel, während die innere ganz unversehrt ist. diesem Defekt führt nach oben hin in der spongiösen Subst ein Gang, welchen eine dicke Sonde passiren kann, und der einem zweiten Defekt endet, in dem Labium est. der Crista

Heinrich Klostermann vom Garde-Schützen-Bat. wu am 30. Oktober 1870 bei Le Bourget an der linken Hüfte wundet. Gestorben am 1. März 1871 im Barackenlaza Berlin an Pyämie.

Sektion: An der linken Hinterbacke mehrere Inzisi wunden und 9 cm oberhalb des Trochanter major eine Sch wunde. Alle diese Oeffnungen führen in eine jauchige E höhle, welche sich auf der Aussenseite des linken Darmb ausbreitet und von da aus Senkungen nach verschiedenen K tungen, eine davon durch die Incisura ischii major in Becken aussendet. Das linke Darmbein ist in der beschrieb Weise verletzt. Der grössere Defekt bildet nach unten Knochen eine taschenartige Höhle, welche mit einer Pe membran ausgekleidet ist. Der rechte Oberschenkel ist in Mitte (am 25. Februar 1871) amputirt wegen sekundärer eit Kniegelenksentzündung. Aus der Operationswunde ragt zwi den gebildeten Hautlappen ein 1,5 cm langes, vom Periost blösstes Stück des Knochenstumpfes hervor. Die Vena fe des Stumpfes ist durch gutartigen Thrombus geschlossen, gegen die Vena saphena magna in ihren Hautverästlungen mit puriformer Flüssigkeit erfüllt. Von ihrer Einmündu stelle in die Vena femor. ab ist auch letztere mit einer ei artigen Flüssigkeit bis oberhalb des Lig. Poup. erfüllt, wo ein entfärbter Thrombus folgt, der in der Iliaca comm. endet. In der Lunge ein alter Indurationsherd mit ei erbsengrossen, kreidigen Knoten in der Mitte. Milztumor. übrigen Organe ohne krankhafte Veränderungen.

[B. L. d. T. I.

VIII. A 12.

Taf. XXI. Fig. 1.

Perforirender Beckenschuss.

Das Präparat besteht aus der rechten Hälfte des Beck und der Lendenwirbelsäule. Die Kugel ist etwas nach hi von der Mitte zwischen Spina ant. sup. und post. zwei Li unter der Crista ilei eingedrungen. Eingangsöffnung an äusseren Fläche des Os ilei erheblich kleiner als die Ausga öffnung an der inneren Fläche, keine Splitterung, einfach ru Substanzverlust. Diastase der Symph. sacroiliaca.

Musketier Heinrich Tourew vom 8. Westfäl. Inf. R No. 57 wurde am 3. Juli 1866 verwundet, am 15. August 1 von Schloss Brünn nach Görlitz transportirt. Er starb 8. November 1866 an Peritonitis.

Es fand sich bei der Sektion eine Verwachsung des D darms mit der Leber, rechts eine Perforation des Darmb Die Kugel sass 5 cm tiefer im Muscul. iliacus eingebettet.

[Oberstabsarzt Dr. Toussaint.

VIII. A 13.

Taf. XXI. Fig. 2.

Schuss durch die rechte Darmbeinschaufel.

Dieselbe ist in ihrer vorderen Hälfte durchsetzt von einem schräg in der Richtung von vorn und seitwärts nach hinten und medianwärts verlaufenden Kanal. Die an der Innenfläche des Knochens gelegene Oeffnung, welche die Eintrittsstelle des Geschosses repräsentirt, hat eine Breite von 5 cm, eine Höhe von 3 cm und ist ziemlich gleichmässig mit einem schmalen niedrigen Osteophytenwall rings umgeben. Im weiteren Umkreise, 2—4 cm nach oben und hinten sich erstreckend, oberflächliche Osteoporose. Von der Mitte des hinteren oberen Quadranten der Oeffnung aus erstreckt sich in der Richtung nach hinten und oben eine feingezackte, oberflächliche, 2 cm lange Fissur. Nahe am Ende derselben beginnt eine zweite, welche in der Länge von 1 cm nahezu horizontal nach hinten und medianwärts verläuft. Die Aussenfläche der Darmbeinschaufel zeigt Folgendes: Die 3 cm hohe, 2 bis 2,5 cm breite Austrittsöffnung des Schusskanals nicht ganz gleichmässig oval; im vorderen oberen Quadranten ihres Randes ein nahezu rechtwinkliger Vorsprung, herrührend von einem viereckigen, mit seiner Längsachse fast vertikal gestellten platten Knochensplitter. Derselbe hat eine Höhe von 1,5 cm, eine Breite von 1 cm und ist an den zusammenstossenden Seiten wenigstens zum Theil mit der Umgebung verwachsen, lässt aber noch deutlich die ursprüngliche Fissurirungslinie erkennen, in welcher — durch eine von vorn und innen her wirkende Gewalt bedingt — die Absprengung erfolgt ist. In der nächsten Umgebung dieses Splitters, namentlich nach vorn und unten, eine beträchtliche, höckerige und geriefte Knochenauftreibung: Kallusbildung infolge von mehrfacher Fissurirung der äusseren Tafel des Knochens. Im weiteren Umkreise, namentlich nach hinten und oben, in einer Ausdehnung von 2 bis 4 cm oberflächliche, osteoporotische Stellen abwechselnd mit solchen, welche flache Osteophytenbildungen zeigen.

Musketier W. Obstfeldt von der 3. Komp. Inf. Regts. No. 56; wurde am 16. August 1870 durch einen perforirenden Bauchschuss verletzt und starb am 9. November 1870 im Barackenlazareth Berlin an Pyämie.

Sektion: In der vorderen Bauchwand 3 cm nach innen von der Spina ilei ant. sup. dextra sitzt eine Gewehrschussöffnung. Dieselbe führt in einen Schusskanal, der an der Innenfläche der rechten Darmbeinschaufel zwischen Knochen und Muskeln sich nach hinten erstreckt, die Darmbeinschaufel durchbohrt und am Gesäss 8 cm oberhalb des rechten Trochant. maj. in einer durch Inzision beträchtlich erweiterten Oeffnung endet. Peritonealhöhle leer. In der Fossa iliaca dextra auf dem Knochen eine jauchige Eiterung bis zur Wirbelsäule. Auch an der äusseren Fläche des Darmbeins, unmittelbar auf dem Knochen, eine tiefe Eiterung, welche hier zu einer Zerstörung der Symph. sacroiliaca geführt hat. Nach unten zu ist sowohl innen als aussen auf dem Darmbein die Eiterung begrenzt, so dass sie das Hüftgelenk nicht erreicht, gleichwohl ist dasselbe voll Eiter, Knorpelüberzüge noch glatt. Die Venae femor. enthalten flüssiges Blut. Metastatische Abszesse in der Lunge, Pleuritis purulenta. Milztumor.

[B. L. d. T. F.]

VIII. A 14.

Schuss durch den rechten Darmbeinkamm dicht oberhalb der Spin. ant. sup.

Absprengung eines zum Theil wieder angeheilten Knochenstückes des Trochant. maj. Partielle Zerstörung der Hüftgelenkspfanne.

Gustav Böttcher, Musketier von der 7. Komp. 3. Magdeburg. Inf. Regts. No. 66, verwundet am 30. August 1870 bei Beaumont; gestorben am 12. März 1871 im Barackenlazareth Berlin an Septicämie.

Sektion: Erysipelas femoris. Am äusseren hinteren Umfang des rechten Hüftgelenks eine Anzahl Inzisionswunden; 2 cm nach aussen von der Spina ilei ant. sup. dextra eine längsovale Wunde, durch die man mit dem Finger auf die Darmbeinschaufel kommt. In derselben ist oberhalb der Spin. sup. ein 2 cm breiter und ebenso tiefer Knochendefekt, unter dem sich durch eine kleine Kallusbrücke abgeschlossen ein Loch in der inneren Knochentafel befindet, während an der äusseren Seite ein spitzes Knochenblatt nach hinten und aussen hervorragt. Diese Verletzung steht in keiner kontinuirlichen Verbindung mit der Verletzung am Trochanter major. Während die Spitze desselben sich intakt zeigt, ist vom äusseren Rande eine Knochenplatte abgesprengt gewesen, durch Kalluswucherung jedoch an ihren beiden Enden wieder mit dem Trochanter verwachsen, so dass der Knochendefekt von derselben überbrückt ist. Das Hüftgelenk ist voll Eiter, die Kapsel eröffnet; die Eiterung geht nach unten zur Fraktur des Trochanters, rings um den Hals des Schenkels bis zum Trochanter minor unter Ablösung des Periosts, nach oben und hinten steigt sie im perimusc. Gewebe des Psoas, hinter demselben bis in die Symph. sacroiliaca, bleibt aber unterhalb der Darmbeinschaufel begrenzt. Milztumor. Gefässe des Beckens und der rechten Extremität ohne jede Veränderung.

[B. L. d. T. F.]

VIII. A 15.

Lochschuss durch den vorderen Rand der rechten Darmbeinschaufel zwischen Spina ilei ant. sup. und inf., letztere ist durch Kalluswucherung zu einem flügelartigen Fortsatz verlängert.

Wilhelm Germuschewsky vom 7. Ostpreuss. Inf. Regt. No. 44 erhielt am 31. August 1870 bei Metz einen Gewehrschuss in den Unterleib. Gestorben am 8. März 1871 im Barackenlazareth Berlin an Pyämie.

Sektion: In der Höhe der rechten Spina ilei ant. inf. zwei Gewehrschussöffnungen, die eine 2 cm medianwärts, die andere ebensoweit lateralwärts von derselben und beide ebensoviel unterhalb der Spina ilei ant. sup., beide durch einen passirbaren, von schwieligem Narbengewebe umgebenen Kanal verbunden. In der Nachbarschaft der äusseren Oeffnung fühlt man sehr unregelmässige, knollige Knochenvorsprünge. Durch den Schuss ist eine Brücke zwischen Spina ilei ant. sup. und inf. abgesprengt, durch eine starke Kallusbildung aber oben an der Spina sup. wieder befestigt und eine Art Kanal hergestellt; die Spina inf. ist durch eine Kalluswucherung zu einem flügelartigen Fortsatz verlängert. Eigentliche Senkungen gehen von dem Schusskanal nicht aus, nur auf der äusseren Schaufelfläche hinter dem Knochendefekt sitzt ein mehr als taubeneigrosser Abszess mit einer Anzahl nekrotischer Knochenpartikelchen. Einige kleine Knochenfragmente sind auch in den angrenzenden Muskeln eingebettet. Synovialkapsel und Lig. teres des rechten Hüftgelenks geröthet, Synovia indessen klar. Der Peritonealüberzug der vorderen und hinteren Bauchwand in der Gegend des Schusses intensiv stahlblau gefärbt, im Uebrigen unversehrt. Embolien der Lungenarterien, haemorrhagische Infarkte und Abszesse in beiden Lungen. Milztumor, Pyelonephritis haemorrhagica. Cystitis diphther. Nierensteine.

[B. L. d. T. F.]

VIII. A 16.

Linkes Schambein mit einem unregelmässig umrandeten Lochschuss des Ramus desc. unmittelbar an der Symphyse,

noch in Verbindung mit dem Ramus desc. des rechten Schambeins. Beide zeigen um den oberen Abschnitt durch Karies bedingte grosse Defekte, während sie an der hinteren Fläche mit Knochenauflagerungen bedeckt sind.

Joseph Engeling, Grenadier von der 6. Komp. des Kaiser Franz Garde-Gren. Regts., verwundet am 18. August 1870 bei Gravelotte, gestorben am 27. Januar 1871 im Barackenlazareth Berlin.

[B. L. d. T. F.]

Komplete Frakturen.

(Hierzu vergl. VIII. A 3.)

VIII. A 17.

Taf. XXII. Fig. 1 und 1a.

Schuss in den linken Oberschenkel.

Zerschmetterung des linken Darmbeins und Zerstörung der Symphysis sacroiliaca derselben Seite.

Das Präparat besteht aus dem ganzen Becken. Man sieht die Kugel (Preussisches Langblei) in der Nähe der Symphysis sacroiliaca sinistra zwischen den Trümmern des Os ilei liegen, die angrenzenden Partien des Knochens zeigen zolllange Knochendefekte mit Splitterung.

Der Gemeine Thomas Michel, vom Oesterreichischen 31. Jäger-Bat., wurde am 3. Juli 1866 verwundet. Am 19. Juli traf er im Lazareth Görlitz ein, starb daselbst am 26. September.

[Oberstabsarzt Dr. Toussaint.]

VIII. A 18.

Rechtes Darmbein nebst Kreuzbein. In der Darmbeinschaufel findet sich ein dem Kamm parallel laufendes, von der Aussenfläche gesehen, 6 cm lang und 1,5 cm breit erscheinendes Loch durch die ganze Dicke des Knochens. Die äussere Tafel ist in der Umgebung des Loches vielfach gesplittert. An der inneren Tafel ist das Loch etwas breiter, erscheint aber kürzer, da sein vorderes Ende durch zwei 3 cm lange und $1\frac{1}{2}$ cm breite Knochenlamellen, welche nach der Spina ant. sup. zu noch mit der inneren Knochentafel zusammenhängen, verdeckt wird. Nach dem Kreuzbein zu setzt sich in der inneren Tafel das Loch in einen Halbkanal fort, welcher hinten am Kreuzbein in der Höhe des ersten Foramen vertebrale endet; vom rechten Flügel des Kreuzbeins ist ein Stückchen abgesprengt. Dazu ein Preussisches Langblei, welches an der einen Mantelseite mehrere spiralartig verlaufende Eindrücke besitzt.

Chasseur Erras, 20 Jahre alt, am 17. Januar 1871 durch einen Streifschuss am Hinterhauptsbein, einen Schuss am rechten Becken und am linken Unterschenkel verwundet. Am 23. Januar 1871 in das Garnisonlazareth Strassburg aufgenommen. Eingangsöffnung des Beckenschusses in der Höhe des Process. spinos. vertebral. lumbal. V., etwas rechts von der Medianlinie. Von dieser Oeffnung aus führt ein blind endigender Schusskanal nach vorn und seitwärts. Von Anfang an hohes Fieber, benommenes Sensorium, mehrfache Blutungen. Wiederholte Schüttelfröste.

Tod am 9. Februar 1871.

Sektion ergab die beschriebene Verletzung im rechten Darmbein, welches im hinteren Abschnitt der Schaufel durchbohrt und mehrfach gesplittert war. Hinter dem Psoas und in demselben umfangreiche Blutextravasate. Die Kugel fand sich an der rechten Seite der Wirbelsäule. Die rechte Synchondr. sacroiliaca durch Eiterung zerstört. In den Lungen zahlreiche metastatische Abszesse. Sämmtliche Organe anämisch.

VIII. A 19.

Schuss durch die linke Darmbeinschaufel und linke Hälfte des Kreuzbeins.

Mitten in der Schaufel, doch mehr dem hinteren Theile befindet sich ein grosses Loch, dessen Umgrenzung an äusseren Tafel starke osteophytische Wucherungen bildet das hier 6 cm lang und 4 cm breit mit dem längeren Durchmesser horizontal gestellt ist. An der Innenseite des Darmbeins setzt sich das Loch in einen Halbkanal nach dem Kreuzbein zu fort. Von dem Kreuzbein fehlt der ganze linke Flügelfortsatz. Auch an der Innenfläche des Darmbeins, namentlich nach vorn zu, ist das Loch umgrenzt und zum Theil über von osteophytischen Wucherungen. An dem nach dem Kreuzbein zu gelegenen Theil und an diesem selbst ist keine Spur von Knochenneubildung. An dem nach der Spina ilei ant. zu gelegenen Ende des Loches befindet sich zwischen äusserer und innerer Tafel ein kleines Bleistück festsitzend.

Das Präparat stammt aus dem Kriegslazareth zu Tal von einem am 13. Dezember 1870 an Pyämie verstorbenen Manne, Namens Gelfert. Weitere Notizen fehlen.

[Stabsarzt Dr. Wolff.]

VIII. A 20.

Taf. XIX. Fig. 2.

Zerschmetterung des Ramus ascend. ossis ischii dextri des Ramus descend. ossis pubis sinistri.

Der Gemeine Werschözeck, vom Oesterreichischen Regt. No. 73, erhielt am 3. Juli 1866 eine Schusswunde, an der vorderen Fläche des linken Oberschenkels dicht dem Ligat. Poupartii bis zum Ramus descend. ossis pubis verlief. Er wurde am 19. Juli mit peritonitischen Erscheinungen in das Lazareth zu Görlitz aufgenommen. Nach dem Tode sich die Kugel, welche den Ramus descend. ossis pubis mehrere wieder angeheilte 2 bis 2,5 cm lange Splitter zertrümmert und aus dem Ramus ascend. ossis ischii dextri seiner ganzen Breite nach ein 1,5 cm langes Stück herausgeschlagen hatte der vorderen äusseren Fläche des Tub. ischii liegend.

[Oberstabsarzt Dr. Toussaint.]

VIII. A 21.

Schussfraktur des rechten Hüftbeinkammes und des Process. spin. des zweiten und dritten Lendenwirbels mit Eröffnung des Wirbelkanals.

Das Präparat besteht nur aus dem oberen Abschnitt rechten Darmbeinschaufel und einem kleinen Segment des rechten Kreuzbeinflügels, so dass von der Eröffnung des Wirbelkanals nichts zu konstatiren ist.

Die Darmbeinschaufel zeigt, von der Aussenfläche betrachtet, in der Mitte der Krista einen Defekt, dessen vorderer Rand schräg nach oben und vorn gerichtet, ohne scharfe Grenze den vorderen Abschnitt der Krista übergeht. Der untere Rand 2,5 cm lang, horizontal und geradlinig verlaufend, wird nur von die innere Tafel des Knochens gebildet, während die äussere einer Ausdehnung von 1 cm abwärts theils mechanisch zertrümmert, theils kariös zerstört ist. An der unteren Grenze dieser zerstörten Partie haftet ein dünnes 2 cm langes, breites Knochenstück, nahezu horizontal gestellt, nur mit seinem vorderen Ende durch zarte Osteophyten befestigt. Von der Anhaftungsstelle aus zieht in fast senkrechter ziemlich geradliniger Richtung nach abwärts bis zu der 3 cm entfernten Bruchfläche eine nur die Tab. ext. durchtrennende Fissur. Die zweite verläuft von der Vereinigungsstelle zwischen unterem und hinterem Rande des Defektes konkav gegen die Krista leicht gezackt 2,5 cm weit nach hinten.

Der hintere Rand des Defektes — 2,5 cm lang, schräg nach vorn und oben gerichtet, leicht gezackt, sehr dünn, nur von der äusseren Tafel des Knochens gebildet, unmittelbar in den oberen Rand der hinteren Fissur übergehend — umgrenzt mit letzterem und dem entsprechenden Abschnitt der Krista ein dünnes Knochenstück, welches durch den Schuss bis auf ein 1,5 cm messendes Basalstück abgetrennt und nach aussen gedrängt ist.

Von innen gesehen misst der Defekt der entsprechenden Knochentafel in horizontaler Richtung $5^1/_2$ cm, indem er hier noch 2 cm weiter nach hinten sich erstreckt. Eine nur die Tabula int. durchtrennende dritte Fissur verläuft von dem vorderen Theile des Defektes aus 3,5 cm nach vorn und unten.

Lieutenant Margaard vom 20. Dänischen Inf. Regt., verwundet am 18. März 1864 durch einen Flintenschuss, starb am 22. Juni 1864 an Erschöpfung. Es zeigten sich während der ganzen Krankheit keine Erscheinungen von Seiten des Rückenmarkes.

[Stabsarzt Dr. Besser.]

Operationen.

(Hierzu vergl. VIII. A 4, 5, 6, 8 und II. A 14.)

B. Hiebverletzungen.

Vacat.

C. Anderweitige Verletzungen und Krankheiten.

Verletzungen.

VIII. C 1.

Frakturen beider Schambeine.

Das Präparat stammt von einem Musketier des 26. Inf. Regts., welcher von einem durchgehenden Pferde kopfüber auf den harten Boden geschleudert war.

[Generalarzt Elsholz.]

Krankheiten.

VIII. C 2.

Ein Becken, welches an mehreren Stellen, namentlich an den Schambeinen, theils kariöse Zerstörungen, theils osteophytische (syphilitische?) Prozesse zeigt.

IX. Hüftgelenk.

A. Schussverletzungen.

Primäre Verhältnisse.

Kontusionen, Absprengungen, partielle Frakturen.

(Hierzu vergl. IX. A 2.)

Komplete Frakturen.

(Hierzu vergl. IX. A 1 und 3.)

Resektionen.

Primäre.

Vacat.

Intermediäre.

IX. A 1.

Resektion des linken Hüftgelenks.

Das Präparat besteht aus vier aufeinander passenden Stücken, von denen drei dem Troch. major. angehören, das dritte den Schenkelkopf und Hals mit einem grossen Substanzdefekt und mehreren Fissuren darstellt. Zwei Sägeflächen: die eine 5, die andere 6 cm unterhalb der Spitze des Troch. maj. Eingangsöffnung des Schusses an der vorderen äusseren Seite des Troch. major.

Unterberg, 10. Komp. Oldenb. Inf. Regts. No. 91, verwundet am 16. August 1870. Schussfraktur des linken Trochanter. Resezirt am 27. August 1870 durch Oberstabsarzt Ewald (8. Feldlazareth III. Armeekorps, Vionville). Starke Jauchung der Wunde. Tod am 5. September 1870 durch Erschöpfung.

(Vergl. Deutsche militärärztl. Zeitschrift 1874 S. 288, No. 10.)
(Der Fall ist bei Gurlt, S. 934 No. 19, erwähnt.)

IX. A 2.

Resektion des linken Hüftgelenks wegen Schusszertrümmerung.

Das Präparat besteht aus dem vorderen unteren Abschnitt des Hüftbeins und dem Oberschenkel mit dem resezirten Kaput. Letzteres zeigt an der oberen Fläche eine von aussen und hinten nach vorn und innen verlaufende bis 3 cm breite, 4 cm lange, in der Mitte 1,5 cm tiefe Rinne. Von ihrer Grundfläche geht eine Fissur, welche den Kopf in zwei, nur im obersten Theil desselben noch durch eine schwache Brücke verbundene, nahezu gleich grosse Stücke theilt. Pfanne zum grössten Theil durch Karies von Knorpel entblösst. In ihrer vorderen Hälfte zwei rundliche, etwas tiefere Defekte. Der am meisten nach vorn und oben gelegene steht in Verbindung mit einer jedenfalls durch mechanische Zerstörung bedingten Lücke des Pfannenrandes. Die Sägefläche geht schräg durch den Schenkelhals von vorn und innen nach hinten und aussen. Von der unteren Spitze der Sägefläche, am Femur, gehen zwei Fissuren, die nach dem Troch. minor hin konvergiren.

Ignatz Pakofsky, 6. Komp. 3. Pomm. Inf. Regts. No. 14, verwundet am 3. Dezember 1870. Resezirt am 14. Dezember 1870. Tod am 20. Dezember 1870.

Sektion: Grosse, längliche Inzisionswunde an der Seite des linken Hüftgelenks, in welcher wahrscheinlich auch die Schussöffnung liegt. Starke Jauchung der Hüftgelenksgegend mit Senkung zwischen die Adduktoren und Ablösung des Periosts von der Pfanne aus längs der äusseren und inneren Fläche des Darmbeins. Venen frei. Grosser Milztumor. Rechts oben pleuritische Adhäsionen und käsige Herde mit mehreren kleinen Höhlen in der rechten Spitze, durchzogen von älterem Narbengewebe. [B. L. d. T. F.]

(Vergl. Deutsche militärärztl. Zeitschrift 1874 S. 288, No. 9.)

IX. A 3.

Resectio capitis femoris.

Das Präparat besteht aus vier verschieden grossen Segmenten des Caput femor. Dazu die am vorderen Ende deformirte Chassepotkugel.

Grenadier Patzwald vom Colberg. Gren. Regt. (2. Pomm.) No. 9, verwundet am 2. Dezember 1870. Eingangsöffnung des Schusskanals vorn in gleicher Höhe mit dem Trochanter major. Ausgangsöffnung fehlt. Resektion am 16. Dezember 1870 mittelst einfachen Bogenschnittes ohne Entfernung des Trochanter major. Tod am 21. Dezember 1870 an Septicämie. Kugel in den Glutäen gefunden. Thrombosen der Venen bis ins Becken.

[5. Feldlazareth des II. Armeekorps.]

(Der Fall ist bei Gurlt, S. 933 No. 9, beschrieben.)

Sekundäre Verhältnisse.

Kontusionen, Absprengungen, partielle Frakturen.

(Hierzu vergl. IX. A 12 und VIII. A 14.)

IX. A 4.

Granatschussverletzung des linken Hüftgelenks.

Das Präparat besteht aus dem Os ilei und der oberen Hälfte des Femur.

An der Aussenfläche des Os ilei zwischen Incisura ischiadica major und Acetabulum, mitten in einer bedeutenden, 2 cm über das Niveau der Knochenfläche emporragenden Kallusmasse, ein unregelmässig dreieckiges, in seiner grössten Ausdehnung 2,5 cm messendes Loch, das nach unten mittelst einer kreisrunden Oeffnung in das Acetabulum führt. Letztere Oeffnung wird nach oben und hinten von dem eine dünne Leiste bildenden Rest des Pfannenrandes überbrückt. Nach oben und hinten von dieser Leiste befindet sich eine dritte Oeffnung, welche, mit den beiden zuerstgenannten kommunizirend, nach oben und hinten durch die erwähnten Kallusmassen unregelmässig umgrenzt ist. Mittleres Drittel der Pfanne kariös. Knorpel der Facies lunata zum grössten Theil erhalten. Limb. cartilag. fast durchweg kariös. Oberfläche des Caput fem. zum kleineren Theil unregelmässig durch Karies zerfressen. Am äusseren hinteren Theil der Spitze des Troch. maj. eine tiefe, sehr unregelmässige, stachlige Rinne, deren äusserer Rand 2,5 cm höher als der innere, von der abgesprengt gewesenen, unter hypertrophischer Kallusbildung angeheilten Trochanterspitze gebildet wird.

Jean Meteyer vom 1. Französ. Linien-Regt., verwundet am 18. August 1870 bei Metz durch einen Granatsplitter. Tod am 24. Februar 1871 an Septicämie im Barackenlazareth Berlin.

[B. L. d. T. F.]

IX. A 5.

Rechtes Hüftgelenk, der Knorpelüberzug des Caput femor. sowohl als auch der Pfanne fast ganz durch Karies zerstört, die Knochenoberfläche in grosser Ausdehnung rauh. Die Form des Gelenks ist nicht erkennbar verändert. Ob der Knochen überhaupt getroffen war, oder die Hüftgelenksvereiterung Folge des Fleischschusses, ist zweifelhaft.

Louis Gasparet, vom 50. Französ. Linien-Regt., erhielt am 6. August 1870 bei Wörth einen Fleischschuss am rechten Oberschenkel. Tod am 8. November 1870 im Barackenlazareth Berlin an Pyämie.

Sektion: Am rechten Oberschenkel, etwa 3 cm unter der Inguinalfalte, eine Narbe von einer Schussverletzung, Ausschussöffnung fehlt; dagegen finden sich an der äusseren und an der vorderen Seite des Oberschenkels mehrere tiefe Inzisionswunden, dieselben führen in eine grosse Eiterhöhle, welche zwischen Haut, Muskeln und Knochen sich ausdehnt. Mitten in dieser Eiterhöhle sitzt das eröffnete Hüftgelenk, das auch seinerseits mit schmierigem Eiter gefüllt und kariös zerstört ist, ohne seine Form geändert zu haben. Von dieser grossen Höhle aus geht eine Eiterung unter dem Lig. Poupartii in die Fossa iliaca und zur Wirbelsäule und an der Wand der rechten Beckenhälfte hinunter. Die Venen dieser Gegend überall frei. Lunge gesund. Milzabszess mit konsekutiver Peritonitis purulenta. Nierenabszess. Leber normal. Diphtheritis vesicae.

[B. L. d. T. F.]

Komplete Frakturen.

(Hierzu vergl. IX. A 10, 11, 14 und X. A 49, 50, 5, 70, 30.)

IX. A 6.

Taf. XXIII. Fig. 1 und 1a.

Intrakapsuläre Schussfraktur des rechten Schenkelhalses.

Das Präparat macht auf den ersten Blick den Eindruck einer geheilten intrakapsulären Schenkelhalsfraktur, eine Beweglichkeit zwischen dem abgebrochenen Caput fem. und dem Kollum ist nicht zu konstatiren; bei genauerem Zusehen überzeugt man sich jedoch, dass es sich wohl nicht um eine knöcherne Vereinigung handelt, sondern dass kurze straffe Massen eingetrocknet sind und so eine feste Konsolidation vorgetäuscht wird. Sehr bedeutend ist die Dislokation des Caput fem. gegenüber dem Troch. maj.; die Distanz der Spitze des grossen Trochanter vom Kaput beträgt etwa das Doppelte der Normalen; das Kaput steht in gleichem Niveau mit dem Trochanter minor und ist um seine Achse gedreht. Der ganze Schenkelhals hat nicht die für das männliche Geschlecht charakteristische Winkelstellung zur Achse des Femur, sondern überschreitet sogar die für den weiblichen Schenkelhals charakteristische Winkelstellung im entgegengesetzten Sinne.

Füsilier Beinlich von 9. Komp. 3. Garde-Gren. Reg. (Königin Elisabeth), verwundet am 30. Oktober 1870 bei Bourget durch Schuss in die rechte Hüfte; die Kugel drang an der Innenseite des rechten Oberschenkels dicht unter der Leistenfalte ein und unter Frakturirung des Collum femoris in der Mitte zwischen Spina ilei post. sup. und Troch. maj. wieder aus. Nach der Verwundung 6 Wochen lang Gypsverband in Gonesse. Dezember 1870 Transport nach Düsseldorf. September 1871 Evakuation nach Brandenburg. Dort wird im Januar 1872 bei noch bestehender Eiterung an der rechten Hüfte beginnende Tuberkulose konstatirt. Nur im Dezember 1871 hatte sich Patient einige Male ausser Bett befunden und war mit Krücken im Zimmer auf und ab gegangen. Thrombose der Vena saphena, cruralis und iliaca comm. und Oedema als Gefolge der Phthisis nebst Amyloidentartung machten dem Leben am 4. September 1872 ein Ende.

Obduktion zeigt die beschriebenen Veränderungen des Hüftgelenk und allgemeine Miliartuberkulose.

[Stabsarzt Weissbach.]

IX. A 7.

Schussfraktur des rechten Schenkelhalses mit vollständiger Trennung des Kopfes vom Halse.

Gemeiner Rassmussen vom Dänischen 10. Inf. Reg., verwundet am 29. Juni 1864. Tod am 18. Juli 1864 an Pyämie.

IX. A 8.

Taf. XXIV. Fig. 1 und 1a.

Schuss in das linke Hüftgelenk

mit Zerstörung der Pfanne und des Gelenkkopfes. Kariöse Verbreiterung und Vertiefung des Acetabulum mit Perforation.

Gemeiner Michael Lehnert vom Oesterreich. 20. Jäger-Bat., verwundet am 3. Juli 1866 durch einen Schuss in das linke Gesäss. Er wurde am 17. Juli 1866 in das Lazareth zu Görlitz gebracht und starb daselbst am 26. August 1866. Die Kugel fand sich eingekeilt zwischen Caput femor. und Peripherie des Acetabulum.

[Lazareth Görlitz, Oberstabsarzt Dr. Toussaint.]

IX. A 9.

Schuss in das rechte Hüftgelenk.

Vollständige Trennung des Kopfes vom Halse.

Gemeiner Jos. Pagatschwensky vom Oesterr. 55. Inf. Regt., verwundet am 3. Juli 1866, aufgenommen in Görlitz am 19. Juli. Tod am 26. August 1866 an Pyämie.

[Oberstabsarzt Dr. Toussaint.]

Resektionen.

IX. A 10.

Fragmente eines extrahirten Caput femor. sin.

Franz Haberwitz vom Oesterreich. 42. Inf. Regt. wurde am 3. Juli 1866 durch Schuss in das linke Hüftgelenk verwundet. Am 6. August wurde die Resektion bezw. Extraktion der losen Knochensplitter gemacht. Das Befinden des Patienten nach der Operation kein zufriedenstellendes. Datum des Todes fehlt.

[2. schw. Feldlazareth des Gardekorps, Stabsarzt Burchardt.]

(Der Fall ist bei Gurlt, S. 483 No. 3, erwähnt.)

IX. A 11.

Resektion des rechten Hüftgelenks. Rechter Oberschenkel an der hinteren Seite in der Höhe des Trochanter (durch Gewehrschuss) getroffen. Hals quer durchgebrochen, Trochanter major in zwei Hälften getheilt. Von der vorderen äusseren Wand des Oberschenkels ist ein 15 cm langes Stück (von der Spitze des Troch. maj. an gerechnet) entfernt, während an der inneren Seite das resezirte Stück dicht unter dem Kollum endet. Unterhalb des Trochanter befindet sich eine 4 cm lange Fissur, deren Enden nicht in die Bruchflächen auslaufen.

Wiedner vom 6. Brandenb. Inf. Regt. No. 52, 11. Komp., verwundet am 16. August 1870. Eingangsöffnung hinter dem rechten Troch. maj. 22. August Verjauchung der Wunde, Dilatation, Extraktion von Knochensplittern. 24. August Jauchung nimmt zu. 28. August Resektion nach v. Langenbeck ausgeführt von Trendelenburg. 30. August Schüttelfrost, hohe Temperatur. 2. September 1870 gestorben.

[8. Feldlazareth III. Armeekorps.]

(Vergl. Deutsche militärärztl. Zeitschr. 1874, S. 288 No. 11.)

(Der Fall ist bei Gurlt, S. 934 No. 15, angeführt.)

IX. A 12.

Resektion des linken Hüftgelenks. Die Kugel hat den vorderen und äusseren Umfang des Gelenkkopfes in einer daumenbreiten und ebenso tiefen Rinne ausgehöhlt, den Hals in vertikaler Richtung fast durchgebrochen und den Troch. maj. abgesprengt.

August Dettki vom 5. Ostpreuss. Inf. Regt. No. 41, 11. Komp., verwundet am 31. August 1870 bei Noisseville durch Gewehrschuss in das linke Hüftgelenk, Eingangsöffnung in der Mitte der linken Weiche dicht nach aussen von der Art. femor. Kugel am fünften Tage an der hinteren Hüftgelenksgegend herausgeschnitten. Resektion am 15. September 1870. T Schnitt Stabsarzt Sachs. Bei derselben ist zuerst eine Sägefläche dicht unter dem Troch. maj. gemacht, dann noch eine 1 cm breite Scheibe abgesägt. 5 Nähte, doppelt schiefe Ebene. 6. Oktober 1870 Erysipel. 9. Oktober Blutung aus der Operationswunde, die auf Kompression der Art. iliaca steht. 10. Oktober abermals Blutung, jauchiges Sekret aus der Wunde. 11. Oktober 1870 gestorben.

Sektion lässt die Quelle der Blutung nicht auffinden. Der Schaft des resezirten Femur zeigt eine etwa 8 mm breite, des Periosts entbehrende Schicht. Von der Eingangsöffnung geht längs der inneren Wand des Darmbeins eine mit putridem Eiter vollgefüllte Höhle von Gänseeigrösse nach aufwärts und steht gleichzeitig mit der Operationshöhle in Verbindung. In dieser Höhle zahlreiche Tuchfetzen lose eingebettet.

(Vergl. Deutsche militärärztl. Zeitschr. 1874, No. 16.)

(Der Fall ist bei Gurlt, S. 934 No. 14, erwähnt.)

IX. A 13.

Resektion des rechten Hüftgelenks.

Das Präparat besteht aus Hüftbein und oberem Theil des Oberschenkels; der Kopf des letzteren resezirt, die Gelenkpfanne durch Karies bis zur Durchsichtigkeit zerstört. Am äusseren, oberen und vorderen Umfange des Acetabulum Knochenauflagerungen. Der resezirte Gelenkkopf ist abgeflacht, der Knorpel vollständig geschwunden, die Oberfläche ganz uneben und rauh. Der Schenkelhals zeigt am äusseren und vorderen Umfange einige Knochenneubildungen.

Joseph Eveque vom 3. Zuaven-Regt., erlitt am 6. August 1870 bei Wörth durch einen Schuss eine Fraktur der zweiten und dritten rechten Rippe und der rechten Skapula. Im Verlaufe der Heilung gesellte sich dazu eine Coxitis dextra, welche am 31. Oktober 1870 zur Resektion und an demselben Tage zum Tode führte im Barackenlazareth des Tempelhofer Feldes.

Sektion: Konturschuss des rechten Thorax und Fraktur des Angul. cost. der zweiten und dritten rechten Rippe. Streifung der rechten Lunge. In Konsolidation begriffene Fraktur der rechten Skapula. Karies des rechten Hüftgelenks. Allgemeine Anämie.

[B. L. d. T. F.]

(Vergl. II. A 13 der Sammlung, die Präparate der Rippenverletzung.)

IX. A 14.

Resektion des rechten Hüftgelenks.

Das Präparat besteht aus zwei Fragmenten des Caput femor. und dem resezirten Stück der Epiphyse des Femur, welches von der Spitze des Trochanter an gemessen 6 cm lang ist.

Wehrmann Eduard Paschke vom Landw. Regt. No. 58, verwundet am 2. Oktober 1870. Resektion am 2. November 1870. Gestorben am 16. November 1870 an Erschöpfung im Feldlazareth No. 12 des VIII. Armeekorps zu Talange. Eingangsöffnung etwas über der rechten Gesässfalte, Ausgangsöffnung unter der Schenkelbeuge dicht nach aussen von der Vena cruralis. Am 20. Oktober fühlt man in der Nähe der vorderen Schussöffnung ein Knochenstück, das am 21. extrahirt wird und sich als Stück des Caput femoris mit daran sitzendem Halstheil ergiebt, etwa 4 cm lang, ebenso breit und 1 cm dick. Am 28. Oktober in der Tiefe des Schusskanals wiederum ein Knochenstück fühlbar, leicht beweglich. 2. November Resektion: Rechtwinkliger Schnitt, Entfernung des am Lig. teres noch haftenden Restes des Kaput und eines 5 cm langen Stückes der oberen Epiphyse des Femur, bis wohin Rauhigkeiten fühlbar

waren und die Markhöhle eine jauchige Beschaffenheit zeigte. Oberfläche der Pfanne intakt. Lagerung in der Drahthose. Eiterung bald sehr stark. Den 16. November 1870 Tod an Erschöpfung.

[Oberstabsarzt Boretius.]

(Der Fall ist bei Gurlt, S. 935 No. 24, erwähnt.)

IX. A 15.

Resektion des linken Oberschenkelkopfes.

Das Präparat besteht aus dem grössten Theil des zweifach fissurirten, an seiner Oberfläche meist glatten Caput femoris und einer nekrotischen Platte vom Troch. maj.

Korporal Peter Kopp vom Oesterreichischen Feld-Jäg. Bat. No. 11, wurde am 3. Juli 1866 verwundet. Eingang des Schusskanals dicht unter dem Lig. Poupartii, Ausgang hinter dem Trochanter. Wurde am 14. Juli von Königinhof aus in das Lazareth Görlitz aufgenommen. Resektion des Oberschenkelkopfes am 16. August. Es zeigte sich ein Splitterbruch des Caput femoris, Pfanne intakt. 8. Oktober Extraktion eines sequestrirten Stückes vom Troch. maj. Geheilt.

Endresultat 1875: Patient lebt zur Zeit in Gratz und kann ohne Stock auf jedem Boden gehen, sogar Treppen steigen.

(Vergl. Neudörfer, Kriegschirurgie II. Hälfte S. 1458.)

(Der Fall ist bei Gurlt, S. 480 No. 1, genau beschrieben.)

IX. A 16.

Schussfraktur des linken Oberschenkelhalses mit vollständiger Abtrennung des Caput femoris. Stammt aus dem Feldzug 1870/71. Ob durch Resektion (in vivo) gewonnen, ist nicht sicher.

Exartikulationen. Amputationen.

Vacat.

Andere Operationen.

Vacat.

Nekrosen. Sequester.

Vacat.

B. Hiebverletzungen.

Vacat.

C. Anderweitige Verletzungen und Krankheit

Verletzungen.

Vacat.

Krankheiten.

IX. C 1.

Caries necrotica des rechten Hüftgelenks.

Es liegt vor: das in drei Stücke zersägte Os ilei und obere Theil des Femur.

Die Gelenkpfanne ist nach oben gewandert. Infolge Usur des oberen Pfannenrandes hat sich eine zum Theil neue Pfanne gebildet, deren oberer Rand etwa 2 cm höher als der obere Rand der normalen, so dass der in vertik Richtung liegende längste Durchmesser der auf diese W vergrösserten Gelenkhöhle 7,5 cm misst. Wie in der Rich von unten nach oben, so ist der destruktive Prozess auch aussen nach innen vorgedrungen; so dass er an verschied Stellen zu hochgradiger Verdünnung, an drei Stellen sogar Perforation der Tabula int. des Knochens geführt hat. obere Abschnitt der Exkavation ist durch nekrotische De kation in der Art verändert, dass es den Eindruck mach wäre das Caput femor. mit dem entsprechenden Theil de weiterten Pfanne verwachsen gewesen, durch nekrotische stossung eines sphärischen Stückes seines oberen Abschn beweglich geworden, und so in die Lage gekommen, da der Pfanne zurückgebliebene Stück durch mechanische gleichmässig zu exkaviren, bezw. eine neue Gelenkfläche h stellen. — Rings um das Acetabulum dichtstehende, mehr weniger unregelmässig gestaltete Osteophyten. Auf der i den 4 cm langen, 3 cm breiten Pfannensequester gelegten Sch fläche zeigt sich, dass der in einer sphärischen Ebene lok gewesene Demarkationsprozess fast zur Abstossung geführt indem der Sequester mit dem Mutterboden nur noch i einen dünnen, schon deutliche Spuren von Ramifikation zeige Zapfen zusammenhängt. Das Caput femoris ist — ohne ei Abstossung eines grösseren nekrotischen Stückes — durch a kuläre Nekrose, kombinirt mit mechanischer Usur — in einen kleinen, pilzförmig dem Halse aufsitzenden Theil unregelmässig höckriger Oberfläche — allmälig reduzirt wo

Ernst Schlieder vom Regiment der Gardes du C starb am 30. Oktober 1870 im Barackenlazareth des Te hofer Feldes.

Sektion: Coxitis dext. chronic. Caries necrotica oxis et capitis femoris. Phlegmone femoris dextr. Thrombophle Embolische Herde in der rechten Lunge. Pleuritis fibrin

Anamnese unbekannt. Eine Schussverletzung soll vorgelegen haben.

[B. L. d. T.

IX. C 2.

Rechtsseitige Hüftgelenkskaries.

Das Präparat besteht aus dem die Pfanne zusam setzenden Theil des Beckens und dem oberen Drittel des F Acetabulum und Caput femoris sind ihres Knorpelüber total beraubt, ersteres nach allen Richtungen hin ausge und durchweg, wie auch das Caput femoris, kariös.

Krankengeschichte und Einlieferer unbekannt.

X. Oberschenkel.

A. Schussverletzungen.

Primäre Verhältnisse.

Kontusionen, Absprengungen, partielle Frakturen.

(Hierzu vergl. IX. A 22.)

X. A 1.

Kontusionsschuss der Reg. subtroch. post. des rechten Femur.

Die Kortikalsubstanz des Knochens ist in einer Ausdehnung von etwa 9 cm in der Länge und 3 cm in der grössten Breite zermalmt und eingedrückt.

Granatschussverletzung mit ausgedehnter Zermalmung der Weichtheile. Tod erfolgte fünf Tage nach der Verletzung an Septicämie.

X. A 2.

Taf. XXV. Fig. 1.

Partielle Schussfraktur des linken Oberschenkels.

Von dem Condyl. int. ist der grösste Theil abgesprengt, die Hauptmasse desselben — ein 5 cm breites, 4 cm hohes Stück — noch erhalten; mässig lange Fissuren und Absplitterung einiger nur noch zum Theil vorhandener Fragmente des Femurschaftes. Die wenig deformirte Kugel steckt im Condyl. int.

Jäger Ignatz Weiss vom Oesterreich. 17. Jäg. Bat., verwundet am 3. Juli 1866. Amputation des Femur im oberen Dritttheil am 11. Juli; Verjauchung des Stumpfes, Blutungen. Tod am 3. August 1866.

[Oberstabsarzt Dr. Toussaint, Lazareth Görlitz.]

Komplete Frakturen

(einfache).

X. A 3.

Einfache, nicht konsolidirte Schussfraktur des linken Oberschenkels im oberen Drittel.

Die Bruchlinie läuft von oben und aussen, etwas nach unten und innen. Am oberen und unteren Bruchstück je eine Fissur von 3 cm Länge, beide verlaufen parallel der Längsachse der Rinne. An der inneren Kante des Femur oberflächliche Absplitterungen der äussersten Schichten der Kortikalis. An der Grenze von Kaput und Kollum befindet sich noch ein dreieckiger, scharf abgegrenzter, 1 cm tiefer Defekt.

Georg Müller vom 1. Hess. Inf. Regt. No. 81, verwundet am 1. September 1870 bei Noisseville durch einen Granatsplitter. Zerreissung der Weichtheile vorn am linken Oberschenkel, namentlich auch des ganzen Plexus cruralis. Tod am 12. September 1870 an Trismus.

Bei der Sektion zeigte sich, dass ein zweiter kleiner Granatsplitter nach oben gedrungen, die Kapsel perforirt und mit einem Stück Hosentuch in dem oben angeführten Defekt am Collum femoris sich eingebettet hatte.

X. A 4.

Nicht konsolidirte Schussfraktur des linken Oberschenkels.

Schrägbruch in der Richtung von oben und innen nach unten und aussen. Auf der vorderen Fläche des Bruchs am unteren Ende des mittleren Drittels desselben zu beiden Seiten des oberen Endes der Bruchlinie ein ganz oberflächlicher Defekt.

Das Präparat ist der Leiche eines an Verblutung 9 Tage nach einer Schussverletzung gestorbenen Patienten entnommen. Das Femur ist von dem Projektil nur tangential getroffen gewesen.

[9. Feldlazareth VIII. Armeekorps.]

Splitterbrüche.

(Hierzu vergl. XI. A 14.)

X. A 5.

Schussfraktur des rechten Schenkelhalses.

August Sasse vom 1. Brandenburg. Inf. Regt. No. 8, verwundet am 7. Oktober 1870, gestorben am 16. Oktober 1870 im Barackenlazareth Tempelhof.

Sektion: Unterleibsschuss. Die Kugel hat, nachdem sie die vordere Bauchwand 2 cm nach rechts und oben von der Symphyse eröffnet hat und dann vor dem rechten Schambein nach aussen zu gegangen ist, das Femur zwischen Kaput und Trochanter major getroffen. Das Kaput mit einem Theile des Kollum ist abgesprengt, das obere Ende des Femurschaftes bis 14 cm unterhalb der Spitze des Trochanter major in mehrere Stücke zerschmettert. Gelenkpfanne intakt. Austrittsöffnung auf der rechten Hinterbacke. Der Eintrittsöffnung gegenüber ist das Ileum bis auf eine schmale, dem Ansatz des Mesenteriums entsprechende Brücke durchtrennt. Allgemeine Peritonitis. Lungen, Milz u. s. w. frei.

X. A 6.

Schussfraktur des linken Oberschenkels dicht unter dem Trochanter.

Das Präparat zeigt umfangreiche Splitterung. Trochanter minor und major vollständig abgesprengt, dazu eine grosse Anzahl von Geschossfragmenten und unter diesen ein kleines, glattes, zackiges Stück eines nicht schneidbaren Metalls (wahrscheinlich von der Uniform herrührend), die sämmtlich in der Wunde gefunden waren.

Franzose Tournal, verwundet am 2. Dezember 1870 bei Champigny, war vier Tage auf dem Schlachtfelde liegen geblieben und kam mit Erfrierung beider Unterextremitäten am 6. Dezember zum Feldlazareth. Tod am 9. Dezember an Erschöpfung.

[Stabsarzt Dr. Fetzer.]

(Vergl. Deutsche militärärztl. Zeitschr. 1874, Heft 3 und 4.)

X. A 7.

Nicht konsolidirte Schussfraktur des rechten Oberschenkels.

Das Präparat besteht aus der durch Amputation entfernten unteren Hälfte des Femur. Dicht über dem Kniegelenk befindet sich an der inneren Seite ein grosser Defekt. Die Fragmente, die zur Ergänzung des Defekts nöthig wären, sind intra vitam extrahirt und nicht mehr vorhanden. Sechs noch vorhandene Stücke lassen sich gut zusammenfügen. Die Splitterung und Fissurirung ist eine sehr ausgedehnte und mannigfache.

Der Verwundete, dessen Name fehlt, ist 36 Stunden nach der Verletzung in das Kriegslazareth zu Zabern aufgenommen worden. Ein Granatsplitter hatte die innere Seite des rechten

Schenkels dicht über der Kniekehle getroffen. Acht Tage nach der Verwundung ist die Amput. femor. im mittleren Drittel gemacht. Geheilt.

X. A 8.

Komminutivschussfraktur des linken Oberschenkels.

Multiple Splitter. Keine Spur von beginnender Kallusbildung.

Verwundet am 3. Juli 1866. Amputation 12 Tage nach der Verwundung. Tod durch Inanition.

[Stabsarzt Dr. Nathanson, Reservelazareth Berlin.]

Amputationen und Exartikulationen.

(Hierzu vergl. X. A 2, 7, 8.)

X. A 9.

Taf. XXV. Fig. 2 und 2a.

Splitterbruch des rechten Oberschenkels.

An der Grenze des mittleren und unteren Drittels hat die Kugel aus der vorderen Fläche des Knochens ein zehnpfennigstückgrosses, rundes Fragment ausgeschlagen und in die Markhöhle hineingetrieben. Der Schaft des Femur ist nach oben bis gegen die Mitte, nach unten bis gegen die Kondylen in verschieden grosse Splitter auseinander getrieben.

Soldat Rohde vom 8. Württemberg. Inf. Regt. wurde am 8. Oktober 1870 bei einem Patrouillengang verwundet. Einschuss an der inneren, Ausschuss an der äusseren Seite des Oberschenkels. Grosse Beweglichkeit des Bruches, Emphysem. Amput. femor. 20 Stunden nach der Verwundung. Tod am 25. Oktober 1870.

[Stabsarzt Dr. Fetzer.]

(Vergl. Deutsche militärärztl. Zeitschr. 1874, Heft 3 und 4.)

X. A 10.

Unteres Drittel eines wegen Schussfraktur drei Tage nach der Verletzung amputirten linken Oberschenkels.

Ludwig Rudeck vom Ostpreuss. Füs. Regt. No. 33, verwundet am 18. August 1870 bei Gravelotte, Zerschmetterung des linken Oberschenkels in grosser Ausdehnung. Bedeutende Infiltration der Weichtheile. Amput. femor. sin. am 21. August 1870 in Ars s. M. durch Lappenschnitt im oberen Drittel des Oberschenkels.

Andere Operationen.

Vacat.

Sekundäre Verhältnisse.

Kontusionen, Absprengungen, Lochschüsse, partielle Frakturen.

(Hierzu vergl. X. A 101, XII. A 19.)

X. A 11.

Streifschuss des rechten Oberschenkels.

Der Knochen zeigt an seiner hinteren Fläche eine oberflächliche Car. nec. in 4 cm Länge und 2 cm Breite. Diese Stelle zeigt meist molekulären Zerfall, nur am inneren Rande eine Andeutung von Sequesterbildung. Ein Plättchen von der Grösse und Dicke eines Zwanzigpfennigstückes ist ziemlich scharf in nahezu runden Konturen demarkirt.

Sektion: Am Oberschenkel vier Schussöffnungen vorhanden, zwei an der vorderen, eine an der inneren, eine an der äusseren Fläche, alle waren bis auf die innere vernarbt; von dieser führte ein narbiger Schusskanal zu der von Periost entblö Stelle des Oberschenkelknochens.

Thrombophlebitis der Muskelvenen, der Vena prof und femoralis wie auch der obturatoria. Vereiterung des H gelenks bei noch intaktem Knorpelüberzug. Zahlreiche m statische Lungenabszesse. Doppelseitige eitrige Pleu Milztumor.

Ernst Thiel vom 3. Garde-Regt. z. F., verwundet 18. August 1870, gestorben am 18. September 1870 im Barac lazareth Tempelhof.

[B. L. d. T. F

X. A 12.

Taf. XXVI. Fig. 1, 1a und 1b.

Kontusion des linken Oberschenkels durch Streifsch einer Mitrailleusenkugel.

An der vorderen Fläche des linken Femur im unt Abschnitt seines oberen Drittels ein ovales, 2 cm langes, 1 breites Plättchen der obersten Kortikalschichten als Seq überall scharf demarkirt, im Begriff abgestossen zu werden.

Das Projektil, welches nebst einem davon abgetre dünnen Partikelchen beiliegt, ist zu einer dünnen, 5 cm la 2 bis 2,5 cm breiten Platte mit theilweis zackigen Rä deformirt.

Der Fall betrifft einen Soldaten Opiller, dem neun nach seiner Verwundung die Kugel extrahirt wurde. Wochen nach der Verwundung bei gutem Fortschreiten Heilungsprozesses Tod infolge von Typhus (?).

[Stabsarzt Dr. Fetz

X. A 13.

Streifschuss des linken Oberschenkels.

Necrosis superficialis genau in der Linea aspera.

Unteroffizier Niebergall vom 71. Inf. Regt. erhielt 30. November bei Epinal einen Schuss in den linken O schenkel, so dass die Kugel mit kleiner, kreisrunder Oeff an der äusseren Seite eindrang und sich einen Weg nach i und etwas nach oben suchte, 13 cm über dem Kniegelenk s sie auf den Femur auf, umging ihn und blieb in den W theilen stecken, von wo sie 12 Tage später extrahirt w Wenige Tage danach Symptome von Osteomyelitis, Sch fröste, und am 24. Dezember Tod.

X. A 14.

Streifschuss des linken Kniegelenks.

Untere Hälfte des Femur mit Usur des Condyl. int. Rande des Knorpels.

X. A 15.

Taf. XXVII. Fig. 1.

Kontusionsschuss

an der inneren Seite des linken Oberschenkels unter Trochanter minor durch ein 3½ cm langes, 1½ cm breites S eines Shrapnelmantels. Osteophytenwucherung um das S welches selbst nicht mehr vorhanden.

[Dr. Sachs, Lazareth Dresd

X. A 16.

Taf. XXVII. Fig. 2.

Schussfraktur des linken Oberschenkels,

Absprengung bezw. Zertrümmerung des Trochanter major, dem nur noch eins der Bruchstücke (6 cm lang und 2,5 cm b vorhanden ist.

Feldwebel Joseph Riedel vom Oesterreich. 42. Inf. Regt. wurde am 3. Juli 1866 bei Königgrätz verwundet und starb am 23. Juli im Lazareth Görlitz an Pyämie.

[Oberstabsarzt Dr. Toussaint.]

X. A 17.
Taf. XXVI. Fig. 2.
Partielle Schussfraktur des linken Oberschenkels und aufsteigenden Sitzbeinastes.

Das Präparat besteht aus dem oberen Dritttheil des linken Oberschenkels, an dem voluminöse Knochenpartien vom Trochanter major und dem angrenzenden Theile des Schaftes ausgeschlagen sind, und aus dem unteren Theile des linken Hüftbeins, das eine beträchtliche Absprengung vom oberen Theile des Tub. ischii und unterem Theil des absteigenden Sitzbeinastes, sowie ausgedehnte, grösstentheils perforirende Fissurirung zeigt. Die Kontinuität des Femur ist erhalten.

Soldat Kramer vom 2. Württemberg. Jäger-Bat., verwundet am 18. Oktober 1870. Einschuss drei Querfinger unter dem grossen Trochanter, kein Ausschuss. Es stellten sich peritonitische Erscheinungen ein, denen Patient am 7. November erlag. Die Kugel war ins Becken eingedrungen durch die Incisura ischiadica minor und lag auf der Fläche des rechten Darmbeins.

[Stabsarzt Dr. Fetzer.]

(Vergl. Deutsche militärärztl. Zeitschr. 1874, Heft 3 u. 4.)

X. A 18.
Taf. XXVII. Fig. 3.
Partielle Schussfraktur der Diaphyse des linken Oberschenkels.

Die Kugel hat das Femur zwischen unterem und mittlerem Drittel getroffen, die vordere Knochenwand in 12 cm Länge (9 cm über der Mitte des vorderen oberen Randes des kondylen Knorpels beginnend), in grössere und kleinere Splitter zersprengt und ist an der hinteren inneren Seite herausgegangen. Es ist keine vollständige Fraktur, sondern die hintere Wand des Knochens ist erhalten. Ausgiebige Freilegung der Markhöhle. Von der zum Theil erhaltenen Aufschlagstelle des Geschosses an der Vorderfläche des Femur geht eine 7 cm lange S-förmige Fissur nach abwärts. Zu beiden Seiten der Fissur verläuft — genau mit derselben parallel — je eine seichte schmale Rinne, bedingt durch linear fortgeschrittene Caries necrotica. Die Entfernung zwischen den nicht an die Fissur stossenden Rändern dieser beiden Rinnen beträgt nirgends mehr als 0,5 cm. Eine zweite Fissur zieht sich — 8 cm lang — an der hinteren Femurfläche von der Austrittsstelle des Geschosses aus leicht bogenförmig bis nahe an den oberen Rand der Fossa poplit. Die Ränder dieser Fissur zeigen ganz dieselben Erscheinungen, wie die der zuerst erwähnten. Flache Knochenauflagerungen im Bereich der hinteren Fläche des mittleren Oberschenkeldrittels, sonst keine Kallusentwickelung.

Stephan Chakowsky, Kaiser Franz Garde-Gren. Regt., 11. Komp., verwundet am 18. August 1870, gestorben am 16. September 1870 an Pyämie.

Obduktion: Missfarbige Eiterung um die Bruchstelle bis zum Knie, letzteres voll Eiter, aber die Kapsel nicht eröffnet. Thrombophlebitis im Unter- und Oberschenkel, Venen des Plexus vesical. voll puriformer Massen, ebenso die Vena hemiazygos, Abszesse der Prostata, Milz und Lungen. Doppelseitige eitrige Pleuritis.

X. A 19.
Taf. XXVIII. Fig. 1 und 1a.
Inkomplete Schussfraktur der Diaphyse des rechten Oberschenkels.

Die eingekeilte Kugel wurde aus der Markhöhle extrahirt. Nach ihrem Eintritt in die Markhöhle hat die Kugel den Knochen so auseinander getrieben, dass von der hinteren und Seitenwand ein 12 cm langes, an der breitesten Stelle 4,5 cm messendes Stück ausgehoben, aber nicht vollständig aus dem Zusammenhange herausgerissen ist. Dies Stück ist noch einmal über der Stelle, wo die Kugel zur Ruhe gekommen war, nach hinten ausgeknickt.

Preussischer Soldat Fritz Günther, verwundet am 3. Juli 1866. Amputation wegen eitriger Kniegelenksentzündung zu Anfang der siebenten Woche nach der Verletzung. Tod in der zehnten Woche durch Verjauchung des Stumpfes.

[Dr. Maenel, Lazareth Dresden.]

X. A 20.
Inkomplete Schussfraktur des rechten Oberschenkels im unteren Drittel.

An der vorderen äusseren Seite des Knochens befindet sich 3 cm über dem Rande des Kondylenknorpels beginnend, ein schräg von hier nach oben, aussen und hinten verlaufender 7 cm langer und 2 cm breiter Defekt in der Knochenwand, wodurch die Markhöhle geöffnet ist. 3 cm oberhalb der unteren Grenze des Loches geht eine Fissur schräg nach innen und oben spiralig um die innere Seite des Knochens herum fast bis zur Mitte des Schenkels hinauf. Die Kontinuität des Knochens ist nicht unterbrochen gewesen. Die ganze Gegend des Bruches bis hinauf zum oberen Drittel des Knochens ist mit reichlichen bimssteinartigen Kalluswucherungen bedeckt. Die die Fissur begrenzenden Knochenränder sind partiell nekrotisirt. Knorpel des Knie- und Hüftgelenks sind ohne wesentliche Veränderung. Dazu das Os hyoideum.

Werner Winkel, 10. Komp. 5. Rhein. Inf. Regts. No. 65, am 27. September 1870 bei Verdun verwundet, Tod am 13. November 1870 an Pyämie im Barackenlazareth Berlin.

Sektion: Schussfraktur im unteren Drittel des rechten Femur. Vorn 8 cm über dem Kniegelenk eine eiternde Schusswunde, in deren Grunde man auf zackige Knochen stösst, eine zweite Schusswunde sitzt etwas höher am hinteren und äusseren Umfang. Die Venen der Extremität enthalten nur flüssiges Blut. Zwischen Knochen und Muskeln ein Jaucheherd mit gelbem Eiter. Alte metastat. Abszesse in beiden Lungen mit fibrinöser Pleuritis. Milzabszess mit zirkumskripter Peritonitis. Milztumor. Periostitis purulenta der vierten rechten Rippe und des Os hyoideum. Vereiterung des linken Knie- und Hüftgelenks. Diphtheria coli. Perichondritisches Larynxgeschwür.

[B. L. d. T. F.]

X. A 21.
Taf. XXVIII. Fig. 2 und 2a.
Inkomplete Schussfraktur in der unteren Hälfte des linken Femur.

Ausgedehnte Splitterung ohne Kontinuitätstrennung. Man sieht an der Hinterfläche des Femur 5 cm über dem Knorpelrande der Fossa intercondyloidea post. einen oblongen 4 cm hohen und 2 cm breiten Defekt, welcher in die Markhöhle führt, vorn aber durch die vordere Wand der Kortikalis geschlossen ist. Am äusseren und oberen Umfange sitzen noch lose schmale Splitter.

Von dem oberen inneren Winkel dieses Defektes aus zieht

sich nach oben und etwas medianwärts gerichtet eine ohngefähr 6 cm lange, in ihrem oberen Abschnitt von Kallus überwucherte Fissur. Eine zweite, etwas nach aussen von dem lateralen Rande des Defektes, ohngefähr 14 cm lang, sehr tief und zum Theil weit klaffend, in ihrem oberen Abschnitt gleichfalls von Kallus überwuchert, im mittleren gezackt, im unteren bogenförmig mit der Konvexität nach hinten gerichtet, den Condyl. ext. nicht erreichend.

An der Vorderfläche des Femur findet sich eine dritte 16 cm lange Fissur, welche mit der zuerst genannten Fissur 21 cm über der Gelenkfläche des Condyl. int. an der Innenseite des Femur in einen spitzen Winkel zusammenläuft, unten aber die Gelenkfläche des Knies an der Fossa intercond. ant. nicht erreicht. Endlich findet sich noch eine in querer Richtung an der Vorderfläche in geringer Entfernung vom Rande des Kniegelenkknorpels verlaufende Fissur von 7 cm Länge. Unterhalb dieser Fissur ist der Knorpel in einer Ausdehnung von 4 cm der Länge und Breite nach usurirt.

Anton Wilhelm vom 2. Schles. Gren. Regt. No. 11, wurde am 16. August 1870 verwundet, 19. August Entfernung der Kugel die zwischen den Trümmern lag. Tod am 16. Oktober 1870 im Barackenlazareth Berlin an brandigem Erysipel.

Sektion: Linke Unterextremität stark ödematös, Haut am Oberschenkel schwarzgrün, hebt sich blasig ab. 12 cm unter dem Perineum führt eine Inzisionswunde in einen zwischen den Adduktoren verlaufenden Jauchegang, der sich zur oben beschriebenen Frakturstelle hinzieht, dann längs der Kniekehle hinab zwischen die Gastrocnemii bis über die Mitte der Wade hinabsteigt. An der Aussenseite des Knies eine Wundöffnung, welche unmittelbar ins Gelenk führt, das mit schmierigem Eiter gefüllt ist. Die Blutgefässe des Femur enthalten überall flüssiges Blut, im Uebrigen fanden sich ausser einem Tonsillar-Abszess keine wesentlichen Veränderungen an den inneren Organen.

X. A 22.

Inkomplete Schussfraktur in der unteren Hälfte des linken Femur.

Untere Hälfte eines linken Oberschenkels mit einer tiefen, von Kalluswucherungen umgrenzten Schussrinne an der vorderen und inneren Seite, 3 cm über dem Kniegelenk. Von der äusseren Seite dieser Rinne geht eine Fissur aufwärts schräg bis zur Mitte des Femur und an der äusseren hinteren Seite des Femur wieder herab bis 3 cm über den Condyl. ext. Die Fissur ist theilweise durch Kallus verschlossen.

Obduktionspräparat.

X. A 23.

Taf. XXIX. Fig. 1 und 1a.

Lochschuss der unteren Epiphyse des Femur mit steckengebliebener Kugel.

Das Präparat besteht aus dem unteren bei der Sektion entfernten Ende des rechten Oberschenkels. Eine Chassepotkugel hat den Femur von hinten nach vorn durchbohrt, so dass sie, im Schusskanal stecken geblieben, mit ihrem konischen Theil an der Oberfläche des Knochens über der Gelenkfläche sichtbar ist. Die Eingangsöffnung im Knochen ist 2 cm hoch und $1\frac{1}{2}$ cm breit, nicht ganz rund, die Ausgangsöffnung, in welcher von der Kugel nur der vordere abgerundete Theil zu sehen ist, misst 4 cm in der Länge, 2 cm in der Breite. Von der Ausgangsöffnung geht nach oben in die Diaphyse nur eine einzige kleine, unbedeutende Fissur, sonst ist der Knochen vollständig intakt. Keine Kallusbildung. Die Gelenkfläche zeigt einen ziemlich unverletzten Knorpelüberzug.

August Kaiser von der 10. Komp. des Sächs. Inf. Re No. 106, wurde am 30. November 1870 vor Paris verwu Tod am 29. Dezember 1870 im Barackenlazareth Berlin. Tod ursache unbekannt.

X. A 24.

Taf. XXIX. Fig. 2.

Partielle Schussfraktur des linken Femur.

Das Präparat besteht aus dem bei der Sektion entfer unteren Dritttheil des linken Femur. Eine Chassepotkugel die vordere Wand des Knochens 1 cm über der Knorpelgre eingeschlagen und hier einen 2 cm langen und fast ebenso bre sehr tiefen Defekt erzeugt. Die Kugel hat sich an ihrem deren Ende breit geschlagen. Vom oberen Umfang des E schusses zieht eine schmale Längsfissur nach oben.

Sächsischer Soldat Brodkorb wurde, während er Laden auf dem rechten Knie ruhte, am rechten Vorderarm über der linken Kniescheibe gleichzeitig und wie er glaubte einer Kugel getroffen. Er ging zum Verbandplatz zurück fand sich ein Querbruch beider Vorderarmknochen rechts an der Vorderfläche des linken Oberschenkels eine quere st schussähnliche Wunde, durch die der Finger nicht auf Knochen gelangte. Nach acht Tagen plötzlich heftige E zündung des Kniegelenks, die rasch in Jauchung überging. am 30. Krankheitstage an Pyämie.

[Stabsarzt Dr. Fetz

X. A 25.

Taf. XXIX. Fig. 3 und 3a.

Lochschussfraktur des rechten Oberschenkels.

Ueber dem Condyl. int. befindet sich der Einschuss, Oeffnung ist ziemlich regelmässig oval, der Schusskanal du setzt den Knochen schräg nach oben und innen, um 6 cm dem hinteren Rande der Fossa intercondyl. poplit. in einer regelmässig dreiseitigen Oeffnung zu enden. Beide Oeffnu werden durch eine in hohem spitzen Bogen über die Innenfl des Femur verlaufende Fissur vereinigt.

Grenadier Nikolaus Hunz, 1. Garde-Regt. z. F., verwu am 3. Juli 1866 beim Sturm auf Chlum. Aufgenommen Görlitz am 18. Juli mit Vereiterung des Kniegelenks. An fem. am 28. Juli. Tod an Pyämie durch Verjauchung Stumpfes.

[Oberstabsarzt Dr Toussaint, Lazareth Görlitz

X. A 26.

Taf. XXX. Fig. 1, 1a bis 1e.

Lochschuss durch das untere Ende des rechten Oberschenk

Vorn und innen über dem Condyl. int. findet sich schräg gestelltes ovales Loch von 3 cm Länge und 1,5 Breite. An der Hinterfläche ist die dreiseitige Ausgangsöffnu die Basis quergestellt, 5 cm über dem hinteren Rande F intercondyl. post. die Spitze nach oben gerichtet, die Se 4 cm lang; diese Oeffnung ist namentlich an der Innenseite Kallusmassen umgeben. Der Schusskanal geht also schräg unten, innen und vorn nach hinten und oben. Der Kniegele knorpel ist unverletzt. Die dazu gehörige Chassepotkugel vorn und an der einen Mantelseite mit tiefen Einrissen sehen und am hinteren Ende abgeschliffen.

Musketier Hermann Kranshoff vom 8. Brandenburg Regt. No. 64 wurde am 1. September 1870 durch den re Oberschenkel oberhalb des Kniegelenks geschossen. Eingan öffnung 3 cm oberhalb des inneren Randes der Patella, Ausgan

öffnung hinten, eine halbe Hand breit über der Kniebeuge. Eine Kugel ist stecken geblieben und erst am 21. Februar 1871 durch Erweiterung der Ausgangswunde mit Knochenfragmenten zusammen entfernt worden. Sehr ausgedehnte jauchige Phlegmone des Ober- und Unterschenkels, gegen welche mehrere Inzisionen gemacht sind. Gestorben am 26. Februar 1871 im Barackenlazareth zu Berlin an Septicämie.

Sektion: Unterhautzellgewebe von jauchigem Eiter infiltrirt und emphysematös längs des ganzen Oberschenkels. Thrombosen der Oberschenkelvenen.

(Dem Präparat liegt ein längs durchsägtes Femur bei zum Zweck der Orientirung über den Verlauf der Epiphysenlinie.)

X. A 27.

Lochschuss des rechten Oberschenkels 4 cm über der Gelenkfläche des Knies.

Die Kugel hat vorn dicht über dem Cond. ext. einen unregelmässig ovalen Defekt hervorgebracht (Einschuss), von dem sich nur eine ganz seichte unbedeutende Fissur gegen den Cond. ext. hinzieht. Der Schusskanal im Knochen geht schräg nach unten; der Defekt an der Ausschussöffnung ist grösser; dort sind auch mehrere grössere Splitter abgelöst gewesen, zwei derselben sind angeleimt. Kniegelenksenden kariös, Knorpel fast überall zerstört.

Grenadier Hermann Herold vom 2. Sächs. Gren. Regt. No. 101, verwundet am 18. August 1870, gestorben am 29. September 1870 zu Montois bei Metz an Entkräftung infolge Kniegelenksvereiterung.

Sektion: Dieselbe konstatirte die beschriebenen Knochenläsionen. In der Höhle des Schusskanals fand man noch ein Stück Blei; das Kniegelenk war ein vollständiger Jaucheherd. Ueber den Zustand der inneren Organe ist nichts gesagt.

Einfache Frakturen.

(Hierzu vergl. X. A 3 und 4.)

X. A 28.

Taf. XXXI. Fig. 1 und 1a.

Schussfraktur des rechten Oberschenkels.

Oberes Fragment 19, unteres 31 cm lang. Querbruch fast ohne jede Splitterung (ein kleiner Splitter ist bei Lebzeiten entfernt). Das untere Fragment etwa 6 cm hinten und innen am oberen hinaufgezogen und durch geringe Kallusmassen lose vereinigt.

Peter Michelbacher vom 4. Garde-Gren. Regt., verwundet am 18. August 1870, gestorben am 22. November 1870 im Barackenlazareth Berlin an Ileotyphus.

Sektion: Verkürzung des rechten Schenkels. Abgeschlossene, nur die Bruchstelle umfassende Eiterhöhle mit zwei in gleicher Höhe innen und aussen liegenden Schussöffnungen. Hiermit nicht im Zusammenhang stehend eitrige Phlegmone am Oberschenkel und in der Wadengegend. Dekubitus an der Ferse und dem Fussrücken (Streckverband). Ileotyphus in der dritten Woche mit typhösen Darmgeschwüren. Milztumor und Bronchopneumonie rechts. Dazu die deformirte Chassepotkugel, die in der Kleidung gesessen hat.

X. A 29.

Schussfraktur in der Mitte des linken Oberschenkels.

Am oberen Fragment mässige Kallusbildung, die hintere Knochenfläche zernagt bis zum Trochanter minor. Am unteren Fragment sind zwei grössere Splitter unvollständig abgesprengt gewesen, namentlich von der hinteren Wand, sie sind durch reichliche Kallusmassen wieder befestigt, welche noch einzelne ganz kleine nekrotisch demarkirte Knochenstücke und ein kleines Bleifragment einschliessen. Eine Konsolidation ist nicht erfolgt, vielmehr schleifen beide Bruchenden so aufeinander, dass das untere Fragment hinter dem oberen in die Höhe gezogen ist und mit ihm einen nach innen offenen Winkel bildet.

Robert Fischer, 1. Komp. 52. Landwehr-Regts., verwundet am 8. Oktober 1870, gestorben am 12. März 1871.

Sektion: Verkürzung des linken Oberschenkels um 10 cm. Vorn in der Mitte des Oberschenkels Einschuss, hinten in gleicher Höhe der Ausschuss. Am Ober- und Unterschenkel mehrere Inzisionen. Venen durch einfache zum Theil in rother Erweichung begriffene Thromben geschlossen. Hüftgelenk links frei, rechts vereitert mit Zerstörung des Knorpels und des Lig. teres. Eitersenkung hinter dem linken Psoas hinauf bis zur Wirbelsäule. Vereiterung des linken Knie- und Fussgelenks.

X. A 30.

Nicht konsolidirte Schussfraktur des rechten Femur im oberen Drittel.

Die Kugel scheint den Femur von der vorderen inneren Fläche, dicht unter dem Schenkelhalse, getroffen zu haben, dort befindet sich ein 6 cm langer, 2,5 cm breiter Defekt der Kortikalis, von dem aus die Frakturlinie schräg nach unten und aussen verläuft, auch nach oben bis in das Kollum hinein verlaufen an der hinteren Seite mehrere Fissuren. Kariöse Zerstörung an Kopf und Hals; das untere Fragment des Femurschaftes zeigte ausgedehnte oberflächliche Nekrotisirung mit sehr schöner Demarkationslinie.

Friedrich Kreuter, Musketier des 8. Sächs. Inf. Regts. No. 107, verwundet am 18. August 1870 bei Gravelotte, gestorben am 15. September 1870 zu Roncourt. Einschuss in der Gegend des Trochanter minor. Am 21. August Kugelextraktion an der Ansatzstelle des Musc. glutaeus max.

Sektion: Ausser der beschriebenen Fraktur grosse Anämie der inneren Organe. Vereiterung des Hüftgelenks mit kariöser Zerstörung der Gelenkenden.

X. A 31.

Nicht konsolidirte Oberschenkelschussfraktur.

Starke Kalluswucherung um die Enden; letztere sehen aus wie gegen einander abgeschliffen.

Schollinus vom 4. Magdeburg. Inf. Regt. No. 67, verwundet am 3. Juli 1866. Es bestand eine innere und äussere Schussöffnung. 1. Oktober 1866 Amputation, nachdem Eitersenkungen und die profuse Sekretion, ohne Tendenz zur Vereinigung, das Leben des Patienten gefährdeten.

[Stabsarzt Dr. Roth, Lazareth Zittau.]

X. A 32.

Schussfraktur des rechten Oberschenkels dicht unter dem Trochant. major.

Das allein vorhandene obere Bruchstück ist konisch zugespitzt. Die Bruchlinie geht von aussen und oben nach innen und unten.

Unteroffizier Pöhlitz vom 1. Garde-Regt. zu Fuss, verwundet am 3. Juli 1866. Die Kugel war im oberen Drittel von vorn und innen eingedrungen und hatte den Knochen zertrümmert, war dann stecken geblieben. Die Eiterung wurde reichlich und schlecht, man hatte von dem Geschoss nur ein Stück entfernen können. Das spitze untere, aussen fühlbare

Bruchende, welches die Weichtheile zu durchbohren drohte, wurde am 31. August resezirt, wobei der andere Theil der Kugel gefunden und eine relativ einfache Fraktur konstatirt wurde. Die fortwährend starke Eiterung erschöpfte jedoch den Patienten derart, dass er am 25. September starb.

[Stabsarzt Dr. Roth, Lazareth Zittau.]

X. A 33.

Einfache, nicht konsolidirte Schussfraktur des linken Oberschenkels.

Nur am oberen der beiden vorliegenden Fragmente eine ausgesprochene Kallusbildung.

X. A 34.

Schussfraktur des rechten Oberschenkels.

Das Präparat besteht aus der oberen Epiphyse des Femur, die Bruchlinie verläuft 3 cm unter der Linea intertrochanterica post. ungefähr parallel mit derselben. Geringe Fissurirung.

Strohgail, verwundet vor Metz. Amputation. Gestorben am 5. Dezember 1870 im Kriegslazareth zu Talange an Erschöpfung.

X. A 35.

Schussfraktur des rechten Oberschenkels.

Das Präparat, 27 Tage nach der Verletzung bei der Obduktion gewonnen, zeigt einen einfachen Schrägbruch ohne Splitterung mit deutlicher nekrotischer Demarkation ausgedehnter Partien der oberflächlichen Knochenschichten und stammt von einem 1870 im Feldlazareth zu Talange an Septicämie verstorbenen Soldaten.

X. A 36.

Schussfraktur des rechten Oberschenkels.

Der Schuss hat die Mitte des rechten Oberschenkels getroffen und ein unteres, 23 cm, und ein oberes, 13 cm langes Fragment gebildet. Die zwischen beiden gelegene Knochenpartie — hauptsächlich die Stücke des hinteren und inneren Umfanges repräsentirend — war in zahlreiche grössere und kleinere Fragmente zertrümmert, welche, jetzt durch Kallusmassen fest vereinigt, ein einziges 14 cm langes, muldenförmiges Stück bilden, dessen Rundung 8 cm misst. An der Innenfläche sind zahlreiche Splitter in die um sie herumgewucherten Kallusmassen eingeheilt. Dieses mittlere Fragment ist an der hinteren Seite des oberen hinaufgeschoben und mit diesem in einem stumpfen Winkel durch umfangreiche Kallusmassen fest verbunden und zwar so, dass die untere Spitze des oberen Fragmentes stark nach aussen abweicht. Ebenso ist es mit dem unteren Fragment fest vereinigt, wobei die Spitze des letzteren in die muldenförmige Höhlung des mittleren Stückes hineingesenkt und hier angelöthet ist. Der ganze Oberschenkel bildet also im oberen Dritttheil einen nach innen offenen Winkel, wobei gleichzeitig das obere Fragment eine Achsendrehung nach vorn gemacht hat. Von den getrennt gewesenen Knochenstücken sind einzelne kleine nekrotisch, die grösseren aber nicht.

Gregor Bartkowiak vom 2. Posen. Inf. Regt. No. 19, verwundet am 26. August 1870 bei Metz. Tod am 20. November 1870 im Barackenlazareth Berlin an Entkräftung.

Sektion: Verkürzung der rechten Extremität um 5 cm. Einschuss an der äusseren Seite 8 cm unterhalb der Spitze des Trochanter maj. Ausschuss fehlt. Jauchehöhle um die Frakturstelle bis zum Schenkelhalse und bis zum unteren Drittel des Schenkels mit zahlreichen Taschen und Gängen zwischen den Muskeln; in einer solchen sitzt die bedeutend difformirte Chassepotkugel. Knie- und Hüftgelenk frei, ebenso die Ve[illegible] Alte Spitzeninduration, Bronchopneumonie rechts. Schwach[illegible] Milztumor. Fettleber.

Das beiliegende Projektil zeigt die bekannte Umkräm[illegible] nach Art der Tulpenblüthenblätter.

X. A 37.

Taf. XXXI. Fig. 2, 2a und 2b.

Splitterbruch durch Schuss in das obere Drittel des link[illegible] Oberschenkels.

Das Präparat besteht aus der oberen durch Resektion e[illegible] fernten Epiphyse des Femur, an der Frakturstelle hat [illegible] dann von dem unteren Fragment eine 6½ cm lange Spitze w[illegible] rend der Resektion abgesägt, dabei ergab sich der bis über [illegible] Mitte des Femur nach unten hinabreichende Längsbruch [illegible] Splitterung. Dieser Befund machte die Entfernung der ganz[illegible] Extremität mittelst der bei Hüftgelenks-Exartikulation üblich[illegible] Schnittführung nothwendig.

Wehrmann Andreas Maczkowiak vom Posen. Lan[illegible] Regt. No. 59, verwundet durch Schuss in den linken Ob[illegible] schenkel am 2. Oktober 1870, keine Ausgangsöffnung, Knoch[illegible] zerschmettert. Die Resektion, der die Absetzung der ganz[illegible] Extremität unmittelbar folgte, muss etwa vier Wochen n[illegible] der Verwundung gemacht sein. Patient starb nämlich [illegible] 3. November 1870 zu Talange und es findet sich dabei [illegible] Notiz: Tod kurze Zeit nach der Operation an Erschöpf[illegible] Bei der Sektion des Beins fand man die beiliegende Kugel [illegible] geschlagen zwischen oberem und unterem Fragment.

X. A 38.

Schussfraktur des rechten Oberschenkels zwischen unterem und mittlerem Drittel mit reichlicher Kal[illegible] bildung an beiden Bruchenden, aber ohne Konsolidation.

Das Femur ist 10 cm über dem Kniegelenk derartig [illegible] zwei grössere Stücke und mehrere Splitter gebrochen, das[illegible] wohl das obere wie das untere Stück an den Bruchenden, [illegible] zwar beide an ihren Vorderflächen spitz zulaufen, während [illegible] hintere Knochenfläche der Bruchstelle in mehrere grö[illegible] Splitter auseinander gesprengt ist. Die beiden grossen Br[illegible] stücke und an der hinteren Fläche zwei grössere Splitter [illegible] von starken Kallusmassen umgeben, lassen aber, da das un[illegible] Bruchstück mit seinem oberen Ende nach hinten und ob[illegible] die Höhe gezogen ist, somit mit dem oberen Bruchstück [illegible] nach vorn offenen Winkel bildet, eine vielfach ausgeboch[illegible] Höhle zwischen sich, welche durch eine Anzahl zwischen [illegible] Bruchstücken und den Kalluswucherungen befindliche Oeffnu[illegible] zugängig ist. Der Knorpel des Hüft- und Kniegelenks [illegible] keine pathologischen Veränderungen.

Es liegt bei die deformirte, im ganzen plattgeschla[illegible] Kugel.

Johann Stefanski von 8. Komp. 8. Brandenb. Inf. R[illegible] No. 64, erlitt am 16. August 1870 eine Schussfraktur des re[illegible] Oberschenkels. Unterbindung der Femoralis. Tod am 29. [illegible] tober 1870 im Barackenlazareth Berlin an allgemeiner An[illegible]

Sektion: 6 cm oberhalb des rechten Knies, an der ver[illegible] inneren Fläche des Oberschenkels, findet sich eine 8 cm l[illegible] schräg von oben und aussen nach innen und unten verlau[illegible] Inzisionswunde, deren schwarzgrüner Grund mit Knochen[illegible] tern gefüllt ist und auf den frakturirten, beweglichen Kn[illegible] führt. Eine zweite Wunde ist unter dem Lig. Poupart[illegible] deren Tiefe die Femoralis, von einer Ligatur umschlungen, [illegible] Ein Thrombus sitzt weder ober- noch unterhalb der Lig[illegible] Die Splitterfraktur ist zwar von vielfach ausgehöhlten Ka[illegible] massen umgeben, aber ohne Konsolidation. Leichtes La[illegible]

ödem. Bedeutende Anämie der inneren Organe, welche sonst ohne wesentliche pathologische Veränderungen sind.

X. A 39.

Schussfraktur des rechten Oberschenkels.

Schrägbruch mit Splitterung. Vordere Fläche des unteren Bruchstückes 17 cm, hintere 4 cm lang. Geringe Kallusbildung ohne Vereinigung. Im Markraum des oberen Fragmentes ein 1,5 cm langer Splitter der Rindensubstanz eingeheilt. Ausgedehnte Nekrose an beiden Fragmenten mit tiefen Demarkationslinien. Mehrere Knochensplitter, welche theils in den benachbarten Weichtheilen isolirt sassen, theils lose mit dem Os femoris verbunden waren, liegen bei.

Franz Kasper vom 2. Schles. Gren. Regt. No. 11, verwundet am 16. August 1870, amputirt am 12. Oktober 1870. Tod am 23. Oktober 1870 im Barackenlazareth Berlin an Pyämie.

Bei der Amputation fand sich das untere Ende nach hinten und oben hinaufgezogen. Eiterung auf die Frakturgegend beschränkt, Kniegelenk und Venen frei.

Sektion: Venen des Amputationsstumpfes thrombosirt, die Vena femor. mit rahmigem Eiter gefüllt bis zur Einmündung der Hypogastr. in die Iliaca. Ebenso die Vene des Blasenhalses. Rechtes und linkes Hüftgelenk voll Eiter. Abszess im Unterhautgewebe des rechten Handrückens, ebenso zwischen vorderen Halsmuskeln und Schildknorpel. Doppelseitige, eitrige Pleuritis. Zahlreiche gelbe, in der Erweichung begriffene Herde in beiden Lungen. Grosser frischer Milztumor mit kleinem Abszess an der Spitze.

X. A 40.

Schussfraktur des linken Oberschenkels

an der Grenze von unterem und mittlerem Drittel mit starker Splitterung und Fissurirung, namentlich des unteren Endes. In grosser Ausdehnung Beginn nekrotischer Demarkation der oberflächlichen Knochenschichten; keine Knochenneubildung.

Amputationspräparat von einem Franzosen, aus dem Kriegslazareth zu Novéant stammend.

[Stabsarzt Dr. Wolff.]

X. A 41.

Taf. XXXII. Fig. 1 und 1a.

Schussfraktur zwischen oberem und mittlerem Drittel des rechten Oberschenkels.

Es liegt vor: Das obere Bruchstück, 20 cm lang, mit drei Knochensplittern, von denen zwei bei Lebzeiten des Verwundeten entfernt sind, der grössere der letzteren umfasst die ganze Zirkumferenz des Knochens.

Verwundung bei Podol, am 27. Juni 1866; in der dritten Woche wurden 20 Splitter entfernt; Tod in der 13. Woche durch Erschöpfung. Doppelseitige Thrombose der Kruralis.

[Lazareth Dresden, Dr. Maenel.]

X. A 42.

Schussfraktur des rechten Oberschenkels

zwischen oberem und mittlerem Drittel. Beträchtlicher, 7 cm langer Substanzverlust der inneren Partie der Knochenwand. Bruchrichtung von dem Defekt aus schräg nach aussen und oben verlaufend. Im unteren Bruchstück an der äusseren, sowie an der hinteren Seite je eine 8 cm lange, tiefe Fissur.

Grenadier Friedrich Weber, vom 3. Garde-Gren. Regt., verwundet am 3. Juli 1866. Aufgenommen am 2. August 1866 in Görlitz, von Königinhof. Amputation am 6. August 1866. Tod am 14. August 1866 durch Verjauchung des Stumpfes.

[Lazareth Görlitz, Oberstabsarzt Toussaint.]

X. A 43.

Nicht konsolidirte Schussfraktur des rechten Oberschenkels, zehn Monate nach der Verletzung bei der Obduktion gewonnen.

Beide Bruchstücke sind vorhanden. An dem unteren sind von der vorderen Fläche 12, von der hinteren Fläche nur 7 cm erhalten, indem hier eine hochgradige Zersplitterung stattgefunden hat.

Levy Nitsche vom 2. Westfäl. Inf. Regt. No. 15, wurde am 14. August 1870 vor Metz durch einen Flintenschuss verwundet. Bei seiner Aufnahme in das Berliner Garnisonlazareth fanden sich fistulöse Oeffnungen unter dem Knie und phthisische Affektion beider Lungen. Tod am 22. Juni 1871.

Sektion: An der Frakturstelle eine Menge nekrotischer Knochenstücke zwischen den Kallusbildungen, wodurch die Solidität der letzteren erheblich beeinträchtigt wurde. Kniegelenk in kariöser Eiterung begriffen.

X. A 44.

Schussfraktur des rechten Femur im mittleren Dritttheil.

Am oberen Ende eine Sägefläche, herrührend von einer in der achten Woche ausgeführten Kontinuitätsresektion; Kallusauflagerungen und eine kleine, grubenartige Depression an der vorderen Seite, erzeugt durch ein Fragment der Kugel. Am unteren Ende war ursprünglich ein grösseres Knochenstück durch Kallus dem Schaft an unrichtiger Stelle aufgelagert, ausserdem zahlreiche im Kallus eingebettete Splitter, die sich bei der Mazeration gelöst haben.

Verwundung am 10. Juli 1866 durch Gewehrschuss. Tod am 19. September 1866.

[Kriegslazareth Kissingen, Stabsarzt Redecker.]

X. A 45.

Nicht konsolidirte Splitterfraktur des linken Oberschenkels etwa in der Mitte.

Das Femur ist in zwei grosse Fragmente und zahlreiche grössere und kleinere Splitter zerbrochen, das untere Fragment ist nach hinten und oben in die Höhe gezogen. Beide Bruchenden zeigen sehr ausgedehnte Nekrotisirung mit tiefgehender Demarkation und umfangreiche Osteophytenbildung. In dem Kallus an der hinteren Fläche ist ein langer, schmaler, in der Mitte eingeknickter Splitter der Kortikalsubstanz eingeheilt, der augenscheinlich nicht an diese Stelle gehört.

Das Präparat stammt von einem Soldaten Reuter, der bei Metz im August verwundet wurde und am 9. Dezember 1870 im Kriegslazareth Talange an Pyämie gestorben ist.

[Stabsarzt Dr. Wolff.]

X. A 46.

Schussfraktur des rechten Oberschenkels mit starker Splitterung.

Oberes Fragment 22 cm, unteres 16 cm lang. Beide sind so gegeneinandergestellt, dass sie einen nach aussen offenen, stumpfen Winkel bilden; vom unteren Fragment sind zwei grössere Splitter abgesprengt gewesen und durch Kallusmasse wieder mit demselben vereinigt. Ausserdem sind an der äusseren

Seite desselben zwei bis 5 cm lange Fissuren. Die Bruchenden sind rings von grossen pilzförmigen Kallusmassen umgeben, aber gegeneinander abgeschliffen, so dass keine Spur einer Vereinigung beider Fragmente vorhanden ist.

Louis Fuhrmann vom 4. Thüring. Inf. Regt. No. 72, verwundet am 16. August 1870. Gestorben am 22. Oktober 1870 im Barackenlazareth Berlin an Pyämie.

Sektion: Einschuss 10 cm über dem Condyl. intern. femoris, Ausgangsöffnung aussen und hinten in derselben Höhe; aus letzterer ragt ein scharfer Knochensplitter hervor. Geringer Eiterherd um die Frakturstelle. Knie- und Hüftgelenk frei. Eitrige Thrombophlebitis in den Venen des rechten Oberschenkels, Lungenembolie, eitrige Pleuritis rechts nach Lungenabszess. Metastatischer linker Nierenabszess.

[B. L. d. T. F.]

X. A 47.

Schussfraktur des linken Oberschenkels zwischen mittlerem und unterem Drittel.

Es ist nur das 5 bis 6 cm unterhalb des Trochant. min. abgesägte obere Bruchende vorhanden. Die Bruchfläche geht schräg von vorn und oben nach hinten und unten. Rings um den stark gezackten Rand desselben in wechselndem Abstande (von 0,5 bis 2 cm) eine scharf ausgeprägte nekrotische Demarkationslinie. Oberhalb derselben rings um den Knochen ausgedehnte, bis ins obere Drittel hinaufreichende, theils ganz flache, theils stark prominirende Auflagerungen von Kallusmassen.

Das Präparat stammt aus dem Feldzuge 1870/71 und ist 27 Tage nach der Verletzung gewonnen.

X. A 48.

Taf. XXXII. Fig. 2.

Schussfraktur des linken Oberschenkels durch Langblei.

Vier Wochen nach der Verletzung durch die Sektion gewonnen. Das plattgedrückte Geschoss steckt im Condyl. intern. Weitreichende Splitterung in die Diaphyse hinein, Fissuren ins Gelenk.

Bayerischer Unteroffizier Singer, verwundet am 3. Juli 1866. Schusseingangsöffnung fast in der Gesässfalte, keine Ausgangsöffnung. Enorme Blutextravasate längs des ganzen Femur. Anschwellung des Kniegelenks. 20. Juli erster Schüttelfrost. Verjauchung der Wunde. Tod am 3. August durch pyämische Abszesse in den Lungen.

Hier ist die Kugel fast längs der ganzen hinteren Fläche des Femur herabgelaufen und hat beim Abbrechen des Condyl. intern. so ausgedehnte Fissuren erzeugt, dass die Frakturlinie bis an die untere Grenze des mittleren Drittels hinaufreicht.

[Stabsarzt Dr. Starke, Lazareth Dermbach.]

X. A 49.

Schussfraktur des oberen Endes des linken Femur.

Der Kopf sowie der Trochanter minor vollständig abgesprengt. Ausserdem ein beträchtlicher Substanzverlust des Collum femoris. Der Patient war vier Wochen nach seiner Verletzung ohne Resektion gestorben.

Das Präparat ist bei der Obduktion gewonnen.

X. A 50.

Granatschuss-Zerschmetterung

des oberen Endes des rechten Femur, welcher zwischen beiden Trochantern zersplittert ist.

Hauptmann Wilhelm Wunecke vom 1. Magdeburg. Inf. Regt. No. 26 wurde durch Granatschuss am 3. Juli 1866 wundet. Die Eingangsöffnung fand sich 3 cm unter dem Tr ischii, zwei Ausgangsöffnungen zeigten sich vorne im ob Drittel des rechten Oberschenkels. Am 12. Juli kam er Ciresewitz aus nach Görlitz; am 12. August 1866 erlag wiederholten Blutungen und der erschöpfenden Eiterung.

[Oberstabsarzt Dr. Toussaint, Lazareth Görlitz

X. A 51.

Taf. XXXII. Fig. 3.

Schussfraktur des rechten Oberschenkels im unteren Dri

Die Kugel hat zunächst das Femur nach innen von Medianlinie der hinteren Fläche, 8 cm über dem hinteren R der Fossa intercondyl., getroffen und dort eine fast vollstä kreisförmige Einschussöffnung erzeugt. Dieselbe ist nur a äusseren Peripherie nicht vollkommen geschlossen. An d Stelle setzt sich der kreisrunde Defekt fort in einen viel grö zweiten, der die ganze äussere und einen Theil der vord Fläche des Femur einnimmt, so dass in der Höhe der Ein stelle des Geschosses nur der bei weitem kleinere innere T der Knochensubstanz erhalten und die Markhöhle ausg eröffnet ist. Zahlreiche grosse Fissuren reichen vorn und h bis nahe ans Kniegelenk und haben viele grössere Splitte zeugt, die sich gut wieder zusammensetzen lassen.

Das Präparat stammt von einem Manne Namens St becker aus dem Feldzuge 1870/71. Die Kugel hatte den K passirt.

X. A 52.

Taf. XXXIII. Fig. 1 und 1a.

Schussfraktur des linken Oberschenkels.

An der hinteren Fläche des Femur, 4 cm oberhalb Fossa intercondyl., findet sich ein kreisrundes, 1,5 cm im D messer grosses Loch mit scharfen, wenig gezackten Rä welche einen ganz schmalen, vielleicht durch Bleim schwarzgrau gefärbten Saum zeigen. In ihrer Umgebung f sich noch ein grösserer und mehrere ganz kleine, eben färbte Flecke. Der Femur selbst in zahlreiche, unregelm Fragmente zerschmettert. Die Epiphyse ist vollkomm der Diaphyse und beide Kondylen durch einen mitten zw ihnen verlaufenden Sprung von einander getrennt. Das Fragment zeigt einen bis 4 cm breiten, nekrotischen welcher ringsum durch Demarkationsfurche und dünne Ka auflagerungen oberhalb derselben ausgezeichnet ist.

Schirndt vom Brandenburg. Füs. Regt. No. 35, 6. verwundet am 16. August 1870. Am 27. August zeigt der Fuss blau, kalt und ohne Gefühl, am 31. August Ampu in der Mitte des Oberschenkels durch Zirkelschnitt. gelenkshöhle mit Eiter gefüllt. Vena femoral. hinter der Fr stelle zerrissen und nach oben und unten thrombosirt. am 29. September 1870 erfolgten Evakuation des Patien die Heilung im besten Gange.

[Oberstabsarzt Dr. Ewald, 8. Feldlazareth III. Armeek

X. A 53.

Schussfraktur des linken Oberschenkels.

Zerschmetterung des Femur dicht oberhalb der Kon vielfache Splitterung der Diaphyse. Streifung der Pate oberen Rande. Einschuss hinten und innen, Ausschus dicht über dem Condylus externus.

Lelièvre, Französischer Infanterist, verwunde 18. August 1870. Amputirt am 3. September 1870. E am 9. September 1870.

[3. Feldlazareth II. Armeek

X. A 54.

Taf. XXXIV. Fig. 1 und 1a.

Schussfraktur

mit kolossaler Splitterung der Diaphyse des rechten Femur an der Grenze zwischen mittlerem und unterem Drittel.

Nach Aneinanderfügung der vielen scharfrandigen Knochensplitter bleibt an der inneren Seite ein 5,5 cm langer, unregelmässig dreieckiger Defekt, der dem Einschuss entspricht; die einzelnen Splitter machen den Eindruck, als sei der Knochen von innen her auseinandergetrieben.

Wehrmann Carl Himpel vom 1. Westpreuss. kombinirten Landw. Regt. No. 6. Schussfraktur des rechten Oberschenkels im unteren Drittel, Schusskanal dicht neben der Vena poplit. Gangrän des Unterschenkels. Amputation in der Mitte des Oberschenkels drei Wochen nach der Verwundung. Letaler Ausgang acht Tage nach der Operation.

Bei der Sektion zeigte das amputirte Bein vollständige Thrombose der Venen. Ein kleines Stück der Kugel sass noch am Knochen.

X. A 55.

Schussfraktur des rechten Oberschenkels im unteren Drittel.

Der Knochen ist in drei grössere und viele kleinere Fragmente zerbrochen. Fügt man dieselben zusammen, so bleibt an der Vorderfläche eine 4 cm oberhalb der Fossa intercondyl. ant. beginnende, etwa 4 cm lange, in der Mitte 1 cm breite Spalte, welche durch Fissuren nach oben bis zur Hauptbruchlinie, nach unten 2 cm über den Rand der Knorpelfläche hinaus — von hier ab subchondral verlaufend — sich fortsetzt. An der Hinterfläche des Knochens bleibt ein grösseres, fast vierseitiges Loch von 4 cm Länge und 3 cm Breite — dem vorderen Defekt genau gegenüberliegend — frei. Von den Seiten des Loches gehen gleichfalls verschiedene Fissuren aus, die grösste nach unten 1 cm über dem hinteren Rande der Fossa intercondyl. post. hinaus verlaufend. Der innere Rand des hinteren Defektes, nach oben verlängert, giebt die Anfangsrichtung der in einem hohen, oben flach abgerundeten Bogen über die innere, vordere und äussere Seite des Knochens verlaufenden Hauptbruchlinie an. Diese geht auf der äusseren Partie der Hinterfläche in den äusseren Rand desselben Defektes über, an dessen innerem Rande sie ihren Anfang nahm. Keinerlei Kallusbildung. In den Knochenblättchen des Cavum medullare sieht man an der vorderen Wand kleine Knochensplitter der Rindensubstanz, an der Hinterwand einen kleinen Bleisplitter festsitzen. Krankengeschichte fehlt.

Präparat stammt aus dem Feldzuge 1870/71.

X. A 56.

Schussfraktur des rechten Oberschenkels oberhalb des Kniegelenks.

Der Knochen ist in drei grössere Stücke zersprungen. Die vielen dazwischen gelagerten kleineren Splitter fehlen. Nach Aneinanderfügung der vorhandenen bleibt an der Innenseite ein 10 cm langer, zum Theil mehr als die halbe Dicke des Knochens einnehmender Substanzverlust. An der Vorderfläche des Knochens endet dieser Defekt in einer halbkreisförmigen, scharfen Begrenzung. Dies ist wahrscheinlich die Einschussöffnung, von wo ab die Kugel in ihrem schräg nach hinten oben und innen gerichteten Verlauf die innere Wand des Femur in mehrere kleine Splitter, die äussere in einem 13 cm langen Fragment aus der Kontinuität des Knochens herausgesprengt hat, so dass das untere Gelenkende vollkommen abgetrennt ist; Fissuren verlaufen vorn und hinten nach der Fossa intercondyl. zu. Keine Kallusbildung.

Das Präparat stammt aus dem Feldzuge 1870/71.

X. A 57.

Schussfraktur des rechten Oberschenkels.

Die Kugel hat 8 cm über dem hinteren Rande der Fossa intercondyl. in der Richtung von vorn und innen nach hinten und aussen ein Stück von 3 cm Breite und 1,5 cm Höhe aus der inneren und hinteren Knochenfläche herausgeschlagen und dabei gleichzeitig den unteren Abschnitt des Femur in mehrere Stücke von 7—10 cm Länge zersprengt. Die Splitterung reicht nach oben fast bis zur Mitte, nach unten hört sie an der vorderen Fläche 4 cm über dem Rande der Fossa intercondyl. — an der äusseren 5 cm über dem Knorpelrande des Kondyl. auf, während sie an der hinteren und inneren Fläche durch den unteren Rand des beschriebenen Defektes begrenzt ist. Keine Kallusbildung, dagegen ausgedehnte Nekrose der Bruchstücke mit beginnender Demarkation und Usur der Oberflächen. An der Innenfläche eines der äusseren Seite des Femur angehörenden Splitters, nahe dem wahrscheinlichen Kugelaustritt sitzt ein Stückchen Blei eingekeilt.

Wilhelm Kleinfeldt, 2. Komp. 9. Pion. Bats., verwundet am 7. Dezember 1870 bei Lagny, Tod am 28. Dezember 1870 im Barackenlazareth Berlin an Pyämie.

Bei der Sektion fand man das obere und untere Bruchstück etwa 6 cm von einander stehend, die dazwischen gehörigen Bruchstücke in den umliegenden Weichtheilen. Metastatische Abszesse in beiden Lungen, letztere im Zustande der gelben Hepatisation; fibrinöse Pleuritis, mässiger Milztumor.

[B. L. d. T. F.]

X. A 58.

Taf. XXXIV. Fig. 2 und 2a.

Nicht konsolidirte Schussfraktur im oberen Drittel des rechten Femur.

Die Kugel hat offenbar zunächst die vordere Fläche des Femur 8 cm unter der Spitze des Trochanter maj. getroffen, hier findet sich ein kreisförmiger Defekt von 2 cm Breite und 2,5 cm Höhe, von demselben gehen zahlreiche tiefe Splitterungen aus, die den Knochen in vier Theile trennen, ein oberes aus Kopf, Hals und beiden Trochantern, ein unteres aus dem grössten Theil des Femurschaftes bestehendes Segment und zwei ziemlich korrespondirend begrenzte seitliche Fragmente, die aus der Kortikalsubstanz der inneren bezw. äusseren Fläche des Femur bestehen.

Das Präparat stammt von einem Verwundeten Namens Volkland aus dem Feldzuge 1870/71.

X. A 59.

Schussfraktur des rechten Oberschenkels dicht unter der Linea intertrochant.

Die Kugel hat zuerst die Vorderfläche 7 cm unterhalb der Spitze des Trochanter major getroffen, aus dem Knochen ein längsovales, 2,5 cm im Längsdurchmesser haltendes Stück herausgeschlagen, den Knochen nach drei Richtungen, nach aussen quer, nach unten und innen sowie nach aussen und oben longitudinal frakturirt und ist an der Hinterseite in der Höhe der Eintrittsöffnung nach Absprengung eines 4 cm langen und 2 cm breiten Stückes der Knochenwand wieder ausgetreten. Vorn sowie hinten gehen die nach oben gerichteten Frakturlinien bis in die Spitze des Trochant. major, ohne denselben abge-

trennt zu haben. An der Innenfläche des oberen Bruchstückes, dessen Spitze abgesprengt ist, ist geringe Kallusbildung wahrnehmbar. Der Knorpelüberzug des Gelenkkopfes ist zum grössten Theil karefizirt.

Krankengeschichte fehlt.

Das Präparat stammt aus dem Feldzug 1870/71.

X. A 60.

Schussfraktur des rechten Oberschenkels im oberen Drittel.

Die Kugel hat das Femur an der äusseren Fläche, dicht unter dem Trochanter maj. getroffen, dort mehrere grössere Stücke herausgeschlagen und den Knochen in einer Richtung getrennt, die von aussen und oben nach innen und unten geht. Mehrere tiefe Fissuren verlaufen bis in den Schenkelhals und den Trochanter major hinein. Um die Bruchlinien Spuren von nekrotischer Demarkation und flacher Osteophytenbildung.

Johann Karl Weisswange, 8. Sächs. Inf. Regt. No. 107, verwundet am 18. August 1870 bei Gravelotte, Tod am 19. September 1870 zu Roncourt. Im Verlauf der Krankheit war es zu sehr bedeutenden Eitersenkungen gekommen, die unter andern das rechte Kniegelenk perforirt hatten. Die Sektion beschränkte sich darauf, die beschriebenen Läsionen am Knochen und Kniegelenk zu konstatiren.

X. A 61.

Schussfraktur im unteren Drittel des rechten Oberschenkels mit bedeutender Splitterung.

Das Präparat ist gewonnen durch Amputation in der Höhe von 25 cm über dem Kniegelenk. Es besteht aus zwei grösseren Stücken, einer Anzahl kleinerer Fragmente, Kallusmassen und Splittern, welche letztere zum Theil vor der Amputation extrahirt worden sind. Das Kniegelenk scheint unverletzt geblieben zu sein, obschon an der hinteren Fläche nur 3 cm über dem Kniegelenk noch ein Stück quer abgesprengt ist und vorn von der etwas höher beginnenden Splitterung aus Fissuren nach unten gehen, ohne jedoch das Kniegelenk zu erreichen. Das obere Bruchstück hat bis zur Sägefläche 12 cm Länge und ist von innen nach aussen abgeschrägt. Seine vordere Fläche ist oberflächlich nekrotisirt. Die Umgrenzung der losen Sequester ist von grossen Kalluswucherungen umgeben.

Der Füsilier Adolf Amthor von der 10. Komp. des 4. Brandenburg. Inf. Regts. No. 24 erhielt am 16. August 1870 einen Schuss in den rechten Oberschenkel. Amput. femor. dextri am 3. Oktober 1870, dabei zeigt sich, dass die Bruchenden trotz beträchtlichen Muskel-, Periost- und Mark-Kallus nicht konsolidirt sind. Die Bruchflächen des Knochens sehen missfarben aus, indess hat schon die Sägefläche ganz reine Beschaffenheit. Keine starke Verjauchung der Weichtheile, das Kniegelenk ganz frei. Tod am 19. Oktober 1870 an Pyämie im Barackenlazareth Berlin.

Sektion: Thrombophlebitis venae femoralis dextrae et sinistrae et venae hypogastr. sinistrae. Metastat. Abszesse in den Lungen. Fibrinöse Pleuritis. Struma hyperplast. gelatinosa. Milztumor.

X. A 62.

Schussfraktur des linken Oberschenkels.

Zerschmetterung des unteren Drittels des Femur. Die Bruchrichtung verläuft von vorn, aussen und oben nach hinten, innen und unten. Oberes Fragment quer abgebrochen. An der Aussenfläche desselben eine nekrotisch demarkirte Partie von dreieckiger Gestalt, 7 cm hoch; an der Basis 3 cm breit. Um die durchweg deutlich ausgeprägte Demarkationslinie spärliche Knochenauflagerungen. An der inneren und hinteren Fläche oberhalb der quer verlaufenden Bruchlinie reichliche zum Theil stark prominirende Kallusmassen. Das untere Fragment, dessen äussere Wand 8 cm höher als die innere ist, zeigt an der äusseren und an der vorderen Seite zwei Sprünge, die zum äusseren und inneren Kondylus verlaufen und dicht an der Epiphysengrenze enden. Ausser diesen beiden Hauptfragmenten ist noch ein drittes erhalten, welches durch Splitterung und Kallusbildung sehr unregelmässig und zackig gestaltet ist. Es repräsentirt den an das obere Bruchstück angrenzenden Rest der zum grösseren Theil weggerissenen inneren und hinteren Wand des unteren Femur-Abschnittes.

Heinrich Berger, 7. Brandenburg. Inf. Regt. No. 60, 3. Komp., verwundet am 18. August 1870, Tod am 16. Oktober 1870 im Barackenlazareth Berlin an Dekubitus, Rippenschussfraktur mit abgekapselter Pleuritis etc.

Sektion: Zwei vernarbte Schusswunden, eine an der äusseren Fläche, 10 cm über der Patella, die zweite 4 cm über der Kniekehle. Leichte Schwellung und Verkürzung des Oberschenkels. Wenig umfangreiche Eiterhöhle um die Frakturstelle, in der noch mehrere lose, nekrotische Knochenpartikel liegen. Knie- und Hüftgelenk, sowie Venen frei. Gleichzeitig Schussfraktur der zweiten bis fünften rechten Rippe.[1]) Ausgedehnter Dekubitus. Leichte Diphtheria coli.

X. A 63.

Schussfraktur des rechten Oberschenkels.

Die Kugel scheint die vordere Fläche des Femur 6 cm über dem Rande der Fossa intercondyl. getroffen zu haben, hat dort zunächst einen umfangreichen Defekt gesetzt und dann den Knochen in verschieden grosse, spitze und scharfrandige Splitter zersprengt. Keine Spur von Kallusbildung.

Heinrich Jahnel, 2. Schles. Gren. Regt. No. 11, verwundet am 1. September 1870 bei Noisseville durch Chassepotkugel aus ziemlicher Nähe. Auf dem Schlachtfelde starke Blutung aus der Eingangsöffnung, die vorn 6 cm über der Patella gelegen ist. Lagerung in Volkmanns Apparat. Nach acht Tagen erneute venöse Blutung, bei alledem günstiger Verlauf, bis nach Wochen nach der Verwundung plötzlich septicämische Erscheinungen auftreten. Tod am 16. Oktober 1870.

Sektion: Zeigt eine grosse Höhle um die Frakturstelle, die mit blutiger Jauche gefüllt ist. Keine Spur von Kallusbildung.

X. A 64.

Schussfraktur des rechten Oberschenkels.

Der rechte Oberschenkel ist in zahlreiche grosse und kleine Fragmente zertrümmert, welche von reichlichen Kallusmassen umwuchert sind; die untere Epiphyse ist bis etwa 8 cm über dem Kniegelenk erhalten. Das längste Fragment repräsentirt etwas mehr als die innere Wand des mittleren Drittels. In den die Frakturstelle umgebenden Weichtheilen und den hier entstandenen Jauchehöhlen befanden sich, wie die Sektion des am oberen Drittel amputirten Femur ergab, noch kleine Knochenfragmente, von denen zwei dem Präparat beiliegen.

Robert Philipp, 3. Husar. Regt., verwundet am 16. August 1870 aus grösster Nähe, amputirt am 4. Oktober 1870, Tod am 13. Oktober 1870 im Barackenlazareth Berlin an Pyämie.

Sektion: Arteria femor. unterbunden, Vena femor. mit purulenter Flüssigkeit gefüllt und vom Lig. Poup. ab thrombosirt. Milz vergrössert, kleiner Abszess unter der Kapsel. Status Diphtheria coli. Lungen etc. normal.

---

[1]) Vergl. II. A 12 Rippenfraktur von demselben Patienten.

X. A 65.

Taf. XXXV. Fig 1 und 1a.

Schussfraktur des linken Oberschenkels.

Ursprünglich Schrägfraktur mit sehr vielen Splittern. Das obere Fragment ist, von der Spitze des Trochanter major gemessen, vorn 15, hinten 7 cm lang. Die Vereinigung ist so erfolgt, dass das untere Fragment 8 cm nach hinten und aussen in die Höhe gezogen ist; das obere bildet mit ihm einen nach hinten und innen offenen stumpfen Winkel; die Spitze des oberen Fragmentes steht von der vorderen Fläche des unteren 5 cm ab. Von beiden Bruchstücken sind sehr umfangreiche Kalluswucherungen ausgegangen, welche sich im Scheitel des Winkels vereinigen. An der äusseren Seite des unteren Bruchendes ebenfalls starke Kalluswucherungen, welche einen 8 cm langen, 1—1,5 cm breiten Sequester lose einschliessen. Ausserdem liegen noch viele grössere und kleinere Splitter um und in der Bruchstelle. Ohne Gypsverband mit Streckschienen behandelt.

Otto Hansen vom 3. Westfäl. Inf. Regt. No. 16, verwundet am 16. August 1870 aus grösster Nähe, Tod am 10. Dezember 1870 an Diphtheria coli, Dekubitus und Lungenödem.

Sektion: Zwischen Tuber ischii und Trochanter ist die noch offene Einschussöffnung, welche in die Jauchehöhle der Fraktur führt. Von hier ziehen sich mehrere Gänge zwischen die Muskeln, in denen zum Theil Knochenpartikel und ein Kugelfragment liegen. Hüftgelenk frei. Vernarbter Ausschuss an der Innenseite des Schenkels dicht unter dem Perineum. Streifschuss beider Hoden (geheilt mit Narbe im rechten, Abzess im linken Hoden). Geheilter Weichtheilschuss als Fortsetzung des ersten durch den rechten Oberschenkel. Chronische Diphtheria coli, starker Dekubitus am Kreuzbein, Lungenödem.

X. A 66.

Taf. XXXV. Fig. 2 und Taf. XXXVI. Fig. 1 u. 1a.

Schussfraktur des linken Femur dicht unterhalb der Mitte.

Unteres Bruchstück nach hinten um 9 cm gegen das obere verschoben. Beide sind von massigen Kalluswucherungen umgeben, welche durch ihre unregelmässige Gestalt die Bruchenden in ihrer Lage fixiren, ohne sie zu vereinigen, das untere Ende des oberen Bruchstückes steht von der vorderen Fläche des unteren 4 cm ab. In den Kallusmassen sind zahlreiche, nekrotische Knochensplitter eingeschlossen, andere nicht nekrotische damit vereinigt. Einer der ersteren zeigt an seinem sichelförmigen Rande (Anprallstelle) einen schmalen, schwarzbraun gefärbten Saum. Dieser Splitter ist quergestellt und an einer offenbar nicht ihm gehörigen Stelle am oberen Fragment zwischen beiden Hauptfragmenten angelöthet; ebenso zeigt ein ursprünglich abgetrennt gewesenes, jetzt aber wieder fest vereinigtes grösseres Stück des unteren Fragmentes an seiner Innenfläche einen Brandfleck. In den Kallusmassen, namentlich des unteren Fragmentes, stecken sehr zahlreiche ganz feine und gröbere Bleipartikel. Die Konfiguration der Bruchstelle ist so erfolgt, dass inmitten derselben eine Höhle von der Grösse eines kleinen Apfels geblieben ist, in deren unterem Ende, im Kallus des unteren Fragmentes, sich bei der Sektion ein difformes Stück einer Kugel fand (fehlt).

Karl Friedrich Naumann, Sächs. Leib-Gren. Regt. No. 100, 6. Komp., verwundet am 18. August 1870, Tod am 30. November 1870 im Barackenlazareth Berlin an Erschöpfung.

Sektion: An der äusseren Seite des linken Oberschenkels in der Mitte desselben eine grosse Wundfläche, von der aus man in eine die Frakturstelle umgebende Jauchehöhle gelangt. Von dieser führen lange Gänge nach oben, weniger nach unten. Hüft- und Kniegelenk frei. Grosse Anämie, sonst keine Veränderung an den inneren Organen.

X. A 67.

Linker Oberschenkel im oberen Drittel in einer Ausdehnung von etwa 18 cm in zahlreiche (über 15) Stücke zerschmettert. Die Zerschmetterung beginnt an der Basis des Trochanter maj. Fast keine Kallusbildung. Beginnende Demarkation der nekrotischen Bruchstücke.

Ernst Federich vom 6. Brandenburg. Inf. Regt. No. 52, verwundet am 16. August 1870, gestorben am 17. Oktober 1870 an Pyämie im Barackenlazareth Berlin.

Sektion: Grosse Schussöffnung 8 cm unterhalb der Spitze des Trochanter major. Jauchehöhle, die bis zur Mitte des Unterschenkels herabreicht. Ein Stück des Projektils im Adductor brevis eingekapselt. In der Jauchehöhle noch mehrere Fetzen wollenen Gewebes. Knie- und Hüftgelenk frei. Thrombosis der Vena femoralis. Embolien der rechten Lunge. Diphtheria coli.

X. A 68.

Schussfraktur des linken Oberschenkels

dicht unter den Trochantern mit enormer Splitterung in der Ausdehnung von 11 cm. Keine Konsolidation. Das Hüftgelenk scheint nicht eröffnet gewesen zu sein. Der Knorpelüberzug des Gelenkkopfes ist theilweise rauh und glanzlos.

Das Präparat besteht aus dem oberen bis 10 cm unterhalb der Spitze des Trochanter major herabreichenden Abschnitte des Femur, aus dem grössten Theil der Diaphyse mit dem Kniegelenksende und aus einer Anzahl zum Theil nekrotischer Splitter mit einigen Kallusmassen. Dasselbe stammt aus dem Feldzug 1870/71.

X. A 69.

Schussfraktur des linken Femur im unteren Drittel.

Das durch Amputation gewonnene Präparat zeigt starke Dislokation der Fragmente, mässige Knochenwucherungen. An der inneren Fläche eines grossen vorderen Bruchstückes sitzt in der Spongiosa ein Stück Blei. Am oberen Rande des hinteren Bruchstückes (Einschussöffnung) ist ein deutlicher, ganz schmaler Bleisaum; sonst sind die Ränder des Bruches in grösserer und geringerer Ausdehnung nekrotisch, jenseits der Demarkationslinien von ausgedehnten flachen Kallusproduktionen umgeben.

Fey, verwundet am 14. August 1870 (Chassepot). Einschuss hinten dicht über den Kondylen des Femur. Kugel unter der Haut, dicht über der Patella, stecken geblieben. Anfangs konservative Behandlung, am 12. September profuse Blutung aus der Arteria femoralis, infolge dessen am 12. September 1870 Amput. femor. zwischen oberem und mittlerem Drittel. Hier grosse Eiterhöhle. Befriedigender Wundverlauf. Gestorben an interkurrenter Dysenterie am 27. September 1870.

[8. Feldlazareth I. Armeekorps, Vaudoncourt. Chefarzt Dr. Thiele.]

X. A 70.

Schussfraktur des rechten Oberschenkels.

Der Schuss hat die Höhe der beiden Trochanter getroffen und hier den Knochen in vier grössere Fragmente und viele kleinere zerbrochen. Ausgedehnte Nekrose des Schaftes, welche sich bis 8 cm unterhalb des Trochanter minor erstreckt und durch sehr tiefe Demarkation abgegrenzt ist. Rindensubstanz an Schenkelhals und Kopf stark zerfressen. Der Gelenküberzug des Hüftgelenks total zerstört. Sehr spärliche Knochenneubildung an der vorderen Fläche.

Franzose, aus dem Kriegslazareth zu Novéant 1870/71.

[Stabsarzt Dr. Wolff.]

X. A 71.

Schussfraktur des linken Oberschenkels dicht unter dem Trochanter mit starker Splitterung.

Das Präparat besteht nur aus dem oberen Bruchende mit der zackig verlaufenden Bruchlinie.

Nicolas, Franzose, verwundet am 30. November 1870. Einschuss dicht unter der Mitte der Schenkelbeuge. Ausschuss zwischen Trochanter major und Sitzbeinhöcker. Exartikulation wird verweigert. Am 13. und 14. Dezember arterielle Blutungen aus beiden Schussöffnungen. Am 14. Dezember Unterbindung der Arteria femor. unter dem Lig. Poupartii. 23. Dezember starke Blutung aus der Unterbindungsstelle. Ligatur der Iliaca externa. Am selbigen Tage gestorben.

[Stabsarzt Dr. Fetzer.]

(Vergl. Deutsche militärärztl. Zeitschr. 1874, Heft 3 und 4.)

X. A 72.

Komminutivfraktur der unteren Epiphyse des linken Oberschenkels.

Das Präparat besteht aus der unteren Hälfte des Femur und der oberen Epiphyse der zugehörigen Tibia und Fibula. Eingangsöffnung 5 cm über dem inneren Kondylen-Knorpelrande. Schusskanal ganz in der Richtung der Querachse, starke Splitterung der Kondylen und des unteren Diaphysenabschnittes, letzterer selbst zwischen die Fragmente der Kondylen hineingetrieben und durch starke Osteophytenmassen mit ihnen locker vereinigt. Die Gelenkflächen rauh, des Knorpelüberzuges grösstentheils beraubt.

Verwundung am 10. Juli bei Kissingen. Gleich anfangs starke Schwellung der Weichtheile des Oberschenkels mit weit hinaufreichendem Blutextravasat an der äusseren Seite; Resorption desselben im Laufe der nächsten drei Wochen, gleichzeitige Abnahme der Schwellung, Eiterung gut aber kopiös. Am 12. August leichter Schüttelfrost, der sich einige Male wiederholt, aber dann ausbleibt. Vom 20. August an Allgemeinbefinden gut, Appetit vortrefflich, Eiterung sehr stark, zuweilen fötide. Am 30. August Amputation des Oberschenkels, nach derselben schneller Verfall der Kräfte. Konvulsionen mit Bewusstlosigkeit. Gestorben acht Stunden nachher.

[Kriegslazareth Kissingen, Stabsarzt Dr. Redecker.]

X. A 73.

Schussfraktur des linken Oberschenkels.

Der linke Oberschenkel ist dicht unter dem Trochanter major zertrümmert. Der Bruch geht von hinten, 5 cm unterhalb der Spitze des Trochanter major, dicht unter dem Halse beginnend, nach vorn und unten, so dass die Spitze des vorderen oberen Bruchendes 11 cm unterhalb der Spitze des Trochanter major endigt. Das untere kegelförmig zugespitzte Ende ist nach hinten und oben hinaufgezogen. Geringer Kallus am unteren Fragment, am oberen grosse, unregelmässige Kallusmassen, welche ausgedehnte Knochensplitter einschliessen. Keinerlei Konsolidation, Hüft- und Kniegelenksknorpelüberzug zum grossen Theil zerstört.

Christian Hecht vom 6. Ostpreuss. Inf. Regt. No. 43, verwundet am 1. September 1870, gestorben am 13. Dezember 1870 im Barackenlazareth Berlin.

Sektion: Schussöffnung hinter und unter dem linken Trochanter major und am Perineum, wo dieses in das Skrotum übergeht. Verkürzung der linken Extremität um etwa 8 cm. Verjauchung des Knie- und Hüftgelenks. Um die Bruchstelle und zwischen den Oberschenkelmuskeln Jauchherde und Senkungen. Starkes Anasarka, Ascites. Hydrothorax sinister. Alte Adhärenzen in der rechten Pleurahöhle. Leichte chroni[illegible] Endocarditis an den Klappen. Synechien der vorderen [illegible] rechten Aortenklappe, mit konsekutiver Dilatation des lin[illegible] Herzens. Starker, indurirter Milztumor. Nieren im Zust[illegible] ausgesprochener Gefässinduration (amyloid). Venen des lin[illegible] Oberschenkels, Beckens etc. frei.

[B. L. d. T. F.]

X. A 74.

Splitterbruch des linken Oberschenkels dicht unterhalb [illegible] Mitte. An den Bruchenden des oberen und unteren Ha[illegible] fragments ausgedehnte nekrotische Partien, welche zum T[illegible] durch tiefe Demarkationsfurchen abgegrenzt und jenseits d[illegible] selben mit mässigen Kallusmassen umgeben sind. Von d[illegible] sonst noch vorhandenen (sechs) Fragmenten ist das klei[illegible] total nekrotisch und vollkommen glatt. Die übrigen sind gl[illegible] falls zum Theil nekrotisch, aber vorwiegend mit Kallus bed[illegible] Konsolidation hat nicht stattgefunden.

Albert Leberentz von der 5. Komp. Kaiser Franz Gar[illegible] Gren. Regts. No. 2, verwundet am 18. August 1870, gest[illegible] am 25. November 1870 im Barackenlazareth Berlin an Py[illegible]

[B. L. d. T. F.]

X. A 75.

Schussfraktur des rechten Oberschenkels im oberen Drittel.

Oberes Bruchende zackig zersplittert. Von dem unt[illegible] ist ein 8 cm langes Stück der hinteren Knochenwand abgesp[illegible] die Ränder des entsprechenden Defektes sind mit zie[illegible] reichlichem Kallus umgeben.

X. A 76.

Schussfraktur des rechten Oberschenkels dicht unter [illegible] Trochantern.

Der Schenkel ist in zwei Hauptstücke und drei kle[illegible] Fragmente zerbrochen. Von letzteren sind zwei untereina[illegible] und an die hintere Wand des oberen Bruchstückes, das d[illegible] und längste etwas nach innen vom Troch. min. durch Kall[illegible] der Weise wieder festgewachsen, dass dieses längste gegen [illegible] Achse des Knochens stark nach innen und unten divergirt [illegible] zwischen ihm und den beiden anderen der drei kleineren F[illegible] mente ein nach unten bis auf 9 cm sich erweiternder Zwis[illegible] raum bleibt. Derselbe ist seitlich begrenzt durch Knochenst[illegible] welche wie halb ausgespreizte Flügel gestellt sind. In [illegible] genannten Zwischenraum ist das untere 34 cm lange Bruch[illegible] so eingefügt, dass das obere auf ihm reitet und beide mit [illegible] ander einen nach innen offenen stumpfen Winkel (von 120 [illegible] bilden. Die Bruchenden des unteren sind von mässigen Ka[illegible] wülsten umgeben. Konsolidation ist nicht eingetreten. [illegible] Kondylen zeigen an ihrer Oberfläche ausgedehnte Usur.

Grenadier Gottfried Lielke, Kaiser Alexander Garde-[illegible] Regt. No. 1, verwundet am 18. August 1870 durch Schu[illegible] den Oberschenkel. Die Kugel blieb stecken. Gestorben [illegible] 18. November 1870 an Pyämie im Barackenlazareth Berlin.

Sektion: Rechte untere Extremität um 9 cm verkürzt. [illegible] Oberschenkel bildet keine gerade Linie, sondern einen [illegible] innen offenen Winkel. Beweglich ist das Femur nicht. E[illegible] Centimeter unterhalb des Trochanter major eine mit schle[illegible] Granulationen ausgekleidete Schussöffnung, durch die ma[illegible] die Fraktur kommt; 10 cm unter jener Schusswunde [illegible] Inzisionswunde, welche mit ersterer durch einen Eitergang [illegible] bunden ist. Gegenwärtig ist das Femur in zwei Haupt[illegible] getrennt, ein oberes kürzeres und ein unteres längeres [illegible] welche in keiner Weise mit einander knöchern vereinigt [illegible]

und wird das untere von dem oberen so umfasst, dass eine Beweglichkeit fast ausgeschlossen ist. Das untere Bruchstück ist oben stumpf kegelförmig abgeschliffen und mit schwammigen Granulationen überzogen. Auch die auf ihm reitende Fläche des oberen Stückes ist abgeschliffen und mit gleichen Granulationen bedeckt. In der Umgebung der Bruchstelle findet sich eine Jauchehöhle, welche mit den erwähnten Oeffnungen zusammenhängt und Taschen zwischen die Muskeln absendet. Sie enthält einige kleine nekrotische Knochensplitter und in einem Recessus nach hinten und innen von der Fraktur eine difforme Chassepotkugel. Das rechte Hüftgelenk ist frei, dagegen enthält das Kniegelenk jauchigen Eiter und auch am Unterschenkel ist das Unterhautfettgewebe vereitert. Thrombophlebitis venae femoralis dextrae. Eitrige Entzündung des linken Knie- und rechten Schultergelenks. Milztumor. Skrotal-Abszess. Lungenödem.

X. A 77.

Schussfraktur des rechten Femur im oberen Drittel.

Das Präparat besteht nur aus dem 2. und 3. Fünftel des Femurschaftes; derselbe ist in viele grosse Splitter zerbrochen, die sich wieder gut zusammenfügen lassen bis auf einen, der wahrscheinlich vom Trochanter major stammt und mit Kalluswucherungen bedeckt ist, während die übrigen Splitter keinerlei Spuren dieser Art aufzuweisen haben.

Jean Guillaume Sansoff vom 54. Französ. Linien-Regt., verwundet am 18. August 1870 bei Gravelotte, gestorben am 11. Oktober 1870 an Pyämie. Einschuss befand sich an der äusseren Fläche des Oberschenkels im oberen Drittel.

Sektion: Kolossale Zerschmetterung des oberen Drittels und des Trochanter major, Streifung des Caput femor. nach Eröffnung des Gelenks. Kugel wurde in einer Tasche hinter dem Collum femor. gefunden.

X. A 78.

Schussfraktur in der Mitte des linken Oberschenkels.

Das untere Fragment ist nach aussen und oben gezogen und bildet mit dem oberen einen nach innen offenen stumpfen Winkel. Abgesprengte Knochenstücke sind an beiden Fragmenten durch reichliche Knochenneubildung in sehr verschobenen Stellungen befestigt, eine Vereinigung der Hauptfragmente hat nicht stattgefunden.

Richard Gronitzky vom 3. Ostpreuss. Gren. Regt. No. 4, 4. Komp., verwundet am 31. August 1870. Gestorben am 25. Dezember 1870 im Barackenlazareth des Tempelhofer Feldes.

Sektion: Kniegelenk voll Eiter, Hüftgelenk frei. Grosse Jauchegänge zwischen den Weichtheilen. Kein Milztumor, keine metastat. Abszesse.

[B. L. d. T. F.]

Doppelfraktur.

Entfernt von der Treffstelle findet sich noch eine zweite Fraktur. (Hierzu vergl. XI. A 6.)

X. A 79.

Taf. XXXVII. Fig. 1.

Doppelfraktur des linken Oberschenkels durch Schuss.

Das Präparat besteht aus der unteren Hälfte des linken Oberschenkels, von der oberen getrennt durch einen Bruch, welcher eine sehr unregelmässige Bruchfläche zeigt. Von ihr aus verlaufen zwei Längsfissuren nach abwärts, die eine, 7 cm lang, an der hinteren äusseren, die andere an der inneren Fläche des Bruchstücks. Ausser der genannten Fraktur zeigt das Präparat noch eine zweite und zwar eine inkomplete — ein Lochschuss — im oberen Theil des unteren Femurdrittels, bedingt durch direkte Einwirkung des Geschosses, welches den Knochen in querer Richtung von aussen nach innen durchbohrt, und aus der vorderen Wand desselben einen 9 cm langen, in der Mitte 2 cm breiten Splitter herausgesprengt hat. Dieser Splitter ist unter spärlicher Kallusentwickelung wieder angeheilt. Das mittlere Drittel seines inneren Randes bildet die vordere Begrenzung der Austrittsöffnung des Lochschusskanals. Von der Eintrittsöffnung gehen mehrere Fissuren nach oben und nach abwärts. Der innere obere Theil des Randes dieser Oeffnung ist in geringer Breite durch nekrotische Demarkation nahezu abgestossen.

Mohelinic vom Oesterr. Inf. Regt. No. 1, verwundet am 3. Juli 1866, amputirt am 15. August 1866, gestorben am 28. August 1866 an Pyämie im Lazareth zu Horic.

[Stabsarzt Dr. Hahn.]

Heilungsvorgänge.

X. A 80.

Konsolidirte Schussfraktur des rechten Oberschenkels zwischen unterem und mittlerem Drittel.

Der Bruch war ein Querbruch mit gleichzeitiger Absprengung eines 12 cm langen und 3 cm breiten Splitters von der vorderen äusseren Fläche des Knochens. Das untere und obere Bruchende und dieser Splitter sind durch difformen Kallus, welcher sich zwischen und um die Bruchenden herum befindet, zusammengeheilt. Das untere Bruchstück ist ein wenig über die Bruchlinie nach hinten gegen das obere in die Höhe gezogen und bildet ausserdem mit letzterem einen nach vorn offenen Winkel, wodurch der Schenkel um eine Wenigkeit verkürzt ist. Der Knorpel des Hüftgelenks ist gesund. Die Oberfläche der Kondylen zum grössten Theil usurirt.

Sahenson-Ben-Kader vom 1. Französischen Tirailleur-Regt., verwundet am 6. August 1870. Gestorben am 28. Oktober. 1870 im Barackenlazareth des Tempelhofer Feldes an Pyämie.

Sektion: Die ganze rechte Unterextremität ist voluminöser als die linke. Eine Schussöffnung sitzt 13 cm vorn über dem Condyl. ext., die andere 2 cm tiefer an der inneren hinteren Seite des Oberschenkels. Am äussern Umfang des rechten Kniegelenks eine ins Gelenk führende Inzisionswunde. Der gebrochene Knochen ist in der Höhe der Schusswunden mit starken Kallusmassen geheilt, mitten in diesen sitzt vorn ein kleines Bleistückchen, während ein anderes weiter unten in die Muskelmasse eingeheilt ist. Die Frakturstelle ist von einer Jauchehöhle umgeben, Kniegelenk voll schmierigen Eiters. Die Jauchung setzt sich weder am Unterschenkel noch oberhalb der Fraktur fort. Einige der tiefen Muskelvenen enthalten puriforme, andere gutartige Flüssigkeit, in den Klappentaschen der Vena femor. gutartige Thromben. Metastat. Abszesse in der linken Lunge und eitrige Pleuritis. Milztumor.

[B. L. d. T. F.]

X. A 81.

Konsolidirte Schussfraktur im unteren Drittel des linken Oberschenkels.

Die Richtung der Bruchebene geht schräg von hinten und oben nach vorn und unten. Die Konsolidation ist in der Weise erfolgt, dass die Bruchflächen der beiden Fragmente grössten-

theils 1 cm weit von einander abstehen, indem reichliche Kallusmassen brückenartig die Ränder derselben, namentlich an der äusseren und inneren Seite des Knochens, mit einander verbunden haben. Die Bruchenden sind nicht in vertikaler, sondern in horizontaler Richtung, das obere nach vorne, das untere nach hinten ausgewichen. Ausser dieser Dislokation ist noch eine andere vorhanden, welche zur Folge hat, dass die beiden Fragmente einen nach aussen offenen Winkel bilden und das ziemlich spitze Bruchende des oberen nicht bloss nach vorne, sondern auch nach innen stark prominirt. Zwischen den Kallusbrücken finden sich Hohlräume und in denselben noch lose Sequester. Der Knorpelüberzug des Condyl. int. fem. ist stark usurirt.

Der Musketier Heinrich Beste vom 3. Westfäl. Inf. Regt. No. 16 erlitt am 16. August 1870 eine Schussfraktur des linken Oberschenkels mit der Eingangsöffnung an der Aussenseite, 8 cm über dem Kniegelenk und der Ausgangsöffnung an der Innenseite, 4 cm über dem Gelenk. Schrägbruch des Knochens von aussen und oben, nach vorn, innen und unten, so dass die untere Spitze nur 2 cm innen über der Knorpelfläche der Fossa intercondyl. ant. liegt. Konsolidation des Knochens in Winkelstellung mit starker Kallusbildung. Vereiterung des Kniegelenks. Ausserdem hatte Patient noch eine Schussfraktur des Os metatarsi quartum pedis sinistri, an der keinerlei Heilungserscheinungen sich sichtbar machten. Gestorben am 3. Febr. 1871 im Barackenlazareth des Tempelhofer Feldes an Pyämie.

[B. L. d. T. F.]

X. A 82.

Konsolidirte Schussfraktur des linken Femur im oberen Drittel.

Der Bruch ist ein Schrägbruch gewesen, der vom Troch. min. nach aussen und abwärts verläuft, so dass die äussere Wand des oberen Bruchstücks 8 cm weiter nach unten ragt, als die innere. Die Fraktur ist vollständig konsolidirt mit geringer Abweichung der Spitze des oberen Fragments nach aussen und vorn. Abgesprengte und in Dislokation wieder befestigte Splitter, welche mit den Kallusmassen brückenförmig beide Bruchstücke verbinden, umschliessen in Gemeinschaft mit den Bruchenden eine kleinapfelgrosse, unregelmässige Höhle, in deren Wand vorn nur ein ovales, dem Kugeleintritt entsprechendes Loch bleibt, während hinten und innen grössere unregelmässige Oeffnungen vorhanden sind.

Wilhelm Heinrich vom 8. Westfäl. Inf. Regt. No. 57 (aus Waltest, Kreis Neuwied), verwundet am 16. August 1870 bei Gorze. Sequesterextraktion 20. Januar 1871. Gestorben 27. Januar 1871 an Pyämie.

Sektion: Verkürzung 5 cm. Einschuss 3 cm nach unten und vorn vom Troch. maj. Ausschuss neben dem Tuber ischii. Beide Oeffnungen führen durch einen sondendicken Gang zur Bruchstelle. Unterhautzellgewebe des Ober- und Unterschenkels weithin mit Eiter infiltrirt (am Unterschenkel mehrere Inzisionen). Hüftgelenk vereitert, Knorpelüberzug zerstört, die Oberfläche zernagt und rauh. Der Gelenkkopf in der Richtung von oben nach unten abgeplattet, Venen frei. Ein Bleifragment in der Nähe der Bruchstelle in den Muskeln. Kniegelenk mit gallertig-fibrinösem Exsudat gefüllt. Synovialis stark geröthet. Geringer Milztumor, ältere pleuritische Adhäsionen.

X. A 83.

Konsolidirte Schussfraktur im unteren Drittel des linken Oberschenkels.

Das Präparat ist gewonnen durch Amputation.

Die Richtung der Bruchebene geht schräg von vorn und oben nach hinten und unten. Das untere Fragment ist [illegible] vorn gegen das obere verschoben. Beide sind durch [illegible] Kallusmassen fest miteinander verbunden. An der hint[illegible] Seite spannt der Kallus einen Bogen vom oberen zum un[illegible] Bruchstück, wodurch in Verbindung mit dem übrigen, die [illegible] enden umgebenden Kallus eine grosse Höhle gebildet ist, [illegible] deren Tiefe man nekrotische Splitter wahrnimmt. Der Kn[illegible] des Kniegelenks ist etwas verfärbt, aber sonst unverletzt.

Musketier Paul Heinzberger, vom 7. Ostpreuss. [illegible] Regt. No. 44, erlitt am 14. August 1870 eine Schussfraktur [illegible] linken Oberschenkels zwischen unterem und mittlerem [illegible] Amput. femor. am 29. November 1870 wegen starker Jauch[illegible] in der Mitte des Oberschenkels und difformer Kallusbil[illegible] Tod am 10. Dezember 1870, also 11 Tage nach der Amputa[illegible] an Pleurapneumonia dextra.

Sektion: Die linke untere Extremität endet in halber [illegible] des Oberschenkels in einen Amputationsstumpf, welcher [illegible] dünnen Granulationen und Eiter bedeckt ist. Das Femur [illegible] etwa 1 cm von Periost entblösst, aus den Weichtheilen [illegible] Stumpfes hervor. Dieselben sind ganz normal, die Vene[illegible] thrombosirt, das Hüftgelenk frei, keine Eiterung oberhalb [illegible] Schnittfläche. Dagegen zeigt der durchsägte Knochen[illegible] bis 5 cm nach aufwärts von der Schnittfläche eine exp[illegible] eitrige Osteomyelitis. Pleurapneumonia dextra, Bronchit[illegible] rulenta. Hyperplasis lienis.

X. A 84.

Konsolidirte Schussfraktur des rechten Oberschenkel[illegible]

Die Bruchebene liegt zwischen beiden Trochanter[illegible] dass der grosse am oberen, der kleine am unteren Bruch[illegible] sitzt. Der Bruch verläuft schräg von oben innen und h[illegible] am Halse beginnend nach unten aussen und vorn 11 cm [illegible] der Spitze des Trochanter major endend. Am oberen B[illegible] stück mehrfache durch Kallus zum Theil überwucherte un[illegible] deckte Splitterungen. Von den die Bruchstelle des u[illegible] Fragments umgebenden stacheligen Kallusmassen aus zieht [illegible] an der hinteren inneren Fläche des Knochens ein [illegible] schmaler Osteophytwall bis herab ins untere Femurviertel. [illegible] seitlichen Knorpelränder beider Kondylen sind oberflä[illegible] usurirt.

Gefreiter August Dengos von 12. Komp. 2. Brandenb[illegible] Gren. Regts. No. 12 (aus Finkenstein, Kreis Oppeln), verw[illegible] am 16. August 1870 bei Mars la Tour; im Oktober 187[illegible] traktion einer Kugel in der Nähe des Hüftgelenks. T[illegible] 28. Januar 1871.

Sektionsprotokoll: Einschuss in der Gegend der Tro[illegible] tern, Ausschuss (?) am inneren Umfang des Oberschen[illegible] mehrere (!) Zoll unterhalb des Perineum. Ausserdem Inzi[illegible] an allen Seiten des Oberschenkels. Grosse Eitergänge i[illegible] Weichtheilen mit Perforation ins Hüftgelenk, ebenso am Kn[illegible] entlang mit Durchbruch ins Kniegelenk. Vereiterung des re[illegible] Fussgelenks (nach vorausgegangenem Erysipel). Amyloid [illegible] Graue Hepatisation des linken oberen Lappens der Lunge.

X. A 85.

Taf. XXXVII. Fig. 2 und 2a.

Schussfraktur des linken Oberschenkels, konsolidirt unter hochgradiger Dislokation.

Schrägbruch in der Richtung von hinten und oben [illegible] vorn und unten. Verwachsung der beiden Bruchstück[illegible] einem nach innen offenen Winkel. Die sie vereinigenden [illegible] Kallusmassen inseriren sich einerseits an der hinteren in[illegible] Wand des oberen Bruchstückes, im vierten Fünftel des[illegible]

mit einer Basis, welche — 13 cm unterhalb der Spitze des Trochant. major beginnend, nur bis zum Anfang des untersten Fünftels der genannten Knochenwand herabreichend — etwa 4 cm in vertikaler Richtung misst. Von der bezeichneten Insertionsstelle aus bilden diese Kallusmassen eine Brücke nach der durch Splitterung und Kalluswucherung unregelmässig gestalteten Spitze des unteren Fragments. Das Bruchende des oberen ragt daher — etwas schräg nach vorn und aussen von dem unteren — ungefähr 5 cm lang frei hervor und ist mit seiner Spitze von der vorderen äusseren Fläche des letzteren etwa 4 cm entfernt. Beide Kondylen, namentlich der innere, in grosser Ausdehnung tief usurirt.

Wohrmann vom Hannov. Füs. Regt. No. 73, verwundet am 12. Oktober 1870 vor Metz durch Chassepotkugel, Splitterfraktur des linken Oberschenkels. Am 17. November 1870 traf er fiebernd im Barackenlazareth Berlin ein; am 20. November Splitterextraktion, darauf lange Zeit Gypsverbände, in denen während des Winters 1870/71 Konsolidation eintrat. Im Sommer 1871 und Winter 1872 heben sich die Kräfte, aber es bestanden eiternde Fisteln fort, die ab und zu Inzisionen nöthig machten. Am 15. Dezember 1872 Erysipelas, katarrhalische Erscheinungen von Seiten der Lungen. Ende Dezember 1872 heftige Peritonitis. Am 1. Januar 1873 Tod.

Die Sektion ergab Peritonitis tuberculosa und Amyloidentartung der Organe der Unterleibshöhle.

[B. L. d. T. F.]

X. A 86.

Fast konsolidirte Schussfraktur in der Mitte des rechten Oberschenkels.

Die beiden Bruchstücke bilden einen nach innen offenen Winkel, das untere ist in die Höhe gezogen und so stark nach hinten dislozirt, dass die Entfernung seiner vorderen Fläche von der hinteren Fläche des oberen Bruchstücks 3 cm beträgt. Die Vereinigung ist erfolgt durch reichliche unregelmässige Kallusmassen, welche namentlich an der äusseren Seite mehrere abgesprengt gewesene Knochensplitter umwachsen haben. Einzelne der letzteren sind nekrotisch. Auch von dem spitzen Bruchende des unteren Fragments zeigt sich ein 3 cm langes, 1 cm breites Stück scharf demarkirt.

Füsilier Friedrich Patthoff vom 3. Westfäl. Inf. Regt. No. 16, verwundet am 16. August 1870 bei Mars la Tour. Tod am 14. Januar 1871 an Pneumonie.

Sektion: Verkürzung der rechten Extremität um mehr als 5 cm. Mehrfache Inzisions- und Schussöffnungen in der Mitte des rechten Oberschenkels. Abgegrenzte Jauchehöhle, welche nur die Gegend der Fraktur einnimmt. Knie- und Hüftgelenk sowie Venen frei. Erysipelas femoris et cruris dextri. Pneumonia duplex. Alte Adhäsionen beider Lungen und totale Verwachsung beider Perikordialblätter bei sonst intaktem Herzen.

X. A 87.

Konsolidirte Schussfraktur des rechten Oberschenkels.

Unteres Fragment nach hinten und innen gegen das obere hinaufgezogen; die Vereinigung beider ist gebildet unter einem nach innen offenen Winkel durch reichliche unförmige Kallusmassen. Dieselben umschliessen eine Menge grösserer und kleinerer Knochensplitter, von denen die einen wieder angeheilt, die anderen nekrotisch geworden sind.

Gefreiter August Kesten vom Kaiser Alexander Garde-Gren. Regt. No. 1, verwundet am 18. August 1870 bei Metz. Tod am 14. Januar 1871 an Phthisis pulm.

Sektion: Verkürzung des rechten Oberschenkels um 8 cm. Schussöffnung an der inneren vorderen Seite 11 cm unter dem Perineum und an der äusseren Seite in derselben Höhe. Neben letzterer eine Inzisionsöffnung. Schusskanal nur für eine Sonde durchgängig in den Weichtheilen. Einfache Thrombose der Schenkelvenen. Phlegmone am Ober- und Unterschenkel mit starker Schwellung der Inguinaldrüsen. Käsige Pneumonie mit Höhlenbildung und ulzeröse Bronchitis. Tuberkulöse Pleuritis beiderseits. Milztumor, Fettleber. Tuberkulöse Verschwärung des Intest. ileum et crassum.

X. A 88.

Nicht konsolidirte Schussfraktur des rechten Oberschenkels im unteren Drittel.

Das Femur ist in zwei Hauptfragmente und mehrere kleine Stücke gebrochen, keine Fissurenbildung. Starker flügelartiger Kallus an beiden Bruchenden, der mit den eingewachsenen Stücken vorn und hinten dieselben brückenartig zu vereinigen strebt, Knorpelüberzug des Kniegelenks zum grössten Theil intakt.

Gardist August Schirmer, verwundet am 30. Oktober 1870. Tod am 26. November 1870 an Jauchung des Kniegelenks und Pyämie im 3. Feldlazareth des Gardekorps zu Villiers le Bel.

X. A 89.

Nicht konsolidirte Schussfraktur des rechten Oberschenkels.

Schrägbruch von oben innen nach unten aussen, ungefähr in der Mitte. Sehr starke, unförmliche Kalluswucherung, besonders am unteren Fragment an der inneren Seite. Die Kallusmassen vereinigen theils abgesprengte und dislozirte Knochenstücke, theils schliessen sie grössere und kleinere Sequester, hier und da auch Bleistückchen ein. Eine Verbindung der beiden Hauptfragmente ist nicht zu Stande gekommen, vielmehr sind die Bruchflächen gegeneinander abgeschliffen, die beiden Stücke haben einen nach innen offenen Winkel gebildet.

Joseph Bronchard vom 73. Französ. Linien-Regt., verwundet am 18. August 1870. Gestorben am 23. Dezember 1870 an Tuberkulose im Barackenlazareth Berlin.

Sektion: Am Oberschenkel mehrere Oeffnungen, von denen es zweifelhaft ist, ob sie als Inzisions- oder Schussöffnungen zu betrachten sind. Grosse Jauchehöhle mit Fistelgängen. Knie- und Hüftgelenk frei. In den grösseren Venen keine Thromben. In beiden Lungen alte käsige Herde. Mehrere Embolien in Lungenarterien der zweiten und dritten Ordnung ohne Herderkrankung. Pleuritis dextra tuberculosa an der Pleura costal. im Bereich der sechsten bis zehnten Rippe. Endarteritis chron.

[B. L. d. T. F.]

X. A 90.

Konsolidirte Schussfraktur des rechten Oberschenkels.

Die getroffene Stelle ist in zahlreiche bis 5 cm lange Splitter zertrümmert, welche, medianwärts auseinandergedrängt, jetzt durch difformen, massigen Kallus verbunden, eine Vereinigung des oberen und unteren Bruchstückes in einem nach innen und vorn offenen Winkel zu Stande gebracht haben, wobei das obere Ende des unteren Bruchstückes stark nach hinten dislozirt ist.

Unteroffizier Matthias Braun vom 6. Ostpreuss. Inf. Regt. No. 43, verwundet am 1. September 1870 bei Noisseville. Tod am 5. Februar 1871 im Barackenlazareth Berlin an Pyämie.

Sektion: Schussöffnung an der äusseren Seite 10 cm unterhalb des Trochanter, eine zweite, fast vernarbte in der Mitte der hinteren Fläche, 5 cm tiefer als die erste. Mässige Eiterung an der Bruchstelle, in den Weichtheilen noch einige lose

Knochensplitter. Hüftgelenk voll rahmigen Eiters, Knorpel glatt. Venen an der Frakturstelle mit Eiter gefüllt. Thrombophlebitis der Vena femoralis bis zur Einmündungsstelle der Profunda, von da bis zur Iliaca communis einfacher Thrombus. In beiden Lungen zahlreiche metastatische Herde. Pleuritis purulenta duplex. Milztumor.

[B. L. d. T. F.]

X. A 91.

Konsolidirte Schussfraktur des rechten Oberschenkels,

dicht oberhalb der Kondylen.

Das untere Fragment ist mit der Spitze nach hinten, das obere nach innen abgewichen. In dem entstandenen Winkel bilden abgesprengte Splitter und Kallusmassen einen vom unteren zum oberen Fragment sich herüberwölbenden Bogen, so dass die ganze Frakturstelle eine apfelgrosse, mehrfach durchbrochene Höhle bildet, in der drei 2—4 cm lange, 1—3 cm breite nekrotisirte Knochenstücke lose liegen.

Wilhelm Randau von 11. Komp. 6. Ostpreuss. Inf. Regts. No. 43, verwundet am 1. September 1870 bei Metz. Tod am 12. Januar 1871 an Pyämie im Barackenlazareth Berlin.

Sektion: Rechter Oberschenkel 9 cm verkürzt. Vernarbte Schusswunde an der inneren Seite unteren Drittels. Vereiterung des Kniegelenks, Hüftgelenk frei. Streifschuss am rechten Unterschenkel (innere Seite erstes Drittel) fast vernarbt, aber darunter Vereiterung des Unterhautgewebes bis zum Fussgelenk, letzteres frei. Streifschuss am linken Hodensack mit Eröffnung der entsprechenden Hälfte desselben ohne Verletzung des Hodens. Pleuritis purulenta sin. infolge von metastatischem Abszess der linken Lunge. Milztumor. Kindskopfgrosser Abszess im linken und übergreifend auch im rechten Leberlappen, der in der Nähe des Hilus eine Lebervene thrombosirt hat. Der Thrombus setzt sich als wandständiger Belag bis in die Vena cava fort.

X. A 92.

Nicht konsolidirte Schussfraktur

der Diaphyse des rechten Oberschenkels mit mässiger Kallusentwicklung.

Füsilier David Paulat vom Ostpreuss. Füs. Regt. No. 33, verwundet am 18. August 1870 bei Gravelotte, gestorben am 18. Juni infolge von Erysipelas.

[Stabsarzt Dr. Richter.]

X. A 93.

Taf. XXXVIII. Fig. 1.

Schussfraktur des linken Oberschenkels

durch Granatsplitter.

Das Präparat ist ein Jahr nach der Verletzung bei der Sektion gewonnen. Die untere Epiphyse ist mit dem oberen Stück durch unförmliche Kallusmassen, in denen zwei sehr grosse und mehrere kleinere nekrotische Knochensplitter liegen, derart vereint, dass ihre vordere Fläche nach aussen sieht. Die Drehung um die Längsachse beträgt also einen vollen Quadranten.

Unteroffizier Karl Bley vom 5. Brandenburg. Inf. Regt. No. 48, verwundet am 3. Juli 1866. Schon am 31. August war knöcherne Vereinigung der Frakturenden zu konstatiren. Während im Verlauf der Behandlung mehrmals nekrotische Splitter entfernt wurden, zeigte sich am 20. Dezember 1866, dass die Spitze des oberen Bruchendes die Kutis durchbohrte. Die Unterextremität war beständig ödematös geschwollen. Unter häufigen Schüttelfrösten, Diarrhöen und sehr reichlicher Eiterung trat am 15. Juli 1867 Erschöpfungstod ein.

Die Sektion ergab, dass die nach aussen münd fistulösen Gänge theils bis in die Markhöhle, theils nur in Innere einer grossen, mehrere nekrotische Fragmente schliessenden Todtenlade hineinführen. Chron. Osteomye Fettmetamorphose der Muskulatur des Oberschenkels, gleichen der Kortikalis der Nieren und der Leber. Lu gesund.

[Oberstabsarzt Dr. Biefel, Lazareth Görli

X. A 94.

Taf. XXXVIII. Fig. 2.

Schussfraktur des linken Oberschenkels.

Drei Monate nach der Verletzung. Die Bruchstücke durch reichliche Kallusbildung spitzwinklig derartig verb dass das untere Ende um 90 Grad nach innen gedreht er Die Brücke ist durchgebrochen (Fig. 2 und 3), die fr Stellung zeigt die Fig. 1; in der Kallusmasse lagen fast gelöste nekrotische Knochenstücke fest eingebettet.

Grenadier August Gollnick vom 3. Garde-Regt. verwundet am 3. Juli 1866, gestorben am 11. Oktobe Pyämie im Lazareth zu Görlitz.

[Oberstabsarzt Dr. Tom

X. A 95.

Taf. XXXIX. Fig. 1, 1a und 1b.

Zerschmetterung des rechten Oberschenkels

8 cm unterhalb der Spitze des Trochanter major. Fünf M nach der Verletzung bei der Sektion gewonnen.

Der Knochen bildet an der Bruchstelle eine weite, m mässige Höhle, die nur an ihrer vorderen Wand eine e Knochenbrücke zeigt, welche die Vereinigung der Fra bewirkt hatte. Diese Brücke zerbrach bei Anlegung des Verbandes, acht Stunden vor dem Tode, unter hörbarem K Das in einer sehr porösen Lade steckende zentrale Se stück, welches auf der unteren Sägefläche des Präpar Konturen des Oberschenkels wiedergiebt, hing zusamm einem spindelförmigen, 16 cm langen Sequester, der zur unteren Epiphyse des Oberschenkels hinab erstreckt

Musketier Pfitzner hatte am 28. Juni bei Skalit einen Granatschuss eine Zerschmetterung des rechten schenkels, etwa 8 cm unterhalb der Spitze des Trochanter erlitten, er erlag am 24. Dezember 1866 einer Verja des rechten Kniegelenks und des Zellgewebes am rechten schenkel.

[Stabsarzt Schwahn, Reservelazareth Re

X. A 96.

Schussfraktur

der Diaphyse des rechten Oberschenkels mit starke tudinaler Verschiebung der Bruchenden. Die Verei bestand aus einer ligamentösen Kapsel, in der an e Stellen Ossifikation begann. Der Knochen ist an den enden in ausgedehntem Maasse nekrotisirt.

Von der ligamentösen Kapsel ist am Präparat n wenig zu sehen.

[Stabsarzt Dr. B

Resektionen.

Vacat.

Amputationen und Exartikulationen
(wegen Schussverletzungen des Femur).
(Hierzu vergl. 37, 39, 40, 42, 52, 53, 54, 61, 64, 69, 72, 79, 83.)

X. A 97.
Taf. XL. Fig. 1 und 1a.

Exart. femor. sin. wegen nichtkonsolidirter Schussfraktur zwischen oberem und mittlerem Drittel. Starke Dislokation und beträchtliche Diastase der durch Kallus angelötheten Splitter.

Preussischer Soldat Karl Siebold, verwundet am 3. Juli 1866. Exart. femor. in der zwölften Woche, Tod vier Tage nachher im Lazareth Dresden.

[Dr. Maenel.]

X. A 98.

Amput. femor. dextri 30 cm über dem Kniegelenk wegen Schussfraktur des Femur im unteren Drittel mit bedeutender Splitterung, aber ohne Betheiligung des Gelenkendes.

Das Geschoss hat zunächst das Femur vorn 8 cm oberhalb des Kniegelenks getroffen, die vordere und äussere Fläche quer frakturirt, aus der inneren hinteren Umwandung aber ein 9 cm langes und 3 cm breites Stück herausgeschlagen, so dass die hintere Frakturlinie 3 cm tiefer und nur 3 cm über dem Rande der Fossa intercondyl. gelegen ist.

Nach Anfügung der Splitter bleibt vorn und innen ein fast dreiseitiges Loch, das 2 cm hoch und 3 cm breit ist, ebenso ein zweites hinten und aussen von etwas geringeren Dimensionen. Die Bruchenden sind in ziemlicher Ausdehnung nekrotisch demarkirt. Um die nekrotisirten Partien zeigt sich ganz flache Kallusbildung.

Der Kanonier Ilons Huchstedt vom Pomm. Feld-Art. Regt. No. 2 wurde am 2. Dezember 1870 vor Paris verwundet. Amput. femor. dextr. im oberen Drittel am 4. Januar 1871.

[Prof. Dr. König, B. L. d. T. F.]

X. A 99.

Amputation im oberen Drittel des linken Oberschenkels wegen Schussfraktur zwischen unterem und mittlerem Drittel, etwa 14 cm über dem Kniegelenk. Am unteren Fragment (innere Seite) zwei Sprünge, der eine von 3 cm, der andere von 7 cm Länge. Ganz flache, sporadische Kallusauflagerungen und oberflächliche Nekrose in der Nähe der Fraktur. In die Markhöhle mehrere kleine Fragmente der Kortikalis hineingetrieben und angeheilt. Am oberen Fragment stärkere Kallusmassen, von welchen ein nekrotisches Knochenstück stark dislozirt eingeschlossen ist, ausserdem mehrere kleine Knochensplitter.

Friedrich Rückert vom 2. Brandenburg. Gren. Regt. No. 12, verwundet am 16. August 1870, amputirt am 11. Oktober 1870. Tod am 12. Oktober 1870 infolge hochgradiger Anämie im Barackenlazareth Berlin.

Bei der Amputation fand sich nur Eiterung um die Frakturstelle. Venen der amputirten Extremität frei.

Sektion: Ausser allgemeiner Blutleere der Organe keine Veränderung. Kleine Milz, geringe Schwellung der Follikel des Ileum.

[B. L. d. T. F.]

X. A 100.
Taf. XLI. Fig. 1.

Amputation im oberen Drittel des rechten Oberschenkels wegen Schussfraktur zwischen mittlerem und unterem Drittel.

Oesterreichischer Soldat Martin, verwundet am 3. Juli 1866, konservirende Behandlung misslang, daher 4. August 1866, also über 4 Wochen nach der Verletzung, Amputation. Geheilt, guter Stumpf.

[Dr. Maenel, Lazareth Dresden.]

Andere Operationen.
(Hierzu vergl. 41, 21, 38, 82, 85, 12.)

X. A 101.

Oberes Drittel eines linken Oberschenkels, welcher unterhalb der Linea intertrochanterica auter. genau an der inneren Kante einen oberflächlichen Substanzenverlust und ringsherum eine dünne Lage von Osteophyten zeigt.

Matthias Geschwieder von der 3. Komp. des 3. Rhein. Inf. Regts. No. 29, verwundet am 23. Dezember 1870, indem eine Gewehrkugel durch den linken Oberschenkel drang und das Os femoris an einer Seite streifte. Hospitalbrand, wiederholte Unterbindungen der Femoralis und später der Iliaca externa und communis wegen starker Blutungen aus der Wunde. Gangrän der linken Unterextremität. Tod am 13. März 1871 an allgemeiner Anämie.

Sektion: Ganze Unterextremität bis zur Grenze des oberen Drittels des Femur total brandig, verbreitet einen intensiven Gestank. An der Aussenseite des linken Oberschenkels eine umfangreiche Wunde, an der inneren Fläche eine kleine Wunde, welche mit jener durch einen weiten Gang verbunden ist; dies ist der durch Nosokomial-Gangrän vergrösserte Schusskanal. Eitersenkungen bis zur Kniekehle. Ausser jenen Wunden finden sich noch die Unterbindungswunden. Die Arterie ist an drei Stellen unterbunden, einmal unterhalb des Lig. Poup., dann 3 cm oberhalb der letzteren und endlich 2 cm jenseits des Abgangs der Hypogastrica. An letzterer Stelle ist die Vorderwand durch die Ligatur durchschnitten, die hintere Seite noch im Zusammenhange, das untere Ende durch 1½ cm langen Pfropf geschlossen, das obere Ende mit puriformer Masse gefüllt. An den beiden anderen Stellen ist die Arterie durchschnitten und an den unteren Enden des zentralen Stückes verschlossen. Entsprechend der Unterbindungsstelle der Art. femoral. ist die Vena femor. arrodirt und thrombosirt. Im Uebrigen ist die Vene leer und enthält nur da, wo sie von Jauchegängen berührt wird, eiterartige Flüssigkeit. An den inneren Organen ist nur der hohe Grad von Anämie zu bemerken.

[B. L. d. T. F.]

X. A 102.

Drei grosse Splitter aus der Mitte des durch Schuss frakturirten linken Oberschenkels.

Joseph Dickmann von der 8. Komp., 13. Inf. Regts., verwundet am 18. August 1870 bei Gravelotte. Schussfraktur des linken Oberschenkels mit sehr bedeutender Splitterung und Zurückbleiben der Kugel. Am 23. August 1870 Extraktion der losen Splitter und der Kugel nach Erweiterung der Eingangsöffnung, Gypsverband. Tod am 27. August 1870 an Septicämie.

X. A 103.

Reihe von Sequestern, die in der zwölften Woche nach der Verwundung extrahirt wurden von einer Oberschenkelschussfraktur, deren Konsolidation nahezu vollendet war.

[Stabsarzt Redecker, Kriegslazareth Kissingen.]

Stümpfe.

X. A 104.

Amputationsstumpf eines rechten Oberschenkels, neun Tage nach der Amputation bei der Sektion gewonnen, 40 cm lang

mit Nekrose der Sägefläche, ohne weitere Veränderungen. Die Amputation ist gemacht wegen einer Schussfraktur des Unterschenkels (das bezügliche Präparat ist unter XII. A 22 einzusehen). Das amputirte (untere) Segment des Oberschenkels fehlt.

Philipp Label von der 7. Komp., 7. Rhein. Inf. Regts. No. 69 wurde am 14. Dezember 1870 verwundet bei Amiens (Schussfraktur des rechten Unterschenkels), beide Knochen waren frakturirt. Am 11. Februar 1871 Amputatio femoris wegen Vereiterung des Kniegelenks und der Weichtheile. Tod am 20. Februar 1871 an Septicämie.

Sektion: Der rechte Oberschenkel endet im unteren Drittel in einen Amputationsstumpf mit guter Wundfläche. Aus derselben ragt, von Weichtheilen unbedeckt, ein knapp 1 cm langes Stück des Femur hervor, dessen Sägefläche missfarbig ist und dessen Peripherie beginnende Nekrose zeigt. Unmittelbar darüber kommt ein ringförmiger, 3 mm hoher Periostsaum, stark verdickt, längsstreifig und vaskularisirt. Oberhalb dieser Stelle sind das Periost und die Weichtheile gesund, Hüftgelenk frei. Vena femoralis enthält von der Unterbindungsstelle ab einen graugelben, missfarbenen Brei, der erst 2 cm unterhalb der Einmündungsstelle der nicht thrombosirten Profunda in einen einfachen Thrombus übergeht. Anschwellung der rechten Inguinaldrüsen, Milztumor. Lungen, Leber, Nieren etc. ohne krankhafte Veränderungen.

[B. L. d. T. F.]

X. A 105.

Amputationsstumpf eines rechten Femur, vier Monate nach der Operation gewonnen bei der Sektion.

Der Stumpf endet vorn fast scharfkantig, hinten ist er kuppelartig abgerundet und mit geringem Kallus bedeckt. Die Oberfläche zeigt bis zu den Trochantern hinauf dicht nebeneinander verlaufend feine Furchen und zahllose ganz kleine Oeffnungen. Der Markkanal ist an der Kuppe nicht geschlossen.

Grenadier Heinrich Langhardt von der 5. Komp. des Kaiser Franz Garde-Gren. Regts. No. 2 wurde am 14. August 1870 bei Metz verwundet. 4. Oktober 1870 Amputatio femoris dextri, 30 cm unter der Spitze des Trochanter, in Doncourt. Tod am 15. Februar 1871 im Barackenlazareth zu Berlin an Tuberkulose, Vereiterung des Hüftgelenks und Beckenabszess neben tuberkulöser Pleuritis und Tuberkelablagerungen auf der Konkavität des Zwerchfells.

[B. L. d. T. F.]

X. A 106.

Amputationsstumpf des rechten Oberschenkels, 24 cm lang, mit ausgedehnter Nekrose, welche von der Sägefläche aus 1 bis 2 cm weit eine totale ist, während sie sich weiter oben auf die zentralen Partien beschränkt. Der ganze Stumpf bis hinauf zum Trochanter minor ist durch reichliche Osteophytenbildung uneben und rauh.

Das Präparat stammt aus dem Feldzuge 1870/71.

X. A 107.

Amputationsstumpf eines rechten Femur, sechs Monate nach der Operation gewonnen, 21 cm lang.

Die unteren 14 cm des kuppelartigen Stumpfes sind mit bimssteinartigen, muschelförmigen, sehr zierlichen, 1 cm dicken Osteophyten besetzt, die sich nach dem Trochanter major zu allmälig abflachen. Die Markhöhle ist an der Kuppe nicht geschlossen, es finden sich dort zwei durch ein Siptum geschiedene Oeffnungen nebeneinander, wovon die eine nach dem wirklichen Markkanal, die andere nach einem zweiten Hohlraum in der vorderen Wand des Knochens führt. Dieser Hohlraum, dessen vordere Umgrenzung nur durch den entsprechenden Ab[illegible] des erwähnten Osteophytenlagers gebildet wird, ist die To[illegible] lade eines in vivo extrahirten Sequesters, der den gr[illegible] Theil der äusseren Lamelle der vorderen Knochenwand r[illegible] sentirt.

Tambour Ferdinand Könen von der 4. Komp., 4. We[illegible] Inf. Regts. No. 17 erlitt am 18. August 1870 bei Gravel[illegible] eine Schussfraktur des rechten Oberschenkels. Amp[illegible] femoris am 19. August 1870. Sequester-Extraktion am 1[illegible] nuar 1871. Tod an Pyämie am 17. Februar 1871 im Bara[illegible] lazareth Berlin.

Sektion: Thrombose der Vena femoralis bis zum Lig. [illegible] Leberabszess, eitrige Peritonitis, Lungenabszesse, eitrige [illegible] ritis.

[B. L. d. T.]

X. A 108.

Amputationsstumpf des rechten Femur, sechs Monate [illegible] der Operation gewonnen, 21 cm lang, mit starker pilz[illegible] Kuppenbildung und einer Aushöhlung von etwa 2 cm Durchm[illegible] in der Kuppe, so dass der umgekehrte Stumpf fast wie [illegible] Becher aussieht, dessen oberer Rand nach aussen umg[illegible] ist. Starke Osteophytenwucherung um das Stumpfende [illegible] ganze Diaphyse ist rauh und uneben. Trochanter maj[illegible] seiner vorderen Fläche kariös, der vordere Theil des Ka[illegible] am Gelenkkopf verfärbt, theilweise usurirt.

Leon Paysan vom 4. Französ. Linien-Regt. wurde [illegible] wundet am 18. August 1870 bei St. Privat. Amputatio fe[illegible] am 24. August 1870. Tod am 16. Februar 1871 im Bara[illegible] lazareth Berlin an Pneumonia caseosa.

Sektion: Grosse Abmagerung. Der rechte Oberschenkel endet in der Mitte als Amputationsstumpf, in dem mehre[illegible] zisionswunden vorhanden sind. Aus der Wundfläche ra[illegible] durch Kallusmassen stark verdickte Knochenstumpf [illegible] dessen Markhöhle am unteren Ende etwa 2 cm Durchmesser [illegible] und mit grünlichem Eiter gefüllt ist. Das untere Stump[illegible] ist 3 cm weit mit starken Kallusmassen besetzt, weiter [illegible] befinden sich zwei Stellen, wo das Periost und die ob[illegible] Knochenlamellen zerstört sind. Am Trochanter major m[illegible] Collum anatomicum finden sich mehrere kleine Stellen, [illegible] Zerstörung tiefer eingedrungen ist. Vena profunda und [illegible] ralis mit frischen Thromben gefüllt, welche überall gr[illegible] schaffenheit haben. Knochenmark ohne Veränderung. [illegible] wachsung der linken Lunge mit der Pleura, der obere L[illegible] mit käsigen Herden durchsetzt, von denen einzelne vollk[illegible] erweicht sind. Milztumor. Käsige follikuläre Geschw[illegible] Dünndarm: geheilte diphtherische Geschwüre im Dickda[illegible]

X. A 109.

Taf. XLI. Fig. 2.

Amputationsstumpf des linken Oberschenkels, 26 cm [illegible] von der Spitze des Trochanter major ab gemessen. [illegible] Nekrose des Stumpfes bis weit über die Mitte desselben [illegible] reichend. Der dadurch gebildete Sequester ist von reichl[illegible] eine ringsum abgeschlossene, dickwandige Todtenlade bil[illegible] Kallus umgeben und in derselben so beweglich, dass es [illegible] er sei leicht zu entfernen. Er lässt sich jedoch nur 1 cm [illegible] herabziehen, gleichzeitig aber auch um seine Achse nach [illegible] Seiten hin ein Stück rotiren.

Mauerlechner vom Oesterr. 11. Jäger-Bat., verw[illegible] am 3. Juli 1866, amputirt am 5. Juli 1866 wegen Komm[illegible] Schussfraktur des linken Oberschenkels, gestorben am [illegible] tember 1866 an Pyämie.

[Dr. Tom[illegible]

X. A 110.

Amputationsstumpf von einem Oberschenkel, 7 cm lang, mit starker Kalluswucherung an dem peripheren Ende, aber nur auf der grössten Hälfte der Peripherie. Markkanal geschlossen. Die Oberfläche ist von Längsfurchen und zahlreichen kleinen Oeffnungen durchsetzt. Ausser diesem Knochenstück gehört zu dem Präparat ein zweites von etwa 2 cm Länge mit zwei glatten Sägeflächen, von denen die eine genau auf die Sägefläche am zentralen Ende des zuerst beschriebenen Knochenstücks passt und augenscheinlich auf einen Reamputationssägeschnitt zurückzuführen ist, während die andere jedenfalls von einem erst an der Leiche (zur Gewinnung des Präparats) ausgeführten Schnitt herrührt.

X. A 111.

Amputationsstumpf des rechten Oberschenkels mit abgestossenem Sequester. Der Stumpf ist 10 cm lang und gewonnen durch Reamputation. Der Sequester, welcher aus den oberflächlichsten Lamellen der lateralen Fläche des vorliegenden (primären) Stumpfes besteht, zeigt eine zirkuläre Ausdehnung, entsprechend dem halben Umfange des letzteren, eine Länge von ungefähr 5 cm.

Jäger Wilhelm Richter vom 3. Jäger-Bat., rezipirt am 28. August mit eiternder Amputationswunde; am selbigen Tage Reamputation des Stumpfes. Geheilt am 8. Oktober 1866.

[Lazareth Görlitz, Oberstabsarzt Dr. Toussaint.]

X. A 112.

Taf. XLI. Fig. 3.

Amputationsstumpf eines Oberschenkels, gewonnen durch nachträgliche Resektion 8 cm oberhalb der Amputationssägefläche. In der Umgebung der letzteren ein fast geschlossener ringförmiger Sequester. Jenseits der oberen Grenze desselben mässige Kallusauflagerung.

Joseph Kleemann vom Oesterr. Inf. Regt. Mecklenburg, verwundet am 3. Juli 1866, amputirt am 9. Juli 1866. Resektion des nekrotischen Amputationsstumpfes 39 Tage später, da der Knochen aus den Weichtheilen des konisch gewordenen Stumpfes hervorragte.

[Feldlazareth Cerevic.]

X. A 113.

Amputationsstumpf des rechten Oberschenkels, gewonnen durch Reamputation 9 cm oberhalb der ersten Amputationssägefläche. Der Rand derselben ist umgeben von reichlichen Kallusmassen, welche dem Stumpf eine ausgesprochene Pilzform verleihen. Derselbe zeigt oberhalb der erwähnten Kallusmassen zahlreiche feine Längsfurchen und ganz kleine Oeffnungen. Markhöhle nicht geschlossen.

Vizefeldwebel Theodor Björnsen vom Holstein. Inf. Regt. No. 85, erlitt am 18. August 1870 eine Schussfraktur der rechten Tibia und war deshalb am rechten Oberschenkel amputirt worden. Reamputation am 9. Januar 1871 im Barackenlazareth Berlin (Esmarch). Geheilt.

[B. L. d. T. F.]

X. A 114.

Amputationsstumpf von einem Oberschenkel, gewonnen durch Reamputation 7 cm oberhalb der ersten Amputationssägefläche. Dieselbe ist umgeben von blumenkohlartigem, nicht sonderlich reichlichem Kallus. Oberhalb des dadurch gebildeten Kranzes zeigt der Stumpf zahlreiche feine Längsfurchen und kleine Oeffnungen. Die Markhöhle ist nicht geschlossen, dagegen hat sie eine zentrale Exostose aufzuweisen.

Nekrosen, Sequester.

X. A 115.

Sequester aus einem Oberschenkel-Amputationsstumpf, 14 cm lang.

Nathanael Weber vom Kaiser Franz Garde-Gren. Regt. No. 2, verwundet am 18. August bei Gravelotte, amputirt am 19. August 1870 zu St. Privat la Montagne. Der Sequester wurde entfernt am 17. Januar 1871, also 5 Monate nach der Amputation, im Barackenlazareth zu Berlin.

X. A 116.

Sequester eines Oberschenkel-Amputationsstumpfes, 18 cm lang.

Hermann Hadam, Gefreiter, Inf. Regt. No. 46, verwundet bei Nachod am 27. Juni 1866. Amputation am 18. Juli in Reinerz. Extraktion des Sequesters am 6. März 1868.

[Garnisonlazareth Berlin, Stabsarzt Dr. Hahn.]

X. A 117.

Sequester aus einem Oberschenkel-Amputationsstumpf, 10 cm lang, wurde 1 Jahr und 9 Tage nach der Amputation extrahirt.

Winkelmann, Füsilier des 2. Schles. Gren. Regts. No. 11, verwundet am 27. Juni bei Langensalza, amputirt am 20. Juli in der Mitte des Oberschenkels. Prima intent. der Hauptwunde.

[Garnisonlazareth Berlin, Stabsarzt Dr. Hahn.]

X. A 118.

Sequester aus einem rechtsseitigen Oberschenkel-Amputationsstumpf, 8 cm lang.

Mergel, verwundet am 28. Juni 1866 bei Skalitz, amputirt am 7. Juli 1866, 8 Zoll unterhalb des Trochanter. Der Sequester wurde am 30. Dezember 1866 extrahirt. Geheilt.

[Reservelazareth Reinerz, Stabsarzt Dr. Schwahn.]

X. A 119.

Ringförmiger Sequester aus einem Oberschenkel-Amputationsstumpf, 3 Monate und 10 Tage nach der Amputation extrahirt.

Deudon, amputirt am 25. September 1870 zu Strassburg. Sequesterextraktion am 5. Januar 1871.

X. A 120.

Ringförmiger Sequester aus einem Oberschenkel-Amputationsstumpf, 3 Monate und 5 Tage nach der Amputation extrahirt.

Revol, amputirt am 23. September 1870 zu Strassburg. Sequesterextraktion am 28. Dezember 1870.

X. A 121.

Ein 5 cm langer Sequester aus einem Oberschenkel-Amputationsstumpf, umgeben von dicken, unregelmässig gestalteten Kallusmassen, welche den Sequester flügelförmig umfassen.

Das Präparat, welches aus zwei Theilen (Sequester und Kallus) besteht und die Zusammengehörigkeit beider kaum noch erkennen lässt, stammt von einem im Feldzuge 1870/71 Verwundeten.

X. A 122.

Ausgedehnte Nekrose des Amputationsstumpfes eines rechten Oberschenkels. Länge des Stumpfes 26 cm. Das untere Ende des Femur ist bis etwa 7 cm unterhalb des Trochanter minor

nekrotisch; es bildet einen dünnen, mit tiefen Gruben und Furchen versehenen Knochenzylinder, in welchen das obere, durch Caries necrotica zugespitzte Ende hineinragt. Der zylinderförmige Sequester ist konzentrisch von einer porösen, mit grösseren und kleineren Lücken versehenen Knochenlade rings umgeben, welche in der Höhe des Trochanter minor in die hier fast normale Knochenoberfläche übergeht, die Aussenfläche der Todtenlade zeigt warzenförmige, unregelmässige Höcker. Zwischenraum zwischen Sequester und Todtenlade bis ½ cm gross.

Casimir Benoit, 6. Komp., 28. Französ. Inf. Regt., verwundet am 18. August 1870, amputirt am 19. August 1870, gestorben am 20. Dezember 1870 im Barackenlazareth Berlin an Pyämie bei fast geheilten Wunden.

Sektion: Amputationswunde fast ganz vernarbt. Keine Eitergänge zwischen den Muskeln. Venen des Stumpfes und des Beckens frei. Hüftgelenk intakt. Kolossaler Milztumor mit metastatischen kleinen Herden am vorderen Rande. Infarkte und Abszesse in beiden Lungen. Doppelseitige Pleuritis. Im rechten Leberlappen mehrere grosse Abszesse.

X. A 123.

Hochgradige Nekrose und Osteoporose eines rechtsseitigen Oberschenkel-Amputationsstumpfes.

Das Präparat besteht aus der hinteren Hälfte des der Länge nach durchsägten oberen Theiles dieses Stumpfes und stammt von einem im Feldzug 1870/71 durch Schuss Verwundeten, Namens Schiller.

B. Hiebverletzungen.

Vacat.

C. Anderweitige Verletzungen und Krankheit

Verletzungen.

X. C 1.

Schiefbruch im oberen Drittel des linken Oberschenk

Das Präparat besteht aus zwei nicht konsolidirten Br stücken. Versucht man dieselben zusammenzufügen, so er sich, dass von ihren Bruchflächen nur die äusseren Rände einer Ausdehnung von höchstens 4 cm auf einander passen ein Knochenstück von 12 cm Länge und 2,5 cm Breite, wiegend der inneren Wand der Bruchstelle angehörend, Trochanter major und minor mehrfach fissurirt. Von K bildung nur wenig vorhanden. Am unteren Fragment u unteren Rand der Bruchfläche ein dreieckiges Knochen von 4 cm Höhe und 3 cm Breite, nur aus den oberflächl Kortikalschichten bestehend, nekrotisch demarkirt. An Bruchstücken mehr oder weniger ausgedehnte Usuren.

Krankheiten.

X. C 2.

Eitrige Osteomyelitis und Periostitis, die zu spo Fraktur des Femur geführt hat; sekundäre Karies.

Joseph Kadlubeck, 2. Komp. Kaiser Alexander Gr Gren. Regts. No. 1, kommt am 7. Januar 1878 mit Quetsch am linken Fussrücken ins Lazareth; 7 Tage später Schm im linken Oberschenkel, geringes Fieber. Periostitis purul Am 30. Januar Eröffnung des Abszesses. Am 26. Februar konstatirt man spontane Fraktur. 3. März 1878 gestorb profuser Blutung.

[Oberstabsarzt Dr. Ha

XI. Kniegelenk.

A. Schussverletzungen.

Primäre Verhältnisse.

Kontusionen, Absprengungen, partielle Frakturen.
(Hierzu vergl. 9, 10 und 15.)

XI. A 1.

Schuss in das linke Kniegelenk.

Am medialen Rande der Patella ein geringer Defekt, von dem aus nach oben eine seichte Fissur zieht. Eminentia intercondyloid. tibiae zerstört. An ihrer Stelle ein Defekt, von dem aus verschiedene seichte Sprünge in die benachbarte Knorpeloberfläche eindringen. Genau in der Mitte zwischen beiden Kondylen des Femur ein rundes Loch, das den Eingang zu einem etwa 3 cm langen, in der Achse des Femur verlaufenden Schusskanal bildet. Die Kugel, welche zweifellos ⊥ auf die Kniegelenksfläche des Femur aufgeschlagen ist, mithin bei rechtwinklig gebeugter Stellung des Gelenks in dasselbe eingedrungen sein muss, hat die äussere Hälfte des unteren F endes in einer Länge von 8 cm als ein einziges, keine F rung zeigendes Fragment abgesprengt.

Stolp vom 3. Pomm. Inf. Regt. No. 14. Zeit und Ort Verwundung unbekannt. Tod am 16. Dezember 1870 a einer Spätblutung.

Sektion: Kniegelenksknorpel schmutzig blauroth. bis zum Trochant. major hinauf von Periost entblösst.

[Chefarzt Dr. Scheidemann, 3. Feldlazareth II. Armeek

XI. A 2.

Schussverletzung des rechten Kniegelenks.

Zerschmetterung der einander zugekehrten Partie Condyl. ext. tib. und Capitul. fibul., etwa ⅓ eines jede beiden genannten Knochentheile betreffend. Mehrfache F rung desselben. Von der Bruchfläche der Tibia aus zie Fissur quer über die Mitte der Eminentia intercondyl endet etwas medianwärts vom Zentrum der Gelenkfläc Condyl. int., eine zweite, sehr tief gehende erstreckt sich

unten und hinten bis zu einer wenig medianwärts von der Linea obliqua, 10,5 cm unter dem hinteren Rande des Condyl. int. gelegenen Stelle. Unmittelbar über der Tuberositas tib. beginnt eine Rinne, welche ziemlich horizontal nach hinten und aussen gerichtet ist. Nach einem Verlauf von 3 cm führt sie in eine abgerundete Vertiefung, deren Wandungen ebenso wie die der ganzen Rinne weniger rauh und unregelmässig sind, als die übrigen Partien der Bruchfläche. Die hintere etwas nach aussen vorspringende Partie der letzteren bildet die hintere Wand dieser Vertiefung, deren Grund die Ursprungsstelle der beiden oben genannten Fissuren repräsentirt. Letztere hätten, wenn sie penetrirend geworden, d. h. bis an die Oberfläche der medialen Knochenwand gedrungen wären, zur Ablösung der ganzen hinteren Hälfte des Tibiakopfes geführt.

Alle weiteren Angaben fehlen.

XI. A 3.

Schuss durch das linke Kniegelenk.

Das Präparat, welches durch Amputation des Oberschenkels gewonnen ist, zeigt einen Lochschuss durch die untere Epiphyse des Femur mit Absprengung des Condyl. ext. femor. und Fissurirung des Femur bis zur Amputationssägefläche (Grenze des unteren und mittleren Drittels).

Zielke, Jäger vom Pomm. Jäger-Bat. No. 2, verwundet am 2. Dezember 1870 vor Paris. Eingangsöffnung des Geschosses hinten in der Mitte der Kniekehle, Kugel wurde zwischen Haut und Patella liegend ausgeschnitten. Amputirt am 8. Dezember 1870. Tibia und Patella zeigten sich unverletzt. Ausgang: Wahrscheinlich Heilung, der Bericht reicht bis zum 1. Februar 1871.

[Chefarzt Dr. Scheidemann, 3. Feldlazareth II. Armeekorps.]

XI. A 4.

Schussfraktur des Condyl. int. femor. sinistri.

Das Präparat ist gewonnen durch primäre Amputation des Femur zwischen mittlerem und unterem Drittel desselben. Die Kugel hat augenscheinlich die vordere Fläche des Condyl. int. femor. getroffen, dort einen zweithalerstückgrossen, rundlichen Defekt gesetzt und den ganzen Kondylus ohne weitere Splitterung in einem grossen 10 cm langen Stück abgesprengt.

Heinrich Krause, verwundet am 30. Oktober 1870 vor Paris, amputirt am 31. Oktober 1870. Tod am 12. November 1870.

[Dr. Friedländer, 3. Feldlazareth des Gardekorps in Villiers le Bel.]

XI. A 5.

Taf. XLII. Fig. 1.

Schussfraktur des rechten Kniegelenks.

Das Präparat zeigt eine Zertrümmerung des Condyl. ext. femor., von welchem grosse Stücke ausgesprengt sind mit Splitterung und Fissurirung auch in den inneren Kondyl. hinein.

Major v. Sch .... vom 1. Württemberg. Inf. Regt., verwundet am 30. November 1870 durch Schuss an der äusseren Seite des rechten Unterschenkels. Primäre Amputation des Oberschenkels am 2. Dezember. Am 18. Dezember 1870: Blutung aus dem Amputationsstumpf, Spaltung der Weichtheile entlang der Art. femor., von der Amputationsfläche aus, 3 cm oberhalb der Ligat. der Art. femor., ein walnussgrosses Aneurysma. Diese Arterienligatur der Art. femor. oberhalb des Aneurysma und Ligatur mehrerer in den Aneurysma-Sack einmündender Aeste. Ausgang: Heilung.

[Stabsarzt Dr. Fetzer.]

(Vergl. Deutsche militärärztl. Zeitschr., 1874, Heft 3 u. 4, S. 207 u. 208.)

Komplete Frakturen.

(Hierzu vergl. 12.)

XI. A 6.

Taf. XLII. Fig. 2 und 2a.

Schussfraktur des linken Femur mit Fissuren ins Kniegelenk.

Amput. femor. etwas unter der Mitte desselben. Das vorliegende Stück Femur ist bis zur Amputationsfläche der Länge nach in zwei fast gleiche Hälften gespalten. Einschussöffnung — $2^1/_2$ cm über dem vorderen Rande des Kniegelenkknorpels — viel kleiner als die auf der hinteren Fläche des Knochens ziemlich in demselben Niveau gelegene Ausschussöffnung. Ausgiebige Fissurirung, nicht bloss nach oben und unten, sondern auch nach aussen.

Adolf Meyer vom Hannov. Füs. Regt. No. 73, verwundet am 18. August 1870 bei Gravelotte, amputirt am 19. August 1870, Heilung gegen die Mitte des Oktober 1870.

[Dr. Vagedes.]

XI. A 7.

Schuss in das rechte Kniegelenk.

Das Präparat, welches durch primäre Amputation gewonnen ist, zeigt eine kolossale Zerschmetterung der unteren Epiphyse des Femur, der Condyl. ext. fehlt beinahe ganz, unregelmässige Bruchfläche, von der mehrere Fissuren ausgehen.

Jean Baptiste Linacier vom 93. Französ. Linien-Regt., verwundet am 18. August 1870 bei Gravelotte durch Gewehrschuss, amputirt am 19. August 1870. Am 22. August 1870 starke Blutung aus dem Amputationsstumpf, daher Unterbindung der Femoralis unter dem Lig. Poup. 28. August 1870 abermalige starke arterielle Blutung, daher Unterbindung der Iliaca ext. Tod am 4. September 1870 an Peritonitis.

[Dr. Vagedes.]

XI. A 8.

Zerschmetterung der unteren Epiphyse des Femur und des Caput tibiae linkerseits.

Das Präparat ist gewonnen durch Amput. fem. 8 cm über dem hinteren Rande der Fossa intercondyl. Vom Femur sowohl wie vom Caput tibiae sind die beiden Kondylen abgetrennt. Durch Entfernung vieler kleiner Bruchfragmente ist zwischen den Kondylen an der Gelenkfläche je ein Knochendefekt geblieben, welcher bei der Tibia ausgedehnter als am Femur ist und dort fast $^2/_3$ der Gelenkfläche beträgt. Am Femur liegt das obere Ende jeder der beiden Kondylen-Bruchlinien 7 cm über dem Niveau der Gelenkfläche; das untere Ende der Bruchlinie des Condyl. ext. tibiae 5 cm; für den Condyl. int. tibiae 8 cm unterhalb der entsprechenden Gelenkfläche.

Landwehrmann Friedrich Geda vom 2. Bat. 2. Magdeburg. Landw. Regts. No. 26, wurde am 21. Jan. 1871 bei Belfort verwundet. Amput. femor. am 27. Januar 1871 im unteren Drittel.

Resektionen.

Primäre und intermediäre.

XI. A 9.

Resectio genu sinistri wegen Streifschuss der hinteren Peripherie des Tibiakopfes. Es sind entfernt vom Femur $2^1/_4$ cm, von der Tibia 2 cm und die Patella. In der seichten Schussfurche der Tibia Bleipartikel eingesprengt.

Korporal Jean Duval vom 50. Französ. Linien-Regt., ver-

wundet am 4. August 1870 bei Weissenburg. Schuss entlang der oberen Epiphyse der Tibia und des Capit. fibulae. Am 14. August 1870 ohne Verband im Lazareth Garde-Ulanen-Kaserne bei Moabit aufgenommen. Knie nicht geschwollen, nicht schmerzhaft. Feststellung des Gliedes. Eis.

Am 17. August 1870 wegen akuter Gelenkentzündung Resektion, Dr. Schönborn. Vorderer halbmondförmiger Lappen. Theilweise Gangrän des Lappens. Eitersenkungen nach Ober- und Unterschenkel. Erysipelas zweimal. Am 27. April 1871 nach dem Augustahospital evakuirt. Am 25. November 1871 geheilt entlassen.

Am 30. November 1872 berichtet Cuignet (Plaies pénétrantes du genou par coups de feu. Recueil de Mémoires de Méd., de Chir. et de Pharm. milit. 1872 Novb. et Décb. p. 593): „Das Glied befindet sich in starrer Extension; die Sägeflächen sind jedoch nicht vollständig ankylotisch, einige leichte Extensions- und Flexionsbewegungen finden zwischen Femur und Tibia an den ihre Sägeflächen vereinigenden fibrösen Bändern statt; der Unterschenkel dünn, aber alle Muskeln vorhanden, das Fussgelenk in sehr ausgesprochener Ankylose. Der Fuss in leichter Equinusstellung mit Einwärtsdrehung seiner Spitze. Patient kann nur mit zwei Krücken gehen, ohne den Fuss aufzusetzen."

Vergl. Goltdammer, Berl. klin. Wochenschr. 1871 S. 150.
Vergl. Chenu, Recueil de Mém. de Méd. p. 53.
Vergl. Deutsche militärärztl. Zeitschr. 1875, S. 338.
Vergl. Küster, Berl. klin. Wochenschr. 1873, S. 185 No. 6.
(Der Fall ist bei Gurlt, S. 1141, beschrieben.)

XI. A 10.

Resektion des linken Kniegelenks wegen Schussfraktur des linken Femur mit Verletzung des Gelenks.

Das Präparat besteht nur aus der unteren Epiphyse des Femur, dessen Condyl. ext. einen grossen unregelmässigen Defekt zeigt mit einer 5 cm langen Querfurche. Von derselben entspringen Fissuren, welche in die Gelenkfläche hineingehen.

Wilhelm Griess vom 4. Pomm. Inf. Regt. No. 21, verwundet am 18. August 1870. Einschuss in den Condyl. ext. fem., Kugel im Gelenk.

Resektion am 21. August 1870, Bardeleben in Ars sur Moselle. Am 26. August: Die Querwunde (es war ⊢⊣Schnitt angewandt) ist per primam geheilt. Am 30. August Schüttelfrost. Am 16. September 1870 Tod an Pyämie.

Die bei der Resektion im Gelenk gefundene plattgeschlagene Chassepotkugel liegt bei.

[Feldlazareth-Direktor Kratz.]

Vergl. Deutsche militärärztl. Zeitschr. 1875, S. 346 No. 19.
(Der Fall ist bei Gurlt, S. 944 No. 19, beschrieben.)

XI. A 11.

Resektion des linken Kniegelenks.

Das Präparat besteht aus den durch die Resektion entfernten, absolut intakten Kniegelenksenden und folgenden, bei der Sektion gewonnenen Knochen: Patella, unteres Drittel des Femur und oberes Drittel der Tibia und Fibula. Die drei zuletzt genannten Knochenstücke zeigen die Residuen von Osteomyelitis. Die Sägefläche am Oberschenkel liegt schräg nach vorn und abwärts, ihr vorderer Rand 1 cm unterhalb der Mitte des Randes der Superficies glenoidalis für die Patella, ihr hinterer unmittelbar über dem Rande der Fossa intercondyl. Der Sägeschnitt an der Tibia ist weniger schräg nach vorn abfallend geführt und hat nur eine ganz dünne Scheibe entfernt.

Karl Kummer vom 2. Sächs. Jäger-Bat. No. 13, verwundet am 2. Dezember 1870 vor Paris durch Schuss ins linke Kniegelenk. Jauchige Entzündung desselben.

Am 15. Dezember 1870 Resektion mit Erhaltung der Patella. Kugel innerhalb der Kapsel liegend, ohne die Knochen verletzt zu haben. (Barackenlazareth Berlin, Professor Koenig.) Am 6. Januar 1871 Tod an Pyämie.

[B. L. d. T. F.]

Vergl. Koenig, Berl. klin. Wochenschr. 1871, S. 354.
Vergl. Deutsche militärärztl. Zeitschr. 1875, S. 340.
Vergl. Gurlt, S. 1004 No. 1.

Amputationen und Exartikulationen.

(Hierzu vergl. 2, 3, 4, 5, 6, 7.)

XI. A 12.

Primäramputation des linken Femur wegen Schussfraktur des Kniegelenks.

Der Condyl. ext. femor. ist vollständig abgesprengt. Von den Bruchstücken sind nur drei kleine vorhanden.

Schammel, verwundet am 30. Oktober 1870. Amputirt am 31. Oktober 1870. Heilung.

XI. A 13.

Amputatio femoris dextri wegen Schussfraktur der unteren Epiphyse mit Zerschmetterung der Patella.

Das 20 cm lange untere Ende des sehr starken Femur besteht aus drei grossen Stücken, den beiden Kondylen, welche fast in der Mitte von einander getrennt sind, und aus dem 10 cm über den Kondylen abgebrochenen Schafte des Femur. Zwischen diesen drei Bruchstücken liegt ein grosser, sehr unregelmässiger Defekt aller Knochenschichten. Derselbe erscheint an der Vorderfläche 5 cm lang, 2—3 cm breit, hinten 8 cm lang, 2—4 cm breit. Die Patella ist in mehrere Stücke zersprengt, von denen nur zwei vorhanden sind.

Friedrich Neumann. Das Präparat, bei dem sich nur dieser Name findet, stammt aus dem Feldzug 1870/71.

Es handelt sich augenscheinlich um eine primäre Amputation.

XI. A 14.

Primäre Amputation des linken Oberschenkels wegen Schussfraktur desselben mit Fissurirung bis in die Nähe des Gelenks.

Daniel Tismer, verwundet am 30. Oktober 1870; amputirt am 31. Oktober 1870. Tod am 14. November 1870.

[Dr. Friedländer.]

XI. A 15.

Primäre Amputation wegen Knieschusses.

Präparat besteht aus oberem Viertel der rechten Tibia und Fibula mit abgesprengtem Condyl. int. tibiae und seichten Fissuren bis ins Gelenk.

Bernhard Berkemeyer vom 13. Inf. Regt., verwundet am 18. August 1870 bei Gravelotte durch Schuss ins rechte Knie, Eingangsöffnung an der inneren Seite des Kniegelenks. Amput. transcondyl. in Ars sur Moselle.

[Oberstabsarzt Kratz.]

Andere Operationen.

(Vergl. hierzu 7.)

Sekundäre Verhältnisse.

Kontusionen, Absprengungen, Lochschüsse, partielle Frakturen.

(Hierzu vergl. 61, 16, 40, 43, 47, 52, 53, 57, 58, 59, 60, 15 und X. A 2, 23, 27.)

XI. A 16.
Taf. XLIII. Fig. 1.

Prellschuss des linken Femur über dem Kniegelenk.

Amput. fem. 18 cm über dem Gelenk. Die Kugel hat das Femur dicht oberhalb der Patella etwas nach aussen von der Mittellinie getroffen und dort die Rindensubstanz muldenartig eingedrückt, von dieser Stelle aus geht eine ganz seichte Fissur etwa 2 cm nach aussen und oben. Usur des Gelenkknorpels, der gleichfalls stark fissurirt ist.

Franz Hepfner vom 2. Schles. Gren. Regt. No. 11, verwundet am 16. August 1870 bei Metz. Am 3. September 1870 Amput. fem. sin. Am 14. September 1870 Tod an Pyämie.

Sektion: Aus der mit schlaffen Granulationen bedeckten Wundfläche sieht das Femur, 2 cm von Periost entblösst, hervor. An der Innenseite geht neben dem Knochen eine Eiterung 6 cm in die Höhe, sonst sind die Weichtheile des Stumpfes unversehrt. Vena saphena im Zustande intensiver Thrombophlebitis, nur das obere Ende ist durch einen soliden Thrombus verschlossen. Muskelvenen mit puriformen Massen gefüllt. Im Hüftgelenk guter Eiter. Thrombophlebitis vesicalis bis in die Hypogastrica. Metastatische Abszesse in den Lungen etc.

[B. L. d. T. F.]

XI. A 17.

Gewehrschuss des rechten Kniegelenks.

Die Tibia zeigt an ihrer hinteren Fläche, dicht unter dem Gelenkknorpel, eine markstückgrosse Eindrückung der Kortikalsubstanz, hier sind mehrfach Bleipartikelchen eingesprengt. In der Gelenkfläche der Tibia, dicht neben der Eminentia, ein ovales 2,5 cm tiefes, durch Osteomyelitis entstandenes Loch. Karies des ganzen Gelenks.

Füsilier Wilhelm Eckhard vom 1. Magdeburg. Inf. Regt. No. 26 wurde am 3. Juli verwundet, am 17. Juli 1866 in Görlitz rezipirt und erlag dort am 8. August 1866 der Pyämie.

[Oberstabsarzt Dr. Toussaint, Garnison-Lazareth Görlitz.]

XI. A 18.

Schussimpression am Condyl. int. des linken Oberschenkels, etwa fünfzigpfennigstückgross, rund. Oberflächliche kariöse Zerstörung der Tibia.

Amputationspräparat.

XI. A 19.
Taf. XLIII. Fig. 2 und 2a.

Kontusionsschuss des linken Femur mit festsitzender Gewehrkugel,

in der Umgebung derselben Knochenneubildung.

Das Präparat besteht aus dem unteren Ende des Femur und den oberen Enden der Tibia und Fibula.

Michael Rapposch vom 32. Oesterreich. Jäger-Bat., verwundet am 26. Juni 1866 bei Hühnerwasser. Kugel an der inneren Seite des linken Oberschenkels, eine Handbreit über der Kniekehle eingedrungen.

Am 30. Oktober 1866 Amput. femor., in der Mitte Karies der Epiphysen: Ausgedehnte Knorpeldefekte, Bänderapparat grösstentheils zerstört. Sämmtliche das Gelenk umgebenden Weichtheile prall infiltrirt. Unmittelbar über dem hinteren Rande der Fossa intercondyl.: Kugel — von einem Wall neugebildeter Knochenmasse umgeben — festsitzend.

[Stabsarzt Dr. Besser.]

XI. A 20.

Kontusion mit partieller Fraktur des Condyl. int. femor. dext. durch Granatsplitter.

Das Präparat ist gewonnen durch Amput. femor. dext. 23 cm über dem Kniegelenk.

Artillerist Fritz Stüssel, verwundet am 18. August 1870 durch Granatsplitter am inneren Umfang des Kniegelenks; amputirt am 15. September 1870 im Barackenlazareth Berlin. Tod am 16. September 1870 an Anämie.

Sektion: Amputationsstumpf frisch mit Blutgerinnsel überzogen, die Blutgefässe am Femurstumpf sind vollkommen leer. Allgemeine Anämie der inneren Organe.

[B. L. d. T. F.]

XI. A 21.

Kontur- oder Rinnenschuss am Condyl. int. femor. dext.

Amputationspräparat. An der vorderen Fläche des Condyl. int. befindet sich eine stellenweise 2 cm breite, 1 cm tiefe und 5 cm lange horizontale Rinne, von welcher aus eine schwache Fissur nach innen und unten der Gelenkfläche des Kondylus parallel läuft. Sekundäre Karies des Gelenks.

Die beiliegende Kugel, ein nur wenig deformirtes, an der Mantelfläche etwas abgeplattetes Chassepotprojektil, hat nebst einem Tuchläppchen in der Rinne gesteckt.

Der Verwundete hiess Friedrich Förster. Die Verletzung stammt aus dem Feldzuge 1870/71.

[B. L. d. T. F.]

XI. A 22.

Partielle Schussfraktur

der linken Patella, sekundäre Karies. Obduktionspräparat.

Von dem inneren Rande der Patella ist ein Stück abgerissen, auch der Condyl. int. femor. zeigt einen Defekt, der aber — nach der Krankengeschichte — nicht von der Kugel, sondern von der sekundären Kniegelenkskaries herrührt.

Manthey vom 7. Pomm. Inf. Regt. No. 54, verwundet am 28. Januar 1871. Die Kugel hat die Patella in der Nähe ihrer Spitze getroffen, Austrittsstelle eine Handbreit höher — an der inneren Seite des Kniegelenks. Am 12. März 1871 starb Pat. an Entkräftung.

[Dr. Scheidemann, 3. Feldlazareth II. Armeekorps.]

XI. A 23.

Schussfraktur

des Condyl. ext. femor. und der Tibia rechterseits durch einen Granatsplitter. Amputationspräparat.

Der hintere Theil des Condyl. ext. femor. ist zertrümmert und fehlt, von dem Caput tibiae ist die äussere Zirkumferenz des Condyl. ext. abgesplittert, und gehen von da mehrere Fissuren sowohl in die Gelenkfläche, als auch nach der Diaphyse zu.

Unteroffizier Theodor Pray (?) vom 3. Pomm. Inf. Regt. No. 14, 5. Komp., wurde am 2. Dezember 1870 durch Granatsplitter vor Paris verwundet. Amput. femor. zwischen unterem und mittlerem Drittel. Prof. Koenig im Barackenlazareth des Tempelhofer Feldes am 14. Dezember 1870.

[B. L. d. T. F.]

XI. A 24.

Schussfraktur des rechten Kniegelenks.

Das Präparat ist gewonnen durch Amput. femor. 10 cm oberhalb der Kniegelenkfläche.

Vom Condyl. int. femor. ist der Knorpelrand oberflächlich in geringer Ausdehnung zerstört. Am Condyl. int. tibiae ist die durch die mechanische Gewalt und durch Karies bedingte Zerstörung bedeutend umfangreicher und mit Fissurirung verbunden. Die Splitterung geht bis zur Eminentia intermedia und setzt sich nach unten in eine Fissur fort, welche etwa 4 cm unterhalb der Tuberositas die Crista tibiae schneidet.

Das Präparat stammt von einem am 6. August verwundeten Französischen Soldaten, welcher am 1. September 1870 im Garnisonlazareth Berlin amputirt worden ist.

XI. A 25.

Gewehrschuss ins linke Kniegelenk.

Das Präparat zeigt nur am Condyl. int. femor. an dessen überknorpelter Fläche einen geringen Defekt.

Unteroffizier Silbernagel vom 1. Posen. Inf. Regt. No. 18 wurde am 18. April 1864 verwundet, am 25. April 1864 wurde die Kugel extrahirt, am Abend desselben Tages plötzlicher Tod unter Delirien.

[Stabsarzt Dr. Besser.]

XI. A 26.

Gewehrschuss ins rechte Kniegelenk,

Streifung der Patella und der lateralen Wand der Fossa intercondyl. posterior. des Femur. Geringe Usur der knöchernen Oberfläche beider Kondylen dicht an den Knorpelrändern.

Das Präparat besteht nur aus dem bei der Amputation gewonnenen unteren Abschnitt des Femur.

Christensen vom 11. Dänischen Inf. Regt., verwundet am 29. Juni, amputirt am 10. Juli 1864.

[Stabsarzt Dr. Besser.]

XI. A 27.

Schussverletzung des rechten Knies.

Der Condyl. int. tibiae ist abgesprengt, sekundäre Zerstörung der Kniegelenksenden. Von dem am hinteren und inneren Umfang des Condyl. int. bestehenden Knochendefekt ziehen Fissuren nach oben ins Gelenk und nach unten in die Diaphyse der Tibia.

Patient ist nicht an dieser Verletzung gestorben, sondern an den Folgen eines Selbstmordversuchs.

Gautier Pignonblanc, verwundet am 30. Oktober 1870, Schuss ins Knie.

Selbstmordversuch am 23. November 1870, Revolverschuss in den Schädel (Präparat I. A 23), gestorben am 28. Dezember 1870.

[3. Feldlazareth des Gardekorps, Dr. Friedländer.]

XI. A 28.

Lochschuss durch den Condyl. int. femor. dextri.

Die Kugel hat den hinteren Theil des Kondylus schräg von aussen nach innen und hinten durchbohrt.

Unteroffizier Spindler vom 4. Brandenburg. Inf. Regt. No. 24, 7. Komp., verwundet am 16. August 1870 bei Metz, amputirt am 4. September 1870 im oberen Drittel des Femur. Tod am 4. September 1870 durch Anämie.

Das Sektionsprotokoll spricht nur von grosser Anämie aller Organe.

[B. L. d. T. F.]

XI. A 29.

Lochschuss durch den Condyl. int. tibiae sin.

Die Eingangsöffnung des Schusskanals, mit ihrem Zentrum 2 cm unterhalb der Mitte des medialen (rechten) Randes der Gelenkfläche gelegen, ist etwas längsoval und sehr regelmässig, fast glatt umrandet — wie mit dem Locheisen herausgeschlagen. Die Ausgangsöffnung, mit ihrem Zentrum 3,5 cm unter dem hinteren Rande der Gelenkfläche dicht neben der Medianlinie des Knochens gelegen, zeigt eine wallartig aufgeworfene Umrandung, bestehend aus abgehobener Kortikalsubstanz mit spärlichen Kallusexkreszenzen, von der medialen (rechten) Seite des Knochens schräg nach hinten und unten. Von Fissurirung keine Spur.

[Stabsarzt Dr. Fetzer.]

(Vergl. Deutsche militärärztl. Zeitschr. 1874, Heft 4, S. 205, letzten Passus.)

Die dort gemachten Angaben beziehen sich zweifellos auf dieses Präparat, obgleich sie nicht durchweg mit dem anatomischen Befunde desselben übereinstimmen.

XI. A 30.

Taf. XLIV. Fig. 1 und 1a.

Lochschuss durch die obere Epiphyse der linken Tibia mit starker Fissurenbildung.

Die Kugel ist von unten und hinten in den Condyl. int. tibiae eingetreten und in der vorderen Partie der Gelenkfläche nach aussen von der Mittellinie derselben ausgetreten.

Karl Hackländer vom Garde-Füs. Regt., verwundet am 3. Juli 1866. Am 2. August von Königinhof in Görlitz aufgenommen. Verjauchung des Kniegelenks. Am 6. August 1866 Amput. femor. sin. im mittleren Drittel. Am 20. Oktober 1866 Tod an Pyämie.

[Oberstabsarzt Dr. Toussaint, Reservelazareth Görlitz.]

XI. A 31.

Lochschuss durch den Condyl. int. tibiae dextri.

Das Präparat ist gewonnen durch Amput. femor. 19 cm über dem Kniegelenk.

Die Kugel hat nach innen von der Eintrittsöffnung, welche — 3 cm unterhalb des medianen Knorpelrandes gelegen — in Verheilung begriffen ist, eine thalergrosse Knochenplatte abgesprengt. Dieselbe ist ohne Dislokation wieder vollkommen fest angeheilt. Die Austrittsöffnung des den Condyl. int. tibiae durchsetzenden Abschnitts des Schusskanals liegt auf der Kniegelenksfläche, ist einpfennigstückgross und fast rund. Von ihr aus geht nach vorn eine Fissur durch den Knorpelüberzug. Der Condyl. int. femor. ist etwas nach hinten und innen von seiner bei gestreckter Stellung des Gelenks am tiefsten gelegenen Partie stark gequetscht. Das Zentrum der gequetschten Stelle kommt nur bei leichter Flexion des Gelenks in die Verlängerung des erwähnten Schusskanalabschnitts zu liegen. Die Patella ist intakt.

Füsilier Friedrich Schiller vom 5. Ostpreuss. Inf. Regt. No. 41 wurde durch einen Schuss ins rechte Kniegelenk verwundet am 7. Oktober 1870 bei Metz, amputirt am 5. November 1870 im Barackenlazareth des Tempelhofer Feldes.

Offenbar hat die Kugel unterhalb des Condyl. int. tibiae den Knochen getroffen, ihn lochförmig durchbohrt und nachher den Condyl. int. femor. stark gequetscht. Ueber ihren weiteren Verbleib ist nichts bekannt.

Bei der Amputation fand man keine erhebliche Eiterung in den Weichtheilen, die Muskeln des Oberschenkels vielmehr

von einem schwieligen Bindegewebe durchsetzt, die Venen grösstentheils frei, einige durch gutartige Thromben verschlossen.

[B. L. d. T. F.]

Kniegelenk vom Projektil passirt ohne nachweisbare oder mit geringer Knochenverletzung.

(Vergl. 11.)

XI. A 32.
Taf. XLIV. Fig. 2.
Gewehrschuss durch das linke Kniegelenk

in der Richtung von vorn nach hinten mit zentraler Perforation der Patella (Lochschuss) ohne Verletzung der Gelenkflächen des Femur und der Tibia.

Franz Hafer vom 47. Oesterreich. Inf. Regt. wurde am 3. Juli verwundet, am 19. Juli mit Vereiterung des Gelenks in Görlitz aufgenommen. Am 24. Juli 1866 Amput. femor. im mittleren Drittel. Am 16. Oktober 1866 geheilt entlassen.

[Oberstabsarzt Dr. Toussaint, Reservelazareth Görlitz.]

XI. A 33.
Taf. XLV. Fig. 1, 1a und 1b.
Gewehrschuss ins linke Kniegelenk.

Schusswunde in der Gelenkfläche der Tibia schräg von hinten und innen durch die Eminentia intercondyl. nach vorn und aussen gerichtet. Femur intakt. Patella in ihrem medialen Abschnitt zertrümmert, lateralwärts mehrfach fissurirt.

Gemeiner Joseph Berhing vom 80. Oesterreich. Inf. Regt. wurde am 3. Juli verwundet, am 19. Juli in Görlitz aufgenommen. Am 28. Juli 1866 Amput. femor. im mittleren Drittel. Am 8. August 1866 Tod an Pyämie.

[Oberstabsarzt Dr. Toussaint, Reservelazareth Görlitz.]

Komplete Frakturen.

(Hierzu vergl. 14, 37, 61, 62, X. A 48 und 72, XII. A 19.)

XI. A 34.
Taf. XLV. Fig. 2 und 2a.
Gewehrschuss durch das linke Kniegelenk.

Grosser Defekt. Einschuss in der Fossa intercondyl. ant., ausgiebige Zertrümmerung der hinteren Wand des Knochens mit Dislokation von Splittern. Grosse Fissuren nach oben und nach der Gelenkfläche.

Gottlieb Schönknecht vom 2. Brandenburg. Gren. Regt. No. 12 wurde am 3. Juli 1866 verwundet, am 12. August mit Verjauchung des Gelenks in Görlitz aufgenommen. Gestorben am 16. Oktober 1866 an Pyämie.

[Oberstabsarzt Dr. Toussaint, Lazareth Görlitz.]

XI. A 35.
Schuss in das rechte Kniegelenk.

Zerschmetterung des Condyl. ext. femor. et tibiae. Fissuren bis zur Mitte der Tibia. Vollständige Zerstörung des Gelenküberzuges, an einzelnen Stellen mässige Knochenauflagerungen.

Das Präparat scheint bei der Obduktion gewonnen zu sein; es stammt aus dem Feldzug 1870/71 aus dem Kriegslazareth zu Corny.

[Stabsarzt Dr. Wolff.]

XI. A 36.
Taf. XLVI. Fig. 1.
Schuss ins linke Kniegelenk.

Von der oberen Epiphyse der Tibia ist fast die ganze äussere Hälfte zerstört. Von den Trümmern ist nur ein grösserer dreieckig gestalteter Splitter vorhanden, welcher der Gelenkfläche des Capitul. fibulae an dem hinteren Rande des Defekts sich passend anfügen lässt, so dass er mit der vorderen und inneren Wand des Defekts eine etwa 2 cm tiefe, 6 cm lange, 2—3 cm breite Höhle bildet, deren Grund in der am meisten nach unten gelegenen Partie ein mässig deformirtes Projektil tief eingebettet zeigt. Ausgesprochene Karies beider Kniegelenksenden.

Karl Foth, verwundet am 30. Oktober 1870, gestorben am 1. Januar 1871 an Kniegelenksvereiterung.

XI. A 37.
Schuss ins linke Kniegelenk.

Der Condyl. ext. tibiae grösstentheils zerstört. Gelenkfläche des knorpligen Ueberzuges beraubt. Das Knochengewebe selbst gelockert und mazerirt. Fibulaköpfchen intakt.

Das Präparat stammt von einem am 10. Juli 1866 bei Hammelburg durch Gewehrschuss Verwundeten. Eingangsöffnung des Schusskanals an der äusseren Seite des linken Kniegelenks zwischen Capit. fibulae und Condyl. ext. tibiae, keine Ausgangsöffnung, Projektil nicht aufzufinden. Richtung des blind endenden Schusskanals am Condyl. ext. tibiae schräg von oben und aussen nach unten und innen. Verlauf anfangs günstig. 14 Tage nach der Verwundung Transport des Verwundeten nach Kissingen. Darauf zunehmende Eiterung, Senkungsabszesse am Ober- und Unterschenkel. Rascher Kollaps. Gestorben am 23. August.

Sektion: Gelenkkapsel der äusseren Schussöffnung entsprechend durchbohrt; ein Stück des Condyl. ext. tibiae abgesprengt. Kugel nicht aufzufinden. Schusskanal endigt am Condyl. ext. tibiae. Kniegelenk verjaucht; Lig. cruciat. und alle Knorpel zerstört. Grosse Jaucheabszesse am Ober- und Unterschenkel.

[Stabsarzt Dr. Redecker, Lazareth Kissingen.]

XI. A 38.
Schussfraktur des unteren Femurendes linkerseits.

Zertrümmerung des Condyl. ext. fem. und Absprengung des Condyl. int. mit Splitterung. Ausgedehnte Karies der nicht zertrümmerten Partien der Kniegelenksknorpel.

Das Präparat stammt aus dem Feldzug 1870/71.

XI. A 39.
Taf. XLVI. Fig. 2.
Schussfraktur des rechten Kniegelenks.

Das Präparat ist gewonnen durch Amputation fünf Wochen nach der Verletzung. Vollständige Absprengung des Condyl. int. femoris.

Sergeant Weiss vom 1. Westfäl. Inf. Regt. No. 13, verwundet am 2. Juli 1866 bei Dermbach. Einschuss an der Aussenseite der Bizepssehne, Kanal nach der Fossa poplitea, keine Ausgangsöffnung. Am dritten Tage Zeichen der Eröffnung des Kniegelenks. 10. August 1866 Amput. femoris. Heilung per primam bis auf die Stelle der Unterbindungsfäden. 8. September nach Münster evakuirt.

[Stabsarzt Dr. Starke.]

XI. A 40.
Taf. XLVI. Fig. 3.
Schuss in das linke Kniegelenk.

Innere Hälfte des Condyl. int. femor. abgesprengt, ebenso vom inneren Rande der Kniescheibe mehrere Stücke, welche in etwas dislozirter Stellung durch Knochenneubildung wieder vereinigt sind. In der Substanz der Kniescheibe sitzen noch einzelne Bleifragmente. Oberhalb der Patella ist am vorderen Umfang der Bruchfläche des Femur ein 3 cm langes, 1 cm breites Stück Rindensubstanz rechtwinklig nach oben und aussen umgebogen und in dieser Stellung durch Knochenneubildung fixirt.

Das Präparat stammt aus dem Feldzug 1870/71 von einem Franzosen und ist wahrscheinlich bei der Obduktion gewonnen.

[Stabsarzt Dr. Wolff, Kriegslazareth zu Novéant.]

XI. A 41.
Knieschuss mit Fraktur der Patella.

Das Präparat zeigt eine durch Kallus geheilte Querfraktur der Patella. Patient ging zu Grunde im Reservelazareth Berlin 1866.

[Stabsarzt Dr. Nathanson.]

XI. A 42.
Schussfraktur des linken Oberschenkels im unteren Drittel.

Das Präparat besteht nur aus den unteren Bruchstücken. An der vorderen Fläche des Hauptfragments verläuft von der Bruchstelle aus eine Fissur nach abwärts und endet 3 cm über dem vorderen Rande der Fossa intercondyl. Von der hinteren Knochenwand ist ein 4 cm hohes, 3 cm breites Stück abgesprengt. Spärliche Knochenauflagerungen.

Pierre Pigeon vom 15. Französischen Inf. Regt., verwundet am 18. August 1870 bei Gravelotte. Amput. femor. 22. Septbr. 1870. Am Abend der Operation Frostanfall. Exitus letalis 29. September 1870. Die Verletzung ist intra vitam für einen Knieschuss gehalten worden. Der Einschuss befand sich dicht neben dem oberen Ende der Patella.

Resektionen.

(Hierzu vergl. 63.)

XI. A 43.
Taf. XLVII. Fig. 1 und 1a.
Resectio genu dextri wegen Schussfraktur des Kniegelenks.

Das resezirte Ende des Femur ist 5 cm lang; auf der Sägefläche ist im Condyl. ext. ein Loch zu sehen, in dessen Grunde man die Kugel gewahrt, deren vorderer Theil die Gelenkfläche eingerissen und ein Stück derselben emporgehoben hat; von der Gelenkfläche aus ist das Projektil selbst nicht sichtbar. Von der Tibia ist nur eine ganz dünne Scheibe und zwar nur die Gelenkfläche des Condyl. int. und die Eminentia intermed. entfernt.

Albert Stekiel vom Kaiser Alexander Garde-Gren. Regt., verwundet am 18. August 1870 bei Gravelotte. Am 13. Oktober mit Drahthose im Barackenlazareth Berlin aufgenommen. Einschuss: Aussenseite des rechten Femur, nahe über dem Knie, dasselbe konnte nicht mehr gebeugt werden. Ausschussöffnung nicht vorhanden. Mässige Anschwellung des Kniegelenks, Ende Oktober Schwellungszunahme und Schmerzhaftigkeit, Fieber, starke Eiterung, daher am 9. November 1870 Resektion: Querer Bogenschnitt, Prof. König; Patella und oberer Recessus bleiben stehen. Gypsverband. Geheilt am 23. Mai 1871 mit vollkommener Ankylose, Verkürzung um 6 cm. Entlassen 26. September 1871, geht mit Stützmaschine, Knie ist vollkommen steif und fest.

Endresultat: Am 24. Dezember 1874 Verkürzung 8 cm. Patient geht mit einem Stock $^1/_2$ Meile, wenn auch mit Anstrengung.

(Vergl. Ritzmann, Berliner klinische Wochenschrift 1872, S. 276.)
(Vergl. Königs Lehrbuch der speziellen Chirurgie, S. 929 Zeichnung des Präparats.)
(Vergl. Deutsche militärärztl. Zeitschr. 1875, S. 338.)
(Der Fall ist bei Gurlt, S. 936, beschrieben.)

XI. A 44.
Resectio genu dextri wegen Schussfraktur des Kopfes der Tibia.

Vom Oberschenkel ist die Gelenkfläche 2 cm dick in zwei Scheiben abgesägt, von der Tibia dagegen sind 3 cm einschl. des Köpfchens der Fibula entfernt. Die Knorpel der Gelenkflächen sind fast ganz erhalten.

An dem Kopfe der Tibia befindet sich vor dem Tibiofibular-Gelenk ein rundes Loch von 2 cm Durchmesser (Einschuss), welches in eine grosse Höhle führt, die fast die ganze Dicke des Kopfes der Tibia einnimmt und in sagittaler Richtung 4 cm, in querer 5 cm misst. Sie ist durch den Sägeschnitt gerade in der Ebene ihres grössten Durchmessers eröffnet und erscheint fast durchweg glattwandig. Ausser der erwähnten Einschussöffnung findet sich eine zweite, wahrscheinlich sekundär entstanden, welche von der hinteren Wand der Höhle ausgeht und nach hinten und unten in der Eminentia intercondyl. mündet. Der ganze Kopf der Tibia ist in seiner Zirkumferenz rauh und uneben, an der Hinterfläche unterhalb des zuletzt genannten Loches mit Knochenwucherung besetzt.

Unteroffizier Friedrich Schade vom Garde-Schützen-Bat., verwundet am 18. August 1870 durch fünf Schüsse und zwar: drei Schüsse in den linken Fuss, Lochschuss durch die rechte Tibia im oberen Drittel, Haarseilschuss am rechten Supraorbital-Rande mit Splitterung. Amput. cruris sinistri im unteren Drittel am 31. August 1870, Reservelazareth zu St. Wendel. Evakuirt in der Heilung am 4. Dezember 1870 nach Berlin. Resectio genu dextri am 10. Februar 1871, Patella mit entfernt, Prof. Esmarch. Exitus letalis am 28. April 1871. Keine Sektion.

[B. L. d. T. F.]

(Vergl. Deutsche militärärztl. Zeitschr. 1875, S. 340.)
(Der Fall ist bei Gurlt, S. 943 No. 10, genau beschrieben.)

XI. A 45.
Resectio genu sinistri.

Das Präparat besteht aus ganz dünnen Scheiben der beiden Gelenkflächen und der Patella. Die Knorpelüberzüge sind in beträchtlicher Ausdehnung oberflächlich usurirt. Eine weitere Verletzung ist nicht wahrzunehmen.

Otto Hellmich vom 8. Brandenburg. Inf. Regt. No. 64, verwundet am 30. November 1870 bei Orléans durch Schuss in die Aussenseite des linken Unterschenkels, am 23. Dezember im Barackenlazareth zu Berlin aufgenommen, Kugel wird entfernt aus einem grossen Abszess an der Hinterseite des Unterschenkels. Eröffnung eines zweiten grossen Abszesses oberhalb des Gelenks. Resezirt am 4. Februar 1871, Bogenschnitt, Prof. Esmarch. Exitus letalis am 10. Februar 1871 an Wundstarrkrampf.

[B. L. d. T. F.]

(Vergl. Deutsche militärärztl. Zeitschr. 1875, S. 338.)
(Der Fall ist bei Gurlt, S. 549 No. 27, beschrieben.)

XI. A 46.

Resektion des linken Kniegelenks wegen Gelenkvereiterung nach Gewehrschussverletzung.

Einschuss im unteren Drittel an der äusseren Seite des linken Oberschenkels, Ausschuss oberhalb des oberen Randes der Patella. Keine primäre Knochenverletzung, ausgedehnte Karies der Gelenkfläche.

Friedrich Mionske, Musketier vom 6. Pomm. Inf. Regt. No. 49, verwundet am 2. Dezember 1870 bei Champigny. Am 12. Dezember 1870 Gypsverband, geschwollenes Gelenk, am 10. Januar 1871 starke Fluktuation. Resezirt am 12. Januar 1871, Patella nicht entfernt. Längsschnitt am inneren Rande der Patella, Hueter. Exitus letalis am 18. Januar 1871 an Erschöpfung.

[8. Feldlazareth II. Armeekorps.]

(Vergl. Deutsche militärärztl. Zeitschr. 1875, S. 350.)

(Der Fall ist bei Gurlt, S. 945 No. 25, erwähnt.)

XI. A 47.

Resectio genu dextri wegen Schussfraktur des Condyl. intern. femor. Derselbe ist zum grössten Theil abgesprengt, dünne Knochenauflagerungen am vorderen Bruchrande. Knorpel des Kniegelenks zerstört. Am Femur liegt die Resektionssägefläche etwa 3 cm oberhalb des hinteren Randes der Fossa intercondyloidea. Das von der Tibia resezirte Stück fehlt.

Gefreiter Karl Hecht vom Ostpreuss. Füs. Regt. No. 33, verwundet am 18. August 1870 bei Gravelotte mit Schuss in die linke Brustwand und Schuss durch das rechte Kniegelenk. Einschuss im Condyl. int. fem. Ausschuss in der Wade. Gypsverband. Resektion am 15. September 1870. Entfernung beider Gelenkflächen. ⊢⊣ Schnitt. Dr. Wüstefeld. Exitus letalis am 25. September 1870. Erschöpfung.

(Vergl. Deutsche militärärztl. Zeitschr. 1875, S. 344 No. 18.)

(Der Fall ist bei Gurlt, S. 945 No. 21, beschrieben.)

XI. A 48.

Resektion des linken Kniegelenks wegen Gewehrschuss in das Gelenk. Das Präparat zeigt einen Defekt der unteren hinteren Partie des Condyl. ext. fem. Vom Tibiakopf fehlt die grössere nach aussen und hinten gelegene Hälfte. Bei der Resektion musste von der Tibia noch eine zweite dicke Scheibe nebst dem Köpfchen der Fibula abgetragen werden.

Antoni, Oesterreicher, verwundet 1866 durch Zündnadelgewehrschuss. Einschuss in der Mitte der Patella, Auschuss nicht vorhanden. Bis zur dritten Woche bei fester Lagerung sehr geringe Reaktion. Nur bei Druck Empfindlichkeit und absolutes Unvermögen, die geringste Bewegung im Gelenk zu machen. Ende der dritten Woche lebhaftes Fieber, Schwellung, kopiöse Eiterung aus der Eingangsöffnung, daher Resektion nach Langenbeck, Patella wurde mit entfernt, die Kugel war — in ihrer Form noch ziemlich gut erhalten — bis zur Hälfte in die spongiöse Substanz der Tibia rechts von der Krista in unmittelbarer Nähe der Gelenkfläche eingedrungen und liess sich mit den Fingern leicht entfernen. Bis Ende der fünften Woche durchaus befriedigender Verlauf im Gypslattenverband, dann plötzlich Wunddiphtheritis durch Ansteckung von dem Nachbar, der an Darmdiphtherie erkrankt war. Tod am dritten Tage nach der Infektion.

[Stabsarzt Dr. Lendel, Feldlazareth Gitschin.]

XI. A 49.

Resectio genu dextri wegen Schuss in die Gegend unterhalb der hinteren Partie der Eminent. intercondyl. tibiae.

Dem Resektionspräparat sind nach dem Tode des Patienten die osteomyelitischen Knochenstümpfe des Femur und der Tibia beigefügt. Mit der resezirten Scheibe der Tibia ist nicht alles Kranke entfernt.

Rehdemann vom 5. Brandenburg. Inf. Regt. No. 48, verwundet am 16. August 1870 am rechten Knie mit Eröffnung des Gelenks, resezirt am 5. September 1870 im Barackenlazareth Berlin. Tod am 17. September 1870 an Pyämie.

[B. L. d. T. F.]

XI. A 50.

Resektion des linken Kniegelenks wegen Schussverletzung des genannten Gelenks. Condyl. ext. femoris theilweise abgesprengt.

Gemeiner Franz Spazel vom Oesterreich. 27. Jäger-Bat., verwundet am 29. Juni 1866 durch Schuss in die hintere äussere Partie des linken Kniegelenks mit Eröffnung der Kapsel am oberen Rande, am 29. Juli in Görlitz rezipirt. Die Kapselöffnung verlegte sich, die Heilung schritt bereits vor, da erlitt Patient bei einem unerlaubten Versuch, umher zu gehen, einen Fall, der Entzündung und Eiterung des Gelenks zur Folge hatte. Am 8. September 1866 Resektion. Am 29. September 1866 Tod an Verjauchung und Erschöpfung.

[Oberstabsarzt Dr. Toussaint.]

(Der Fall ist bei Gurlt, S. 488 No. 7, angeführt.)

Die voranstehenden Angaben, welche mit den bei Gurlt gemachten nicht genau übereinstimmen, basiren auf der seitens des behandelnden Arztes zugleich mit dem Präparat im Jahre 1866 eingelieferten zugehörigen Krankheitsgeschichte.

XI. A 51.

Resektion des linken Kniegelenks wegen Schussverletzung des genannten Gelenks. Die Knochen sind vom Projektil nur leicht verletzt. Am hinteren Umfange der abgesägten Tibiascheibe ist ein rundlicher Defekt, in dessen Rändern Bleipartikel eingelagert sind.

Gralowitz, Oesterreicher, starb an den Folgen der Verwundung im Feldlazareth Gitschin.

[Stabsarzt Dr. Lendel, Feldlazareth Gitschin.]

XI. A 52.

Resektion des linken Kniegelenks wegen Gewehrschuss in das Gelenk. Präparat zeigt im Condyl. ext. femoris einen tiefen Defekt; keine Fissuren oder Splitter.

Gohlert (Regiment unbekannt) erhielt 1866 einen Schuss in das linke Knie. Die Eingangsöffnung fand sich an der äusseren Seite der Patella, Ausgangsöffnung nicht vorhanden. Bis zum Ende der dritten Woche äusserst geringe Reaktion und sehr spärliche Absonderung, Fieber fast gar nicht vorhanden. Plötzlich Auftreten enormer Schwellung des Gelenks bei sehr profuser Eiterung. Resektion im Kniegelenk in der Mitte der vierten Woche nach der Verletzung; die Kugel war bis zur Hälfte in den Condyl. ext. femoris eingedrungen und fiel bei der Operation heraus. Patient starb sechs Tage nach der Operation an parenchymatöser Blutung, die durch keine Mittel zum Stehen gebracht werden konnte. Nachforschungen ergaben Haemophilie in der Familie.

[Stabsarzt Dr. Lendel, Feldlazareth Gitschin.]

XI. A 53.

Taf. XLVII. Fig. 2.

Resectio genu sinistri wegen eines Kontourschusses um den Condyl. int. femoris. Von dem Femur sind 8 cm, von der Tibia $1^1/_2$ cm entfernt worden. Die Patella ist nicht bei dem Präparat.

Das Präparat stammt aus dem Feldzug 1870/71, war dem B. L. d. T. F. ohne weitere Notiz zugegangen.

Amputationen und Exartikulationen wegen Knieschüssen.

(Hierzu vergl. 16, 54, 55, 56, 18, 20, 21, 28, 32, 33, 42, 19, 31, 64, 8, 13, 23, 24, 39, X. A 2 und 72.)

XI. A 54.

Amputatio femoris sinistri wegen Schuss ins Kniegelenk. Vom Femur ist zunächst der Cond. ext. vollkommen abgetrennt gewesen. Nach seiner Wiederanfügung zeigt sich ein rinnenförmiger Substanzverlust zwischen beiden Kondylen, entsprechend der Vertiefung zwischen ihnen, welcher durch die Eminentia intermedia tibiae zum Kanal geschlossen wird. Von der oberen Umwandung der Rinne gehen fast symmetrisch nach oben divergirend zwei Fissuren, von denen die laterale den Cond. ext. 7 cm über der Gelenkfläche abgetrennt hat, während die mediale nicht durch die ganze Dicke des Cond. int. geht; von letzterem sind an der Hinterfläche kleine Stücke herausgeschlagen. Der Tibiakopf ist vorn, nach unten und medianwärts von der Eminentia intermedia halbkreisförmig eingedrückt.

Grenadier Karl Kammenski vom 3. Ostpreuss. Gren. Regt. No. 4, verwundet am 4. August 1870 durch einen Gewehrschuss. Die Kugel scheint das Kniegelenk in ganz sagittaler Richtung durchsetzt zu haben. Amputatio femoris sin. 13 cm über dem Knie am 27. August. Gestorben am 10. September 1870 an Pyämie im Barackenlazareth Berlin.

Sektion: Die linke untere Extremität endet in einen Amputationsstumpf, dessen Oberfläche mit Granulationen bedeckt ist; der Femurstumpf ragt, von Periost entblösst, 7 cm lang aus den Weichtheilen hervor. Vena femoralis ist von der Amputationsfläche bis hinauf zum Lig. Poup. mit puriformer Flüssigkeit gefüllt, ihre Wand gefaltet, von matter Färbung. Auch die Profunda ist an der Einmündungsstelle in die Femoralis ähnlich erkrankt, während ihr unteres Ende und alle Hautvenen des Femur frei sind. Starke Anschwellung der linken Inguinaldrüsen.

Metastatische Abszesse in beiden Lungen mit beginnender eitriger Schmelzung; Bronchien durchweg mit eitrigem Sekret gefüllt. Doppelseitige, eitrige Pleuritis. Milztumor.

[B. L. d. T. F.]

XI. A 55.

Sekundäre Amputatio femoris dextri, 20 cm über dem Kniegelenk wegen Schuss ins Kniegelenk. Vom Cond. ext. fem. sind Theile abgesplittert und der vordere äussere Rand des Caput tibiae auf der rechten Seite gestreift; Patella fehlt; der Knorpel des Kniegelenks ist stellenweise rarefizirt (dabei ein Kugelfragment).

Franzose Dorleas, amputirt im Barackenlazareth Berlin 1870.

XI. A 56.

Amputatio femoris sinistri, 16 cm über dem Kniegelenk wegen eines Streifschusses des Cond. ext. tibiae et femoris. Ausgedehnte kariöse Zerstörung der Gelenkflächen.

Das Präparat stammt von einem im Feldzug 1870/71 Verwundeten, Namens Dehme.

XI. A 57.

Amputatio femoris dextri, 16 cm über dem Kniegelenk, wegen Schussfraktur des Cond. ext. fem., derselbe ist abgesprengt. Knorpelüberzug des Kniegelenks wenig verändert. Die Kugel wurde an der hinteren Fläche des Cond. ext. femor. bei der Amputation gefunden, ist aber nicht mehr vorhanden.

Marion Paquet vom 40. Französ. Linien-Regt., verwundet am 6. August 1870 am rechten Oberschenkel. Amputation am 1. September 1870. Exitus letalis am 6. September 1870 im Barackenlazareth Berlin an Pyämie.

Sektion: Rechter Oberschenkel endet an der Grenze zwischen mittlerem und unterem Drittel in einen Amputationsstumpf, der mit schlechten Granulationen bedeckt ist und aus dem der etwa 2 cm von Periost entblösste Knochenstumpf zwischen den Muskelmassen hervorragt. Eitergänge am Oberschenkel in die Höhe. Vena profunda und femoralis enthalten puriforme Massen, in der Iliaca commun. dextra lose Gerinnsel. Mehrere kleinere Abszesse in beiden Leberlappen.

[B. L. d. T. F.]

XI. A 58.

Amputatio femoris sinistri. Condylus ext. fem. zum Theil abgesprengt und von zahlreichen Fissuren durchsetzt. Absprengung vom lateralen Rande der Patella.

Karl Noack vom Ostpreuss. Gren. Regt. No. 3, verwundet am 1. September 1870 bei Noisseville. Amputation am 19. September 1870 im unteren Dritttheil. Die Kugel steckte im Cond. ext. Erscheinungen der Gelenkentzündung traten erst am 8. September auf. Ausgang in Heilung.

[Oberstabsarzt Dr. Hochgeladen, 9. Feldlazareth I. Armeekorps in Les Etanges.]

XI. A 59.

Sekundäre Amputation des rechten Femur nach Schuss ins Kniegelenk. Kniegelenksenden des Femur und der Tibia, sowie Fibulaköpfchen und Patella sind kariös. Der laterale Rand der Patella ist scharfrandig abgesprengt. An der unteren äusseren Partie des Cond. ext. fem. ein flach rinnenförmiger, an der oberen äusseren Partie des Cond. ext. tib. ein tiefer grubenartiger Defekt.

Das Präparat stammt von einem im Feldzug 1870/71 Verwundeten, Namens Latigon.

XI. A 60.

Amputatio femoris dextri, 13 cm über dem Kniegelenk, wegen eines Streifschusses an der Aussenfläche des Cond. ext. fem. Es findet sich hier eine von vorn nach hinten in fast horizontaler Richtung nicht ganz geradlinig verlaufende Schussrinne von 1 bis 2 cm Breite. Von ihr aus gehen Fissuren nach der Gelenkfläche und in den Schaft. Patella und Tibia sind unverletzt, der Gelenkknorpel erhalten.

Johann Kohs vom 5. Rhein. Inf. Regt. No. 65, verwundet am 23. Dezember 1870 bei Amiens, amputirt am 9. Januar 1871. Ausgang in Heilung.

Bei der Operation fand man keine starke Eiterung in den Weichtheilen, die Venen überall frei.

[B. L. d. T. F.]

XI. A 61.

Amputatio femoris dextri wegen Zerschmetterung des rechten Kniegelenks durch Schuss. Die Kondylen des Femur sind auseinandergesprengt. Caput tibiae auf der oberen äusseren Partie zertrümmert, im Uebrigen mehrfach tief fissurirt.

Ferdinand Friedel vom Oesterr. 8. Jäger-Bat., verwundet am 3. Juli 1866. Mit Verjauchung der Wade und Kniekehle vom 19. Juli von Liebau in Görlitz aufgenommen. 23. Juli Amputation des rechten Femur. 27. September 1866 fast geheilt nach Oderberg evakuirt.

[Oberstabsarzt Dr. Toussaint, Lazareth Görlitz.]

XI. A 62.

Amputation des linken Oberschenkels wegen Schussverletzung des Kniegelenks. Der Cond. ext. femor. ist ziemlich genau seinem Umfange entsprechend abgesprengt und fehlt. Patella und Tibia waren intakt.

Mirand, Französischer Infanterist, verwundet am 30. November 1870. Die Kugel ist durch das Knie gegangen, etwas nach aussen von der Mittellinie, Schussrichtung von vorn nach hinten. Amputirt am 7. Dezember 1870. Ausgang in Heilung.
[Oberstabsarzt Dr. Scheidemann, 3. Feldlazareth II. Armeekorps.]

Andere Operationen.

XI. A 63.

Resektion des Köpfchens der rechten Fibula wegen Verletzung des entsprechenden Kniegelenks durch ein Granatsprengstück.

Obduktionspräparat, bestehend aus Patella, unterem Ende des Femur, oberem Ende der Tibia und dem oberen Abschnitt des nach Resektion des Cap. fibul. von derselben erhalten gebliebenen Theiles. Die Gelenkflächen der drei zuerst genannten Knochen sind total kariös. Das Fibulasegment zeigt an dem oberen Ende ein durch Nekrose ringförmig demarkirtes, unterhalb der Demarkationslinie mit einem Kalluswall umgebenes Knochenstück.

August Gillemont, Französ. 87. Linien-Regt., verwundet, am 20. September 1870 bei Strassburg durch Granatsplitter am rechten Knie. Resektion des oberen Endes der Fibula durch Französische Aerzte. Gestorben am 25. November 1870, Verjauchung des Kniegelenks.

XI. A 64.

Amputatio femoris dextri wegen Schussfraktur im unteren Drittel des genannten Knochens. Von den Bruchstücken des Femur ist nur das untere vorhanden. Dasselbe zeigt eine etwa 9 cm oberhalb der Artikulationsebene des Kniegelenks gelegene, sehr unregelmässige Bruchfläche, von der aus namentlich an der vorderen — höheren — Knochenwand mehrere zarte Fissuren von 2 bis 3 cm Länge nach unten ausstrahlen. Keinerlei Reaktionserscheinungen an dem Präparat.

Appenburg, Infanterist vom 7. Pomm. Inf. Regt. No. 54, verwundet am 31. Januar 1871. Unterbindung der Art. femor. 16. Februar 1871 wegen arterieller Blutung. Am 22. Februar perforirte das obere Ende des frakturirten Femur in der Länge von 4 cm. Amputation am 25. Februar 1871. Heilung.
[Oberstabsarzt Dr. Scheidemann, 3. Feldlazareth II. Armeekorps.]

Stümpfe.

(Hierzu vergl. 11 und 49.)

Nekrosen, Sequester.

Vacat.

B. Hiebverletzungen.

Vacat.

C. Anderweitige Verletzungen und Krankheiten.

Vacat.

XII. Unterschenkel.

A. Schussverletzungen.

Primäre Verhältnisse.

Partielle Frakturen (Kontusionen, Absprengungen, Lochschüsse).

Vacat.

Komplete Frakturen.

(Hierzu vergl. 5.)

XII. A 1.

Gewehrschussfraktur der rechten Tibia und Fibula.

Amputationspräparat, am Tage der Verletzung gewonnen. Die Tibia ist in ihrem oberen Drittel in sehr viele grosse und kleine Splitter frakturirt, nach deren Zusammensetzung noch ein grosser, unregelmässiger Defekt bleibt. Fibula ohne Splitterung schräg gebrochen.

Gottlieb Hermann, verwundet am 30. Oktober 1870, am selben Tage Oberschenkelamputation im 3. Feldlazareth des Gardekorps in Villiers le Bel. Tod am 31. Oktober 1870 an Erschöpfung.

XII. A 2.

Gewehrschussfraktur der linken Tibia und Fibula.

Die Tibia ist im unteren Abschnitt ihrer oberen Hälfte mit ausgiebiger Splitterung und Fissurirung frakturirt. Nach Zusammenfügung der vorhandenen, meist der hinteren Knochenwand angehörenden Bruchstücke bleibt an der inneren und hinteren Wand ein mit seinem Zentrum etwa 12,5 cm unterhalb des oberen Tibiarandes gelegener unregelmässiger Defekt, welcher in vertikaler Richtung 3 bis 4 cm, in der Richtung von vorne nach hinten 2 bis 3 cm misst. Die vordere obere Partie der Umrandung dieses Defekts ist schwarzbraun verfärbt, scharf und glatt, fast genau halbkreisförmig und vorne konvex vorspringend, wie wenn die hier fehlende Knochenpartie mit dem Locheisen herausgeschlagen wäre. Die Fibula ist etwa

2 cm unter dem Niveau des Zentrums dieses Halbkreises schräg frakturirt. Nirgends eine Spur von Kallus.

Hauptmann Lölhöffel v. Löwensprung vom Leib-Gren. Regt. (1. Brandenburg.) No. 8, verwundet am 7. Oktober 1870. Am 17. Oktober 1870 Untersuchung und Dilatation der Wunde. Am 19. Oktober 1870 Tod. Es war Diphtherie der Wunden sowie des Kolon und — drei Tage vor dem Tode — Trismus mit Tetanus aufgetreten.

Sektion: Eingangsöffnung am inneren Umfang des linken Unterschenkels 12 cm unterhalb des Condyl. int. tibiae. Ausgangsöffnung in der Mitte der Wade, durch Kreuzschnitt erweitert. Spärliche Eiterung, Venen frei. Diphtheria coli vom Transversum bis zum After.

[B. L. d. T. F.]

XII. A 3.
Taf. XLVIII. Fig. 1.

Splitterfraktur der rechten Tibia.

Dieselbe ist in viele grosse und kleine Splitter frakturirt, nach deren Aneinanderfügung an der vorderen Fläche des Knochens, da, wo erstere an die innere Fläche grenzt, ein 5 cm in longitudinaler, 1 bis 1,5 cm in querer Richtung messender, unregelmässig dreieckiger Defekt bleibt. Die Stelle, wo die Kugel aufgeschlagen, zeigt Spuren von Bleifärbung.

Gottlieb Hermann, verwundet am 30. Oktober 1870, Schuss in den Unterschenkel, amputirt am 31. Oktober 1870 im Oberschenkel. Tod am 10. November 1870.

XII. A 4.
Taf. XLVIII. Fig. 2.

Zerschmetterung der oberen Epiphyse der linken Tibia und Fibula durch Granatsplitter.

Kanonier X. von der Garde-Feld-Artillerie wurde am 3. September 1867 auf dem Artillerie-Schiessplatz bei Tegel verwundet; Abends am selbigen Tage Amput. femor. Geheilt.

[Stabsarzt Dr. Hahn.]

Amputationen und Exartikulationen.

(Hierzu vergl. 1, 3, 4.)

XII. A 5.

Schussfraktur der rechten Tibia und Fibula.

Schrägbruch der Fibula 13 cm unterhalb des Köpfchens und Fissur von der Bruchstelle nach oben (2 cm lang). Schrägbruch der Tibia von innen oben nach unten verlaufend, 8 cm über der Fussgelenkfläche beginnend und 12 cm weiter oben endend. Keine Spur von Kallus.

Amput. femor. supracondyl. 13 Tage nach der Verletzung.

Andere Operationen.

XII. A 6.

Knochensplitter aus der Mitte einer zerschmetterten Tibia.

Konrad Schmidt vom Bayer. Inf. Regt. No. 10. Die Knochensplitter sind intra vitam 10 Tage nach der Verwundung extrahirt und zeigen deutliche Spuren von beginnender Nekrose.

Stümpfe.

XII. A 7.

Amputationsstumpf der linken Tibia und Fibula, bei der sehr bald nach der Operation erfolgten Sektion gewonnen.

Das Präparat zeigt keine sekundären Veränderungen.

Sekundäre Verhältnisse.

Partielle Frakturen (Kontusionen, Absprengungen, Lochschüsse).

(Hierzu vergl. 16, 31, 38, 45.)

XII. A 8.

Absprengung von der Crista tibiae sin. im unteren Drittel des Knochens.

Gottlieb Grand vom Leib-Gren. Regt. No. 8 wurde am 3. Juli 1866 verwundet. Es stellte sich Phlegmone des Unterschenkels ein, die zu oberflächlicher Nekrose der Tibia führte. Am 25. August Tod an Pyämie.

[Oberstabsarzt Dr. Toussaint, Lazareth Görlitz.]

XII. A 9.
Taf. XLVIII. Fig. 3.

Kontusion mit ausgedehnter Fissurirung der rechten Tibia. Granatschussverletzung.

Die Tibia zeigt an ihrer oberen Hälfte an allen drei Seiten, besonders aber an der inneren Fläche, zahlreiche kürzere und längere, bis in die Markhöhle gehende Fissuren; die längste ist 15 cm lang, keine geht in das Kniegelenk. Fibula intakt. Keine Zeichen von Heilungsvorgängen an den Fissuren. Deutlich ausgeprägte Epiphysenlinie.

Pierre Quetier vom 110. Franz. Linien-Regt., 5. Komp., verwundet am 2. Dezember 1870 bei Champigny, gestorben am 22. Dezember 1870 im Barackenlazareth des Tempelhofer Feldes.

Sektion: Sehr ausgedehnte periostale Eiterung an den Fissuren bis zum Kniegelenk, letzteres voll von übelriechendem Eiter. Intensive Osteomyelitis. Sehr starker Ikterus.

[B. L. d. T. F.]

XII. A 10.
Taf. XLIX. Fig. 1.

Streifschuss der rechten Tibia mit Eröffnung des Fussgelenks.

An der medialen Fläche der Tibia befindet sich eine schräg von vorn, oben und innen nach aussen, unten und hinten verlaufende 6,5 cm lange, 1 bis 1,5 cm breite und ebenso tiefe Rinne, welche bis ins Fussgelenk geht. Von ihrem oberen Ende läuft eine durch Kallusspuren theilweise überbrückte Fissur 8 cm lang nach oben zur Krista, biegt auf dieser mit sehr spitzem Winkel nach abwärts, geht an der äusseren Fläche herunter und endet ungefähr 3 cm oberhalb des Fussgelenks. In dem von diesem Sprunge und jener rinnenförmigen Aushöhlung begrenzten Dreieck (vordere Fläche) liegen noch zwei Fissuren, die eine 5 cm, die andere 8 cm lang; beide verlaufen dem absteigenden Theil der zuerst genannten Fissur parallel und reichen bis nahe an den Knorpelrand des Fussgelenks. Eine vierte Fissur zieht parallel dem vorderen inneren Rande der

Schussrinne, 1 cm weit von demselben entfernt, gleichfalls bis nahe an den genannten Knorpelrand heran. Ueber der äusseren Partie desselben, entsprechend der Incisura fibularis, findet sich statt dieser ein halbmondförmiger Defekt von 1 cm Breite und Höhe mit den Zeichen oberflächlicher Karies.

Franz Mithardt vom Sächs. Schützen-Regt. No. 108, 2. Komp., verwundet am 2. Dezember 1870 vor Paris, gestorben am 19. Januar 1871 im Barackenlazareth des Tempelhofer Feldes.

Sektion: Dicht über dem Condyl. ext. femor. sin. sitzt eine Gewehrschussöffnung, eine zweite, fast vernarbt, etwas tiefer am inneren Rande der Kniekehle. Die erstere führt in eine bis zur Mitte des Oberschenkels gehende Jauchehöhle, durch welche der Nervus ischiadicus ganz nackt hindurchläuft. Kniegelenk und Femur intakt. Die Venen des Unterschenkels einfach thrombosirt, von der Poplitea an mit Eiter gefüllt.

Oberhalb des rechten Fussgelenks an allen Seiten missfarbige Geschwürflächen, welche auf die Knochen führen. Das Fussgelenk, in welchem ein abgesprengtes Knochenstück von etwa Bohnengrösse liegt, ist voll Eiter. Ebenso findet sich Eiter zwischen Talus und Kalkaneus sowie zwischen ihnen und der nächsten Gruppe der Fusswurzelknochen, Os navicul. und Os cuboid. Alle diese Knochen zeigen in grosser Ausdehnung oberflächliche Karies, die zu völliger Zerstörung der Knorpelübergänge geführt hat. Die Venen der Extremitäten sind intakt.

[B. L. d. T. F.]

XII. A 11.

Taf. XLIX. Fig. 2 und 2a.

Lochschussfraktur im oberen Drittel der Tibia mit Splitterung und Splitterfraktur in dem entsprechenden Abschnitt der Fibula linkerseits.

Die Tibia zeigt 7 cm unterhalb der Gelenkfläche an der äusseren Fläche, dicht neben der Krista, ein schrägovales, 2 cm grosses Loch mit abgerundeten Rändern, umgeben von Knochenwucherungen (Einschuss). Von der ihr gegenüberliegenden hinteren und inneren Wand sind mehrere grössere und kleinere Splitter herausgebrochen; der grösste, an der Innenseite gelegen, ist 16 cm lang und 3 cm breit; diese Splitter sind in der richtigen Lage wieder fest miteinander verheilt. Zwischen zwei solchen Splittern, obiger Oeffnung gerade gegenüber, befindet sich ein 1,5 cm langer, 0,5 cm breiter Spalt, der nach oben und unten in geheilte Fissuren übergeht, von denen jedoch keine die Knorpelfläche erreicht.

Die Fibula ist in gleicher Höhe wie die Tibia zersplittert, die ihrem oberen Abschnitte angehörenden Trümmer fehlen. Das vorhandene Bruchstück zeigt geringe Splitterung und Anheilung der Splitter durch festen Kallus.

Rudolf Albrecht von 10. Komp. 4. Brandenb. Inf. Regts. No. 24, verwundet am 16. August 1870; gestorben am 30. November 1870 im Barackenlazareth Berlin an Pyämie.

Sektion: Schwach ikterische Färbung der Haut. Im oberen Viertel der äusseren Tibiafläche, linkerseits unmittelbar neben der Krista, die Eingangsöffnung eines Schusskanals. An der Wade mehrere Wunden, von denen eine jedenfalls die Ausgangsöffnung repräsentirt, während die anderen von Inzisionen herrühren. Kniegelenk mit viel stinkendem Eiter gefüllt. Venen der Extremität intakt. Metastatische Abszesse in den Lungen.

[B. L. d. T. F.]

XII. A 12.

Partielle Schussfraktur dicht unter dem Condyl. int. tibiae dextrae.

Der umfangreiche Defekt lässt deutlich die Richtung des Schusskanals erkennen; die Kugel ist 3 cm unterhalb der Mitte des hinteren Randes des Caput tibiae aufgeschlagen und hat einen von oben und aussen schräg nach innen und unten ziehenden Kanal gegraben, die angrenzenden Knochenpartien absprengend. Von dem Defekt zieht eine Fissur nach unten.

Soldat Händtle, verwundet am 2. Dezember 1870 in der rechten Kniekehle; die Kugel war an der Crista tibiae subkutan zu fühlen und wurde extrahirt, es ist eine am vorderen Ende plattgeschlagene Chassepotkugel. Schon auf dem Schlachtfelde bedeutende Blutung, die sich öfter wiederholte.

Am 16. Dezember 1870 Amput. femor. im Zustande hochgradiger Anämie. Tod am 22. Dezember 1870 an Erschöpfung.

[Stabsarzt Dr. Fetzer.]

Komplete Frakturen.

(Hierzu vergl. 39, 40, 41, 42, 43.)

XII. A 13.

Schussfraktur der rechten Fibula im unteren Drittel.

Ein 7 cm langes Stück ist herausgesprengt und fehlt. Spärliche Knochenauflagerung am oberen Bruchende und an der korrespondirenden Fläche der Tibia.

Paul Goursand vom 47. Französ. Linien-Regt., verwundet am 6. August 1870; gestorben am 3. September 1870 an Pyämie im Barackenlazareth Berlin.

Sektion: Thrombophlebitis der oberflächlichen Unterschenkelvenen bis zum Kniegelenk. Metastatische Abszesse in den Lungen, eitrige Pleuritis, Milztumor.

[B. L. d. T. F.]

XII. A 14.

Schussfraktur der rechten Fibula.

Dieselbe ist etwas oberhalb der Mitte frakturirt. Ein ungefähr 5 cm langes Stück ist herausgesprengt und fehlt. An den Bruchenden sind minimale Partien nekrotisch demarkirt und nur ganz spärliche Kallusauflagerungen vorhanden.

Hippolyte Ordessier vom 54. Französ. Inf. Regt., verwundet am 18. August 1870; gestorben am 6. Oktober 1870.

Sektion: Fast geheilter Weichtheilschuss am linken Oberschenkel. Am rechten Unterschenkel ist die geheilte Eingangsöffnung unterhalb des Fibulaköpfchens, Ausgangsöffnung hinten, unterhalb der Wade. Abgegrenzte Jauchehöhle in der Mitte der Fibula. Phlegmone des linken Unterschenkels und Fusses. Allgemeine Anämie. Bronchitis und Bronchopneumonia dextra. Geschwüre an den Rändern der Epiglottis.

[B. L. d. T. F.]

XII. A 15.

Schussfraktur der linken Fibula durch Granatsplitter etwa 12 cm über dem unteren Ende.

Hermann Brehend vom Garde-Schützen-Bat., verwundet am 18. August 1870; gestorben am 8. November 1870 im Barackenlazareth Berlin an Pyämie.

Sektion: An den nicht konsolidirten Bruchenden der Fibula mässige Kallusauflagerungen. Tibia intakt, mit dem unteren Bruchende der Fibula durch lose Kallusmassen vereinigt. Zahlreiche kleine Splitter in den Weichtheilen.

[B. L. d. T. F.]

XII. A 16.

Schussfraktur unmittelbar über der Mitte der rechten Fibula mit Kontusion der Tibia.

Fibula schräg gebrochen. An beiden Fragmenten flache Knochenauflagerungen, welche nekrotisch demarkirte Partien

der Kortikalis umschliessen und theilweise bedecken, drei vollkommen sequestrirte intra vitam extrahirte Stücke der Fibula sind dem Präparat beigefügt. Tibia im oberen und mittleren Drittel, besonders an der äusseren und hinteren Fläche durch Karies und Nekrose rauh und durchlöchert.

Franz Rohr von der 12. Komp. 8. Rhein. Inf. Regts. No. 70, verwundet am 23. Dezember 1870 bei Amiens. Sequester-Extraktion am 20. Januar 1871. Tod am 8. Februar 1871 im Barackenlazareth Berlin.

Sektion: An der äusseren Seite, 5 cm unterhalb des Kniegelenks eine Narbe, an der hinteren Seite eine 15 cm lange Inzisionswunde, die auf rauhe Knochen führt. Jauchegänge zwischen den Weichtheilen. Eitrige Periostitis der Tibia mit konsekutiver Vereiterung des Kniegelenks. Eitrige Thrombophlebitis der Vena saphena, 5 cm über dem Kniegelenk beginnend. Die Vena femor. gutartig thrombosirt. Metastatische Abszesse der Lungen und der Milz.

[B. L. d. T. F.]

XII. A 17.

Schussfraktur in der Mitte der linken Fibula

mit starker Splitterung, wodurch ein 4 cm langes Stück vollständig zertrümmert ist. Am unteren Bruchende sind einige Knochensplitter durch Kallusmassen angelöthet. Umschriebene Periostitis an der hinteren Fläche der Tibia in der Höhe der Fraktur.

Karl Below von 2. Komp. Kaiser Franz Garde-Gren. Regts. No. 2, verwundet am 18. August 1870 bei St. Privat; amputirt am 10. November 1870 wegen Blutungen im Barackenlazareth Berlin. Tod am 14. November 1870.

Sektion: Ein scharfer Splitter der Fibula hat die Arteria peronea angebohrt; allgemeine Anämie; starker Milztumor. Alte pleuritische Adhäsionen beiderseits, leichte interstitielle Hepatitis.

[B. L. d. T. F.]

XII. A 18.

Schrägfraktur der rechten Tibia,

ungefähr in der Mitte von oben aussen nach unten innen verlaufend. Splitterung und Fissurirung der hinteren Wand. An den Rändern der Bruchenden sind minimale Partien der Kortikalis nekrotisch demarkirt. Keine Spur von Kallusbildung. Fibula intakt.

Karl Rehfeldt, Unteroffizier vom 26. Landw. Regt., verwundet am 21. Januar 1871 bei Belfort. Tod am 12. Februar 1871 im Barackenlazareth Berlin.

Sektion: Zwei Schussöffnungen, eine hinten innen auf der Höhe der Wade, eine an der äusseren Seite in der Mitte des Unterschenkels. Ausserdem mehrere Inzisionen. Umfangreiche Vereiterung der Weichtheile bis zur Achillessehne und zum Kniegelenk, letzteres voll Eiter. Die eröffnete Markhöhle mit Blutgerinnsel und blutig rothem Brei gefüllt. Venen des Unterschenkels gutartig thrombosirt, nur an einer Stelle der Femoralis mit Eiter gefüllt. Abszess zwischen Kehlkopf und Zungenbein. Frische Endocarditis valvulae tricuspidalis, Lungenödem, schwacher Milztumor. In der Höhe des ersten Lendenwirbels liegt ein haselnussgrosser Lymphsack, von dem viele Lymphgefässe in das Mesenterium gehen. Er selbst und diese Kanäle sind mit eiterartiger Flüssigkeit gefüllt. Der nach oben abgehende Ductus thoracicus ist mit einem kurzen, gelblich weissen Thrombus gefüllt, sonst leer. Wandungen glatt, Umgebungen ohne Veränderung.

[B. L. d. T. F.]

XII. A 19.

Taf. L. Fig. 1.

Schussfraktur der rechten Tibia und Fibula.

Das Präparat zeigt die Fibula dicht unter dem Kapitulum frakturirt, die innere Hälfte des Kapitulum abgesprengt. Der Condyl. ext. tibiae zum grossen Theil zertrümmert, auch ein grösseres Stück Kortikalis vom Schaft der Tibia ist abgesprengt. Die Kontinuität der Tibia ist nicht unterbrochen. Man kann an ihr den Schusskanal deutlich verfolgen. Von den Bruchflächen aus erstrecken sich Fissuren bis in die Gelenkflächen der Tibia und Fibula. Das Präparat stammt aus dem Feldzug 1866 und ist durch Amputation gewonnen.

XII. A 20.

Schussfraktur der rechten Tibia und Fibula.

Umfangreiche Zertrümmerung der oberen Hälfte der Tibia mit grossen, zum Theil nekrotisirten Splittern. Mehrere Sprünge in dem sagittal durchsägten oberen Bruchstück sind hier und da mit Kallusspuren gefüllt. Eine Fissur geht von vorn nach hinten fast durch die ganze innere Hälfte der Kniegelenkfläche der Tibia. Von der Fibula ist nur das fissurirte Köpfchen vorhanden.

Heinrich Schwager. [B. L. d. T. F.]

XII. A 21.

Taf. L. Fig. 2.

Lochschuss durch die obere Epiphyse der linken Tibia mit Splitterung.

Eingangsöffnung auf der hinteren Seite. Keine Fissur bis auf die Gelenkfläche, eingeheilte Splitter auf der hinteren Seite. Die vorn und innen gelegene Ausgangsöffnung ist wesentlich grösser als die Eingangsöffnung.

Das Präparat zeigt einen von der Eminentia intercondyl. aus durch den Schusskanal bis fast zur Mitte des Knochens geführten Sägeschnitt. Die nach aussen von demselben gelegene Knochenpartie ist beim Sägen abgesprengt in einer vom Ende des Schnittes schräg nach unten und innen verlaufenden Richtung.

Soldat Soldansky, verwundet am 10. Juli 1866; bis zum 8. August günstiger Verlauf, dann Fieber, wiederholte Hämorrhagien, Schmerzen, septische Eiterung, daher Amput. femor. am 17. August 1866. Tod am 19. August 1866.

Sektion zeigte einen starken Muskelast der Art. poplitea usurirt, die meisten Venen enthalten im Innern puriforme Massen; Abszesse in den Lungen, der Leber und Milz.

[Lazareth Kissingen, Stabsarzt Dr. Redecker.]

XII. A 22.

Schussfraktur der rechten Tibia und Fibula

ziemlich genau in der Mitte. Periostaler Kallus ohne jede Konsolidation. Zirkumskripte Nekrose der Kortikalis an den Bruchrändern. Festlöthung einzelner Splitter.

Philipp Label, Musketier vom 4. Magdeburg. Inf. Regt. No. 67, verwundet am 24. Dezember 1870 bei Amiens; amputirt am 11. Februar 1871. Gestorben am 20. Februar 1871 im Barackenlazareth Berlin.

Sektion des entfernten Gliedes ergiebt starke Vereiterung des Kniegelenks und der unterhalb desselben gelegenen Weichtheile. Venen intakt.

Das amputirte (untere) Segment des Oberschenkels fehlt.

[B. L. d. T. F.]

Vergl. X. A 104, den Amputationsstumpf und das Sektionsprotokoll.

XII. A 23.

Schussfraktur der rechten Tibia etwas oberhalb der Mitte.

Die Tibia ist in zwei Hauptfragmente und viele kleine Splitter zerschmettert, welche letztere, miteinander und mit dem oberen und unteren Bruchstück durch nicht sehr reichliche Kallusmassen vereinigt, eine fast vollständige Konsolidation des Bruches so zu Stande gebracht haben, dass die beiden grossen Bruchstücke einen Winkel bilden, dessen Scheitel an der Fibula anliegt. An der inneren Fläche ist ein fast thalergrosser Defekt, so dass hier die Markhöhle offen zu Tage liegt. Die Fibula ist ganz intakt und nicht mit der Bruchstelle verlöthet.

Heinrich Lehr von der 2. Komp., Grossherzogl. Hess. Garde-Jäg. Bats., verwundet am 18. August 1870. Tod am 3. Dezember 1870 im Barackenlazareth Berlin.

Sektion: An der Frakturstelle eine ausgedehnte Wundfläche, daneben mehrere Inzisionen. Venen der rechten Extremität gutartig thrombosirt. Diphtheria coli. Grosse Abmagerung.

[B. L. d. T. F.]

XII. A 24.

Schussfraktur der linken Tibia

dicht unterhalb der Mitte mit ausgedehnter Zertrümmerung. Am oberen Bruchstück, welches mit reichlichen Kallusmassen bedeckt ist, sind einzelne Fragmente in schiefer Stellung ziemlich fest angeheilt. Unteres Bruchstück bis zum Knöchel herab in seiner Totalität nekrotisch und namentlich an der äusseren und vorderen Fläche überzogen mit gleichmässig dicker Kallus-kapsel. — Die Enden beider Bruchstücke sind nach der Fibula herübergezogen und waren ursprünglich mit dieser durch Kallusmasse vereinigt (jetzt wieder getrennt), die Fibula selbst ist nicht frakturirt, aber in der Höhe der Bruchstelle in grosser Ausdehnung mit Knochenauflagerungen bedeckt, ausserdem ist sie stark nach aussen gekrümmt.

Nicolai Wolf vom 1. Bat. 67. Französ. Inf. Regts., verwundet bei Metz am 14. August 1870. Tod am 12. November 1870.

Sektion: Aeusserste Abmagerung. Chronische Diphtheritis und Follikularverschwärung des Dickdarms. Milztumor; Bronchitis und Bronchipneumonia duplex.

[B. L. d. T. F.]

XII. A 25.

Schussfraktur der linken Tibia und Fibula dicht unterhalb der Mitte.

Ausgedehnte Zertrümmerung namentlich der Tibia. Geringe Kallusbildung, keine Spur von Konsolidation, beginnende Nekrose an den Bruchenden der Tibia.

Karl Zaun vom Hannov. Jäger-Bat. No. 10, verwundet am 7. Oktober 1870. Tod am 9. November 1870 im Barackenlazareth Berlin.

Sektion: Vereiterung des linken Fuss-, rechten Hüft- und Kniegelenks, beider Schulter- und Ellenbogengelenke. Thrombophlebitis der Vena vesicalis und Vena hypogastrica. Metastatische Abszesse in den Lungen. Mässiger Milztumor, allgemeiner Ikterus. Venen der linken Extremität sonst frei.

[B. L. d. T. F.]

XII. A 26.

Schussfraktur der rechten Tibia.

Das obere und untere Drittel fast intakt, während das mittlere zertrümmert ist. Von der äusseren und hinteren Wand desselben sind nur noch wenige Fragmente vorhanden; die innere wird repräsentirt durch ein 19 cm langes, 4 cm breites loses Knochenstück, welches mit dünneren und dickeren Lagen von Kallus überzogen und aus mehreren grösseren und kleineren, durch die Knochenneubildung ziemlich fest vereinigten Fragmenten zusammengesetzt ist.

Johannes März vom 1. Garde-Regt. z. F., verwundet am 16. August 1870. Tod am 23. Oktober 1870.

Sektion: Umfangreiche, gangränöse Zerstörung am rechten Unterschenkel. Knie- und Fussgelenk frei. Venen und innere Organe intakt.

[B. L. d. T. F.]

XII. A 27.

Schussfraktur der rechten Tibia.

Das Projektil hat die Kante der Tibia etwas unterhalb der Mitte getroffen und dieselbe in vier Fragmente getheilt, ein oberes, ein unteres und zwei den hinteren Umfang der Tibia an der Bruchstelle einnehmende Stücke von etwa 10 cm Länge. Letztere beiden sind durch Knochenneubildung fest miteinander verbunden. Ebenso scheinen die übrigen Stücke untereinander durch ziemlich reichliche Knochenauflagerung wenigstens stellenweise fest vereinigt gewesen zu sein. Nekrotisch ist nur ein kleines Stück des oberen Fragments. Die Stelle, wo die Kugel den Knochen getroffen hat — oberes Ende des unteren Fragments, hintere Fläche — ist durch Bleifärbung kenntlich, von hier geht eine sehr feine zum Theil mit Kallus gefüllte resp. überdeckte Fissur nach abwärts und endet etwa 9 cm oberhalb der Malleolen.

J. Rosenthal, Unteroffizier vom 72. Inf. Regt., verwundet am 16. August 1870. Tod am 8. Oktober 1870 im Barackenlazareth Berlin.

Wiederholte Blutungen aus der Wundöffnung. Aneurysma traumat. art. tibial. post. Starke Verjauchung der Wundgegend.

[B. L. d. T. F.]

XII. A 28.

Splitterfraktur der Tibia und Fibula dextra ungefähr in der Mitte.

Spärlicher Kallus. Vorgeschrittener Demarkationsprozess an den nekrotischen Bruchenden.

Fr. Grafe vom Kaiser Franz Garde-Gren. Regt. No. 2, verwundet am 18. August 1870. Amputirt am 17. September wegen Hospitalbrand in der Wunde. Tod am 1. Oktober 1870 an Pyämie im Barackenlazareth Berlin.

[B. L. d. T. F.]

XII. A 29.

Splitterfraktur im mittleren Drittel der rechten Tibia und Fibula.

Reichliche Osteophytenbildung an den Grenzen der Splitterung. Mehrere kleine Sequester in der Ablösung begriffen; ein grösserer schon vollständig gelöst. Einzelne Fragmente mit Osteophyten im Stadium beginnender Konsolidation.

Das Präparat stammt von einem am 10. Juli 1866 Verwundeten. Amputirt am 30. Tage nach der Verletzung. Heilung.

[Stabsarzt Dr. Redecker, Kriegslazareth Kissingen.]

XII. A 30.

Splitterfraktur der Tibia und Fibula sinistra.

Reichliche Osteophytenbildung — zahlreiche Sequester in der Abstossung begriffen — wieder vereinigte Fragmente, welche durch die künstliche Mazeration abgelöst wurden oder abgebrochen sind.

XII. A 31.

Splitterbruch beider Knochen des linken Unterschenkels im unteren Drittel.

Zertrümmerung des Capitul. fibulae und tiefgehende Fissurirung des Caput tibiae. Die Bruchfläche des unteren Fibulafragments liegt etwa 5 cm höher als die des entsprechenden Bruchstücks der Tibia. Von der Bruchfläche des oberen Fragments der letzteren verläuft eine Fissur nahezu 15 cm weit nach aufwärts, zuerst an der hinteren, dann an der äusseren Fläche des Knochens. Die das Caput tibiae durchsetzende Fissur beginnt auf der Kniegelenksfläche nahe dem äusseren Abschnitt ihres vorderen Randes und geht von hier — weit klaffend — unmittelbar oberhalb der Tuberositas schräg nach aussen unten — und zuletzt nach hinten. Mässige Kalluswandung, scharf demarkirte Nekrotisirung einzelner Kortikalpartien und Splitter. Partielle Usur der Kniegelenksfläche und der Gelenksfläche für das Capitulum fibulae.

Ernest Legros vom 27. Französ. Linien-Regt., verwundet am 6. September 1870 bei Strassburg, er wurde am 13. November 1870 von einem Deutschen Lazareth übernommen, der Unterschenkel schien konsolidirt, die Wunden halb vernarbt. Am 20. November 1870 schmerzhafte Anschwellung des Kniegelenks, rechtsseitige Pleuritis und Pneumonie. Am 26. November 1870 Eröffnung des rechten Kniegelenks und reichliche Entleerung von Eiter, bald auch Vereiterung des Tibiotarsalgelenks und Verjauchung am Unterschenkel. Tod am 9. Dezember 1870 an Pyämie.

XII. A 32.

Schussfraktur der linken Tibia und Fibula dicht über den Malleolen.

Das untere Bruchstück der Tibia zeigt mehrere bis nahe an den Rand der Fussgelenksfläche gehende Fissuren. Dünne Knochenauflagerungen ohne jede Konsolidation, oberflächliche Karies und Nekrose in ziemlich grosser Ausdehnung an Tibia und Fibula.

Fr. W. Wernicke vom 5. Brandenburg. Inf. Regt. No. 48, verwundet am 16. August 1870. Amputirt am 29. Oktober 1870. Tod am 1. November 1870 an Pyämie.

Sektion: Fussgelenk voll Eiter, umfangreiche Jauchung in der Gegend der Frakturstelle. Thrombophlebitis venae femoralis, alte metastatische Abszesse in den Lungen, Milztumor, schwache Enteritis.

[B. L. d. T. F.]

XII. A 33.

Schussfraktur der rechten Tibia und Fibula unterhalb der Mitte.

Im oberen Bruchende der Tibia an der äusseren und inneren Fläche des Knochens je eine S-förmig aufwärts steigende Fissur. Zwischen den beiden Hauptfragmenten ist ein Knochenstück von 8 bis 10 cm Länge zerstört. Von den Trümmern desselben sind nur zwei kleine Splitter vorhanden. Sämmtliche Bruchstücke zeigen sehr mässige Kallusbildung.

XII. A 34.

Schussfraktur der rechten Tibia und Fibula etwas unterhalb der Mitte.

Ausgedehnte Karies und Nekrose der Tibia bis zur Tuberositas. Reichliche, theilweise abgelöste Knochenauflagerungen, aber keine Spur von Vereinigung der Bruchenden.

Amputation dicht unterhalb der Tuberositas. Auch am Stumpf noch nekrotische Partien. Tod acht Wochen nach der Verletzung.

XII. A 35.

Schussfraktur zwischen oberem und mittlerem Drittel der linken Tibia und Fibula mit vielen Splittern, wenig Kallus.

Kürassier August Hachmann, am 16. August 1870 bei Mars la Tour durch Granatsplitter verwundet. Am 19. September 1870 Amputation des Oberschenkels. 25. September gestorben an Verblutung.

[Dr. Stabel, Lazareth Kreuznach.]

XII. A 36.

Taf. L. Fig. 3 und 3a.

Splitterfraktur der Tibia und Fibula sinistra im oberen Drittel durch Gewehrschuss.

Die Eingangsöffnung fand sich dicht unter dem Cond. int. Die Ausgangsöffnung unterhalb des Cond. ext. Gelenkflächen vollkommen intakt; Fibula dicht unterhalb des Kapitulum zersplittert. Sechs Wochen nach der Verwundung: den 30. August 1866 Amputation, den 3. September desselben Jahres gestorben an Erschöpfung.

[Stabsarzt Dr. Redecker, Lazareth Kissingen.]

XII. A 37.

Taf. LI. Fig. 1.

Komminutivschussfraktur der rechten Tibia.

Das Präparat, welches nur aus einem Theile der Diaphyse besteht, zeigt Anheilung der Splitter durch festen Kallus.

Ferdinand Wolff, 22 Jahr, Oesterr. Lieutenant im 51. Inf. Regt., wurde am 3. Juli 1866 verwundet. Zwei grosse Knochensplitter, welche seitwärts nach aussen verschoben waren, wurden am 8. Juli 1866 extrahirt und die Heilung ging seitdem gut von Statten. Am 26. Juli traten pyämische Erscheinungen auf; am 7. August 1866 erfolgte der Tod.

[Oberstabsarzt Dr. Spiering, Lazareth Cerekwitz.]

Heilungsvorgänge.

(Hierzu vergl. 31.)

XII. A 38.

Taf. LI. Fig. 2, 2a und 2b.

Das obere Stück einer Tibia, in welchem eine Kugel eingekapselt sitzt. (Berühmtes, in vielen chirurgischen Werken erwähntes Präparat.)

Das Präparat stammt von einem Soldaten, welcher in der Schlacht bei Abukir einen Schuss in das Schienbein (gerade auf die Tuberositas) erhielt. Die eingekeilte Kugel wurde nicht herausgezogen; die Knochenwunde schloss sich durch neue, nachträglich kaum mehr als solche von der normalen zu

differenzirende Knochenmasse. Der Verletzte war im Stande, noch bis zum Jahre 1815 weiter zu dienen; er starb 1827.

(Geschenk des Generalarztes Dr. Stüve.)

(In der Dissertation von Reynier, Berlin 1856, genau beschrieben.)

XII. A 39.
Taf. LII. Fig. 1 und 1a.

Konsolidirte Schussfraktur der rechten Tibia und Fibula.

Die Tibia ist in der Mitte zerschmettert, das obere und untere Fragment durch Knochenmassen in einem nach vorn und innen offenen Winkel vereinigt, wobei das untere Bruchstück nach oben hinaufgezogen ist. Drei grosse Splitter von 6 und 8 cm Länge spannen sich aussen vorn und innen über den Winkel und stützen, indem ihre Enden mit dem oberen und unteren Bruchstück verwachsen sind, die Vereinigung. Inmitten der Kallusmassen sitzen einzelne nekrotische Splitter eingekeilt Die Fibula hat 4 cm unterhalb des Köpfchens eine Infraktion erlitten, welche jetzt, mit dem Scheitel nach hinten und aussen gerichtet, geheilt ist. In der Mitte ist sie (ausserdem) quer frakturirt, das untere Bruchstück ist über 4 cm hinter dem oberen in die Höhe gezogen, durch feste Knochenmassen in einem Abstand von etwa 1 cm mit ihm vereinigt.

Georg Millius, 1. Bat. Hannov. Füs. Regts. No. 73, verwundet am 14. August 1870, amputirt am 21. November 1870, gestorben am 7. Dezember 1870.

Sektion: Starke Jauchung der Bruchstelle, Knie- und Fussgelenk frei. Amputation zwischen mittlerem und unterem Drittel des Oberschenkels. Thrombophlebitis im Amputationsstumpf. Metastatische Abszesse beider Lungen, eitrige Pleuritis beiderseits. Hämorrhagische Erosionen des Magens. Herderkrankungen im Dünndarm. Diphtheria coli, linksseitige Nierencyste.

[B. L. d. T. F.]

XII. A 40.

Konsolidirte Schussfraktur der linken Tibia, etwa handbreit unterhalb des Kniegelenks.

Die Vereinigung der Fragmente ist nur an der hinteren Wand des Knochens erfolgt unter Entwickelung eines mässigen aber festen Kallus. Unterhalb der Tuberositas besteht ein hufeisenförmig mit der Konvexität nach oben gerichteter, sehr tiefer Defekt der vorderen und seitlichen Knochenpartien. Derselbe ist über die Krista hinweg gemessen 6 cm breit, 1 bis 2 cm hoch. Die durch den Defekt eröffnete Markhöhle ist nach oben und unten durch Knochenneubildung abgeschlossen. Fibula unverletzt.

Emanuel Lessel, Gefreiter vom Landwehr-Regt. No. 59, verwundet am 1. September 1870 bei Metz, gestorben am 1. Februar 1871 im Barackenlazareth Berlin an Pyämie.

Sektion: Zwei vernarbte Schussöffnungen am linken Unterschenkel, eine an der äusseren Seite 9 cm unterhalb des Kniegelenks, die andere am inneren Anfang ein wenig tiefer. Beide sind durch ödematöses Bindegewebe mit dem Knochen verbunden. Eiterung ist nicht mehr vorhanden. Der Defekt in der Tibia ist durch sehnenartige Bänder überbrückt. Kniegelenk mit trüber sulziger Flüssigkeit gefüllt. Fuss- und Hüftgelenk, sowie Venen frei. Metastatische Abszesse beider Lungen mit Pleuritis purulenta duplex. Grosse Leberabszesse mit zirkumskripter fibrinöser Peritonitis. Abszess in der rechten Niere. Vereiterung des rechten Sternoklavikulargelenks.

[B. L. d. T. F.]

XII. A 41.

Konsolidirte Schussfraktur der linken Tibia und Fibula dicht über den Malleolen.

Das Präparat ist durch Amputation gewonnen. An der Frakturstelle fehlen die vorderen und äusseren Knochenpartien der Tibia, so dass die Markhöhle eröffnet ist. Alle vier Bruchstücke und einige kleine Splitter sind durch ziemlich reichlichen Kallus mit sehr geringer Dislokation fest vereinigt. An der hinteren Fläche der Tibia geht eine Fissur nach abwärts. Sie ist in ihrem unteren Abschnitt durch flachen Kallus gefüllt und verdeckt. An der hinteren Fläche der Fibula dünne Knochenauflagerungen, bis zur Amputationssägefläche hinaufreichend. 8 cm unterhalb der letzteren befindet sich eine durch oberflächliche Nekrose in einer Ausdehnung von 3,5 cm fast abgestossene Partie der Kortikalsubstanz.

Ludwig Sperleder vom 1. Hess. Inf. Regt. No. 81, verwundet am 16. August 1870, amputirt am 8. Februar 1871 im Barackenlazareth Berlin.

Sektion des amputirten Theiles: Fussgelenk voll Eiter. Die entblössten Gelenkflächen kariös. Ossifizirende und zirkumskripte eitrige Periostitis an der hinteren Fläche der Fibula.

[B. L. d. T. F.]

XII. A 42.

Konsolidirter Schrägbruch der rechten Tibia und Fibula zwischen oberem und mittlerem Drittel. Unregelmässiger Bruch mit starker Splitterung. Die jetzt vollständige Vereinigung ist so erfolgt, dass abgesprengt gewesene Knochensplitter und Kallusmassen an der äusseren und inneren Seite zwei breite Brücken bilden, die von einem Fragment zum andern gehen, zwischen ihnen bleibt eine grössere Höhle. Die schräg frakturirte Fibula ist mit geringer Dislocat. ad longit. geheilt. Unteres Bruchstück gegen das obere nach aussen und etwas nach hinten emporgeschoben. Letzteres steht mit dem unteren Bruchstück der Tibia durch eine unregelmässige Kallusbrücke in Verbindung.

Hermann Wenk vom 1. Ostpreuss. Gren. Regt. No. 1, verwundet am 1. September 1870 bei Noisseville, gestorben am 22. Februar 1871 im Barackenlazareth Berlin.

Sektion: Zwei Schussöffnungen in der Mitte des rechten Unterschenkels, eine am vorderen inneren, eine am äusseren Umfang, letztere ist vernarbt. Ausserdem mehrere Inzisionen am Unterschenkel. Starke Verjauchung der Weichtheile am Unterschenkel, eitrige Kniegelenksentzündung mit Zerstörung der Knorpel. Eitrige Periostitis am Schaft des Oberschenkels mit Eitergängen zwischen den Weichtheilen. Venen und Hüftgelenk intakt. Mässiger Milztumor.

[B. L. d. T. F.]

Amputationenx, Eartikulationen wegen Unterschenkelschüssen.

(Hierzu vergl. 17, 19, 21, 22, 28,32, 34, 35, 36, 39, 41.)

XII. A 43.

Amputation des rechten Unterschenkels wegen Schussfraktur der Tibia und Fibula dicht über den Malleolen.

Das Präparat besteht aus dem 10 cm unterhalb des Kniegelenks amputirten, unteren Abschnitt der Tibia und Fibula, und aus dem bei der Sektion gewonnenen oberen Viertel eines jeden dieser beiden Knochen. Reichliche Kallusmassen an beiden Knochen, ohne Konsolidation. Nekrose der äusseren und zum

Theil der hinteren Fläche der Tibia, bis zur Amputationsfläche sich erstreckend. Fuss- und Kniegelenk frei.

Albert Martens vom Ostfries. Inf. Regt. No. 78, verwundet am 16. August 1870, amputirt am 3. November 1870, gestorben am 4. November 1870.

Sektion: Allgemeine Anämie. Vernarbte diphtheritische Geschwüre des Dickdarms. Venen des Oberschenkels intakt.

[B. L. d. T. F.]

XII. A 44.

Amputation des rechten Unterschenkels. Die Fussgelenksenden beider Unterschenkelknochen sind kariös.

Das Präparat stammt aus dem Feldzug 1870/71, die Amputation ist wegen Karies der Fusswurzelknochen infolge einer Schussverletzung gemacht.

Andere Operationen.

(Hierzu vergl. 16, 37 und XIII. A 39.)

XII. A 45.

Inkomplete Schussfraktur im oberen Tibiadrittel linkerseits.

Neben und unterhalb der Tuberositas an der inneren Fläche des Knochens ein fünfmarkstückgrosser Defekt, welcher durch die ganze Marksubstanz hindurch bis auf die innere Kortikalschicht der hinteren und äusseren Knochenwand in die Tiefe reicht. Am vorderen Umfang desselben befindet sich eine halbkreisförmige querlaufende Rinne, in der zarte Knochenbälkchen und sehr kleine Osteophyten in der Richtung nach der Markhöhle zu verlaufen. Ihr gegenüber am hinteren Umfang des Defekts besteht ein etwas grösserer, halbkreisförmiger Ausschnitt, welcher durch einen an seinem oberen Ende hakenförmig angeheilten Knochensplitter zum $^3/_4$ Kreis geschlossen wird. An der hinteren Wand mässige Knochenauflagerungen.

Füssel vom 1. Westpreuss. Gren. Regt. No. 6, verwundet am 1. September 1870 bei Sedan, operirt am 24. April 1871 im Lazareth Coblenz. Der Einschuss im Knochen wird mit Nagezange erweitert und dadurch ein Abszess im osteoporotischen Knochen eröffnet. Tod am 2. Mai 1871 an pyämischen Erscheinungen.

Sektion: Thrombophlebitis in der Umgebung der Wunde bis in die Vena femoralis, Abszesse in der Kniekehle. Usur des inneren Gelenkknorrens des Femur und blutig fibrinöses Exsudat im Kniegelenk.

[Dr. Voss, Lazareth Ehrenbreitstein.]

XII. A 46.

Abgesprengtes Stück der rechten Fibula im oberen Drittel.

Schuss durch den Unterschenkel; kleines Kugelfragment aus der Tiefe zwischen den Wadenmuskeln extrahirt.

[Dr. Grohe, Reservelazareth Demmin.]

XII. A 47.

Drei extrahirte Knochensplitter der Tibia und Fibula von einer Schussfraktur des rechten Unterschenkels.

Anton Schlager vom Oesterreich. Inf. Regt. No. 78, wurde am 3. Juli 1866 durch Granatstück verwundet. Sehr grosse Fleischwunde, aus der das spitze untere Ende der Fibula hervorragt. Die Splitter wurden an der Aussenseite extrahirt.

Vom 3. bis 11. Juli hatte Patient in einer Scheune unbewacht liegend sich selbst mehrere Splitter ausgezogen. Am 26. Juli wurden die erhaltenen Splitter extrahirt. Patient befand sich Ende Juli sehr gut.

[Stabsarzt Borchardt, 2. schw. Feldlazareth des Gardekorps.]

XII. A 48.

Grosser Splitter aus der Kortikalsubstanz der linken Tibia.

Manowitz vom Oesterreich. Inf. Regt. No. 61, erlitt bei Königgrätz eine umfangreiche Splitterfraktur der linken Tibia. Extraktion von Splittern in der zweiten und dritten Woche. Pyämie. Heilung.

[Stabsarzt Dr. Behrens.]

XII. A 49.

Resektion in der Kontinuität beider Unterschenkelknochen wegen Schussfraktur derselben, 24 Tage nach der Verletzung. Unter den nekrotischen Splittern von der Fibula zeigen zwei, von den sehr scharfen Splittern der Tibia zeigen drei eine Sägefläche, die übrigen sind aus den Weichtheilen herausgezogen.

Michael Watzlafiak vom Niederschles. Landw. Regt. No. 18, verwundet am 7. Oktober 1870 bei Metz 1½ Zoll über den Knöcheln. Die Verletzung galt intra vitam für einen Fuss-Gelenkschuss. Resezirt am 1. November 1870. Telegraphendrahtverband mit Aufhängen des Fusses. Verlauf günstig.

[12. Feldlazareth VIII. Armeekorps.]

Stümpfe.

XII. A 50.

Resezirtes Knochenende von einem Amputationsstumpf der Tibia.

Joh. Pinther vom Oesterreich. Inf. Regt. No. 6, wurde am 14. Juli 1866 ins Lazareth Zittau aufgenommen, er war auf dem Schlachtfelde von Königgrätz dicht über dem Sprunggelenk amputirt. Der schlechte konische Stumpf wurde gangränös, so dass schliesslich der Knochen 5 cm lang aus den Bedeckungen hervorragte. Als die Gangrän sich begrenzt hatte, wurde am 12. September die Tibia resezirt, die Fibula hatte sich von selbst noch etwas höher losgestossen. Der Stumpf heilte gut.

[Stabsarzt Dr. Roth, Lazareth Zittau.]

Nekrosen und Sequester.

XII. A 51.

Sequester einer linksseitigen Tibia.

Das Präparat besteht aus einem dreikantigen, an einem Ende zugespitzten, 16 cm langen Knochenstück, welches der vorderen Partie — ungefähr dem zweiten und dritten Viertel — der zur Krista sich vereinigenden Wandungen der Tibia angehört und unter unregelmässiger, zum Theil scharf zackiger Demarkation nekrotisch abgestossen ist. Das zugespitzte obere Ende zeigt eine durch ausgebreitete Karies grösstentheils zerstörte Oberfläche und besteht lediglich aus Kortikalsubstanz. An zwei Stellen minimale Kallusauflagerungen. Im unteren, von Karies etwas mehr verschont gebliebenen Abschnitte eine 4 cm lange, 1 cm breite, sehr dünne Partie Spongiosa. 2 cm über dem unteren stark gezackten Rande des Sequesters, an der schärfsten Partie der Krista einzelne Bleipartikelchen tief eingepresst. Die dieselben umgebende Kortikalsubstanz in einer Ausdehnung von 2 cm Länge und 1 cm Breite glatt und weiss, durch nekrotische Demarkation von den benachbarten wesentlich veränderten Partien abgegrenzt.

B. Hiebverletzungen.

Vacat.

C. Anderweitige Verletzungen und Krankheiten.

Verletzungen.

XII. C 1.

Querbruch der rechten Tibia und Fibula durch Sturz vom Pferde. Von der Fibula ist nur das 13 cm lange untere Stück vorhanden. An der Tibia verläuft vom inneren Rande der Bruchfläche des oberen Fragments aus nach vorn und hinten je eine sehr wenig steil aufsteigende Fissur; im unteren Fragment zwei diesen beiden analoge, nach abwärts divergirende Fissuren. Keine Spur von Kallus.

Das Präparat ist drei Wochen nach der Verletzung durch Amputation gewonnen.

Albert Baier, Trainsoldat vom 2. Feldlazareth des Gardekorps, verletzt am 30. November 1870, amputirt am 20. Dezember 1870 im Barackenlazareth Berlin wegen Gangrän, mit welcher Patient am 15. Dezember 1870 ankam. Der Unterschenkel war doppelt frakturirt. Der Amputations-Sägeschnitt geht fast mitten durch die schräg gerichtete Bruchfläche der oberen Fraktur, so dass das obere Segment dieser Bruchfläche am Amputationsstumpf geblieben ist und nur das untere mit dem abgesägten Tibiastück entfernt wurde. Den 29. Dezember 1870 Tod an Pyämie.

Sektion: Amputation des Unterschenkels im oberen Drittel, 10 cm unterhalb des Kniegelenks, starker Brand der Weichtheile. Vereiterung des Kniegelenks, Milztumor, starke Bronchitis.

[B L. d. T. F.]

XII. C 2.

Nicht konsolidirter Querbruch der rechten Tibia zwischen mittlerem und unterem Drittel. Bruchfläche des oberen Bruchstückes konvex, die des unteren konkav. Beide etwas gegen einander abgeschliffen. Nicht bloss an den Tibiafragmenten, sondern auch an der nicht frakturirten Fibula fast in ihrer ganzen Länge, besonders an der vorderen Kante reichliche Kallusentwickelung. Unteres Tibiabruchstück in seinem oberen Abschnitt durch porösen Kallus mit der Fibula fest verwachsen.

Michael Müller, Musketier vom 8. Pomm. Inf. Regt. No. 61, am 18. August 1870 von schwerem Wagen überfahren, gestorben am 21. Dezember 1870 im Barackenlazareth Berlin.

Sektion: Auf der vorderen Fläche der Tibia unterhalb der Mitte ein handgrosses, 3 cm abwärts ein thalergrosses, gut granulirendes Geschwür, beide mit der Fraktur kommunizirend, ausserdem mehrere Inzisionen. Amyloide Degeneration der Milz und Nieren. Multiple runde Magengeschwüre im Pylorus, Enteritis chronica. Pneumonia lobularis dextra. Abgelaufene Phlegmone des rechten Unterschenkels, mit Vereiterung des rechten Kniegelenks.

[B. L. d T. F.]

XII. C 3.

Taf. LIII. Fig. 1 und 1a.

Konsolidirte Fraktur der linken Tibia und Fibula. Jeder der beiden vorliegenden Knochen 27 cm lang, mithin verkürzt um 10—12 cm. Der untere grössere Abschnitt des mittleren Tibiadrittels ist zerschmettert, die Trümmer dieses Stückes sind zur Seite gedrängt und neben der Vereinigungsstelle der beiden Hauptfragmente theils mit dieser, theils mit der Verwachsungsstelle der Bruchenden der Fibula fest verschmolzen. An der inneren Seite der Tibia ist zwischen den ziemlich reichlichen Kallusmassen, welche eine sehr feste Konsolidation der beiden — fast nur unter Dislocatio ad longitudinem zusammengewachsenen — Bruchenden erzielt haben, eine Lücke von 2 cm Breite und 1 cm Höhe geblieben. In der dadurch gebildeten Höhlung liegen nekrotische Knochenstückchen lose eingebettet. Die Bruchenden der schräg frakturirten Fibula sind unter mässiger Kallusproduktion und starker Dislokation nicht bloss ad longitudinem, sondern auch ad latus et ad axim zusammengeheilt. Sie bilden einen nach innen offenen Winkel: das obere nach vorn gegen das untere verschoben, mit seiner Spitze 7,5 cm tiefer als die des letzteren liegend und 2 cm von der vorderen Fläche desselben abstehend.

Matthias Fischer, Fahrer von der 28. Proviantkolonne, verletzt den 16. August 1870 durch Ueberfahren, gestorben den 25. Januar 1871 an Ileotyphus.

Sektion: Linker Unterschenkel um 10 cm verkürzt. Die Weichtheile desselben ödematös. In der Mitte mehrere grosse frisch behäutete Wundflächen. Keine Eiterung. Knie- und Fussgelenk intakt, ebenso die Venen. Chronische Endo- und Perikarditis. Kleine käsige Knoten in den Lungenspitzen. Etwas Fettleber, frischer Milztumor, leichte Schwellung der Plaque und Follikel im unteren Theil des Ileum.

[B. L. d. T. F.]

XII. C 4.

Fest konsolidirte Längsfraktur in der oberen Hälfte des rechten Schienbeins. Das Wadenbein ist mit dem Schienbein unmittelbar über der Mitte desselben durch eine sehr feste Kallusbrücke von 3—4 cm Höhe verbunden.

XII. C 5.

Fest konsolidirte Fraktur im unteren Drittel der linken Tibia.

XII. C 6.

Schief geheilter Bruch des rechten Schienbeins.

XII. C 7.

Amputationsstümpfe der linken Tibia und Fibula. Fünf Tage nach der Operation aus der Leiche gewonnen. Von dem Kniegelenksende der Tibia ist nachträglich eine Scheibe abgesägt. Keinerlei auf den Amputations-Sägeschnitt zurückführbare Reaktionsphänomene nachweisbar. Vom inneren Rande der Amputations-Sägefläche zieht eine sehr feine ganz oberflächliche Fissur etwa 5 cm weit nach oben und ein wenig nach hinten. An beiden Knochenstücken Produkte einer Periostitis ossificans — an der Tibia in geringen Spuren, an der Fibula in reichem Maasse — zu konstatiren.

Jakob Schmieder vom Badischen Leib-Regt., verletzt am 8. September 1870 durch Ueberfahren, Splitterbruch im unteren Abschnitt der linken Tibia. Amputirt am 15. November 1870 unmittelbar unter der Grenze zwischen oberem und mittlerem Drittel des Unterschenkels. Bei der Amputation entleerte sich Eiter aus dem Knochenmark.

Tod am 20. November 1870.

Krankheiten.

XII. C 8.

Knöcherne Ankylose des rechten Fussgelenks. Tibia und Fibula gehen ohne deutliche Grenze in den beträchtlich reduzirten Körper des Talus über, an letzterem ist nur der Kopf deutlich zu unterscheiden.

XII. C 9.

Osteosklerose und reichliche Osteophyten-Bildung in der ganzen Länge der linken Fibula.

XIII. Fussgelenk und Fuss.

A. Schussverletzungen.

Primäre Verhältnisse.

Kontusionen, Absprengungen, partielle Frakturen.

XIII. A 1.

Schussfraktur der Tuberositas calcanei dextri.

Das Präparat ist gewonnen durch Amput. cruris 10 cm über dem Fussgelenk.

Raymond vom 2. Französischen Linien-Regiment; verwundet am 6. August 1870 bei Saarbrücken, amputirt am 16. August 1870 im Barackenlazareth Berlin.

[B. L. d. T. F.]

Komplete Frakturen.

XIII. A 2.

Schussfraktur des linken Fussgelenks.

Zerstörung der Kortikalsubstanz der lateralen und oberen Wand des Kalkaneus, tiefe Fissurirung fast durch die ganze Länge dieses Knochens, oberflächliche Defekte an der hinteren und lateralen Fläche des Talus, sowie an der untersten Partie der Fibula.

Das Geschoss hat den Kalkaneus wenig lateralwärts von der Mitte der Tuberositas getroffen und seinen Lauf nach vorn mit geringer Abweichung nach aussen genommen, um unmittelbar unter und hinter dem Malleolus ext. an der hinteren äusseren Partie des Kalkaneo-Astragalusgelenks liegen zu bleiben.

Schulz vom Garde-Schützen-Bat., verwundet am 18. Aug. 1870 durch Gewehrschuss. Die Kugel wurde hinter dem äusseren Knöchel mehrere Tage nach der Verletzung extrahirt.

Ausserdem bestanden noch mehrere andere Verletzungen.

Tod am 1. Septbr. 1870 zu Amanvilliers, 3. Feldlazareth II. Armeekorps.

XIII. A 3.

Schussfraktur

des Os cuneiforme primum et secundum sinistrum.

Das Präparat ist gewonnen durch Amput. ped. nach Chopart.

Heinrich Bodenacker vom Kaiser Alexander Garde-Gren. Regt. No. 1, verwundet am 18. August 1870, amputirt am 27. August 1870 im Barackenlazareth Berlin. Geheilt.

[B. L. d. T. F.]

Resektionen

primäre und intermediäre.

XIII. A 4.

Resektion des linken Fussgelenks wegen Schussverletzung des Mall. ext. und des Talus.

Es sind entfernt von der Fibula 5 cm und der ganze Talus. An der vorderen Seite des Mall. ext., wo die Kugel ihn gestreift hat, stecken im Knochen mehrere scharfkantige Bleipartikelchen, Spuren davon sind auch in der Spongiosa des Talus sichtbar.

Hirschmann, Unteroffizier vom Garde-Füs. Regt., verwundet am 18. August 1870, resezirt am 1. September 1870 im Lazareth der Garde-Ulanen-Kaserne. Tod am 29. September 1870 an Pyämie.

(Vergl. Grossheim, Resektionen, Fall 84.)

(Der Fall ist bei Gurlt, S. 978 No. 43, erwähnt.)

XIII. A 5.

Resektion des rechten Fussgelenks wegen Schussfraktur des Talus und Mall. int. tibiae. Es sind entfernt: der Talus, dessen Hals, Kopf und innere Seite zertrümmert sind, ferner das untere Ende der Tibia, drei Linien über dem vorderen Rande der Fussgelenksfläche abgesägt und ein 5 cm langes Stück der Fibula, an welcher der Malleolus quer durchgebrochen ist.

Gardist Friedrich Triebe vom 3. Garde-Regt. z. F., verwundet am 18. August 1870 durch ein Mitrailleusengeschoss. Resektion am 31. August 1870 im Barackenlazareth Berlin. Geheilt.

Endresultat 1875: Verkürzung 6 cm. Pes varus-Stellung. Aktive Beweglichkeit fehlt ganz, passive ist schmerzhaft. Der Fuss ist unbrauchbar.

(Der Fall ist bei Gurlt, S. 949 No. 4, beschrieben.)

XIII. A 6.

Resektion des rechten Fussgelenks wegen Schussfraktur der unteren Epiphyse der Tibia unmittelbar über dem Mall. int. mit Fissur bis dicht an den Rand der Fussgelenksfläche. Es sind nur die unteren Gelenkenden von Tibia und Fibula entfernt in der Ausdehnung von 4 cm; die Gelenkflächen sind vollkommen glatt.

August Sander vom Brandenburg. Füs. Regt. No. 35, verwundet am 16. August 1870, resezirt am 27. August 1870 im Lazareth der Garde-Ulanen-Kaserne. Tod am 4. November 1870 an Entkräftung.

(Vergl. Grossheim, Resektionen, Fall 51.)

(Der Fall ist bei Gurlt, S. 979 No. 50, erwähnt.)

XIII. A 7.

Resektion des linken Fussgelenks wegen Schussfraktur des Talus. Vorhanden sind nur die ziemlich intakten unteren Gelenkenden der beiden Unterschenkelknochen mit je zwei Sägeflächen, der Talus liegt nicht bei.

Das Präparat stammt aus dem Feldzug 1870/71. Die Resektion ist am neunten Tage nach der Verletzung gemacht; Patient musste später amputirt werden.

Amputationen.

(Hierzu vergl. XIII. C 1.)

Exartikulationen.

Vacat.

Andere Operationen.

Vacat.

Sekundäre Verhältnisse.

Kontusionen, Absprengungen, partielle Frakturen.

(Hierzu vergl. XII. A 10.)

XIII. A 8.

Schussfraktur des rechten Talus.

Das Präparat wurde fünf Wochen nach der Verletzung durch Amputation gewonnen. Es zeigt einen lochförmigen Defekt im Kopf des Talus, die angrenzenden Fusswurzelknochen und das Tibia-Tarsalgelenk im Zustande kariöser Zerstörung.

Anton Junkersdorf vom 3. Rhein. Inf. Regt. No. 29, verwundet am 24. Dezember 1870 an der Hallue durch Gewehrschuss. Amputirt am 31. Januar 1871 nach abgelaufener Wunddiphtherie.

[8. Feldlazareth I. Armeekorps.]

XIII. A 9.

Doppelschuss in das linke Fussgelenk.

Zerschmetterung der Gelenktheile.

Das Präparat besteht nur aus dem Talus, dessen hintere Hälfte eine an der Artikulationsfläche für den Kalkaneus am deutlichsten sichtbare, den Knochen seiner ganzen Dicke nach durchsetzende Fissur zeigt.

Paul Icaczo vom Oesterreich. 64. Inf. Regt., verwundet am 3. Juli 1866. Zwei Kugeln drangen ins linke Fussgelenk dicht vor dem Mall. ext. unmittelbar nebeneinander ein. Wegen Verjauchung der Weichtheile am 25. Juli Amputation im unteren Drittel des linken Oberschenkels, Lazareth Görlitz. Patient wurde als geheilt evakuirt am 27. September 1866.

XIII. A 10.

Schussfraktur des linken Fussgelenks.

Das Präparat ist 21 Tage nach der Verletzung durch Amputation des Unterschenkels 6 cm über dem Fussgelenk gewonnen. Der Mall. int. ist von der Tibia abgesprengt, ebenso das demselben anliegende Stück des Talus. Von der Bruchstelle der Tibia aus zieht eine Fissur, an der inneren Wand des Knochens beginnend, schräg nach oben und aussen bis an den äusseren Rand der Amputationssägefläche. Dünne Knochenauflagerungen finden sich auf der hinteren und inneren Fläche der Tibia. Das Präparat stammt aus dem Feldzuge 1870/71.

XIII. A 11.

Schussdefekt an der äusseren Fläche des Kalkaneus und Talus linkerseits.

Das Präparat ist durch Amputation des Unterschenkels fünf Wochen nach der Verletzung gewonnen.

Karl Wilde, verwundet am 30. Oktober 1870, amputirt am 9. Dezember 1870. Geheilt.

[3. Feldlazareth des Gardekorps.]

XIII. A 12.

Schussdefekt am vorderen inneren Theil der unteren Fläche des rechten Talus

mit Fissurirung nach hinten und oben. Os metatarsi secundi fehlt. Der Patient ist an eitrigen Sehnenscheidenentzündungen drei Wochen nach der Verletzung gestorben.

XIII. A 13.

Schussverletzung des rechten Fussgelenks.

Das Präparat zeigt kariöse Zerstörung der Fusswurzelknochen, die namentlich am Talus weit fortgeschritten ist und fast zu vollständigem Schwund des Gelenkknorpels geführt hat. Unterhalb der Artikulationsstelle der Tibia ein Defekt, der zum grossen Theil von mechanischer Zerstörung durch den Schuss herzurühren scheint.

Gurzend, verwundet im Feldzug 1870/71, Sekundäramputation des Fusses, ausgeführt im 5. Feldlazareth II. Armeekorps.

XIII. A 14.

Schuss ins rechte Fussgelenk.

Das Präparat besteht aus dem schräg durchsägten Kalkaneus, der an seiner Oberfläche theils kariös usurirt, theils mit Osteophyten bedeckt ist.

Gefreiter Lorenz Lorenzen vom Inf. Regt. No. 84, durch Flintenschuss verwundet. Die Kugel ist im unteren Drittel der Wade eingedrungen und aus der linken Ferse ausgetreten. Amput. cruris drei Wochen nach der Verletzung. Geheilt evakuirt.

[Reservelazareth Kreuznach, Dr. Stobel.]

Komplete Frakturen.

(Hierzu vergl. 22, 23, 26, 32.)

XIII. A 15.

Taf. LIV. Fig. 1.

Schuss ins linke Fussgelenk

mit Zerschmetterung des unteren Endes der Tibia und oberflächliche Verletzung des Talus. Amputationspräparat.

Gemeiner Jacard vom Oesterreich. 30. Inf. Regt., verwundet am 3. Juli 1866, amputirt am 25. Juli 1866.

[Oberstabsarzt Dr. Toussaint.]

XIII. A 16.

Komplete Schussfraktur

des zweiten und dritten Mittelfussknochens linkerseits.

W. Völss vom Pomm. Fuss-Art. Regt. No. 2, verwundet am 2. Dezember 1870 vor Paris durch Chassepotkugel am

linken Fuss; die Kugel drang auf dem Fussblatt ein, an der Sohle wieder aus. Am 25. Dezember 1870 Tod an Pyämie im Barackenlazareth des Tempelhofer Feldes.

Sektion: Eitrige Infiltration entlang den Beugesehnen. Thrombophlebitis der Venen des Fusses. Vereiterung der die Fusswurzelknochen untereinander und mit den Mittelfussknochen verbindenden Gelenke.

[B. L. d. T. F.]

XIII. A 17.

Schussfraktur des vierten und fünften Mittelfussknochens linkerseits.

Heinrich Besle vom 3. Westfäl. Inf. Regt. No. 16, verwundet am 16. August 1870 durch zwei Gewehrkugeln, wovon die eine den linken Oberschenkel, die andere den vierten und fünften Mittelfussknochen derselben Seite frakturirte. Tod am 3. Februar 1871 an Pyämie im Barackenlazareth des Tempelhofer Feldes. [B. L. d. T. F.]

XIII. A 18.

Schussfraktur des fünften Mittelfussknochens rechterseits.

An der Dorsalfläche des distalen Bruchstückes ist ein 1,5 cm langer Splitter in fast vertikaler Stellung mit seinem spitzen Ende angeheilt. Von dem proximalen Abschnitt des Knochens ist ein muldenförmig ausgehöhltes Fragment — der Basis zugehörend — am äusseren oberen Rande der Tarsometatarsal-Gelenkfläche festgelöthet.

Albert Herter vom Kaiser Franz Garde-Gren. Regt. No. 2 wurde am 1. September 1870 durch den rechten Mittelfuss geschossen. Tod am 12. Dezember 1870 im Barackenlazareth des Tempelhofer Feldes an Ileotyphus.

Sektion: Am rechten Fussrücken über dem vierten und fünften Metatarsalknochen eine Wundfläche, in deren Grunde rauher Knochen fühlbar ist. An der Fusssohle etwas weiter nach vorn eine eingezogene Narbe. In den Muskeln sitzt hier ein Bleistückchen. Die Fraktur des fünften Mittelfussknochens ist nicht geheilt.

[B. L. d. T. F.]

XIII. A 19.

Schussfraktur des zweiten Keilbeins und zweiten Mittelfussknochens der linken Seite.

Das Präparat ist gewonnen durch Amput. cruris 9 Wochen nach der Verletzung. An dem amputirten Theil zeigte sich knöcherne Ankylose zwischen Os naviculare und Os cuneiforme prim. sowie oberflächliche Karies sämmtlicher Fusswurzel- und Mittelfussknochen.

XIII. A 20.

Schussfraktur des rechten Fussgelenks.

Umfangreiche Substanzverluste am Talus und Kalkaneus, kariöse Zerstörung der Gelenkenden der Tibia und Fibula.

Musketier Matthias Abschlag vom Rhein. Inf. Regt. No. 65, verwundet am 23. Dezember 1870 an der Hallue, Zermalmung des Astragalus. Im Verlauf der Behandlung Gangrän. Am 3. Februar 1871 Amput. cruris 11 cm über dem Fussgelenk.

[8. Feldlazareth I. Armeekorps.]

XIII. A 21.

Schussfraktur des rechten Talus und Kalkaneus.

Das Präparat ist gewonnen durch Resektion und besteht aus den Trümmern der beiden genannten Knochen und dem unteren, 5,5 cm langen Abschnitt der Fibula. Es stammt aus dem Feldzug 1870/71.

Resektionen.

(Hierzu vergl. 21.)

XIII. A 22.

Resektion des linken Fussgelenks wegen Gewehrschussfraktur 6 cm oberhalb des Gelenks. Fibula ohne erhebliche Splitterung und Fissurirung frakturirt. Tibia durch Längs- und Querspaltungen in sechs Fragmente zerbrochen, so dass die Gelenkfläche mehrfach getheilt ist. Keine Kallusbildung.

Unteroffizier Kulow vom 8. Brandenburg. Inf. Regt. No. 64, 5. Komp., verwundet am 16. August 1870 bei Vionville. Ein- und Ausgangsöffnung an den Seiten des Fussgelenks, dicht oberhalb der Malleolen. Nach acht Tagen starke Eiterung. Am 24. August 1870 Extraktion von Knochensplittern. An 1. September wegen profuser jauchiger Eiterung Resektion des Fussgelenks durch zwei seitliche Schnitte im 8. Feldlazareth III. Armeekorps. Der intakte Talus ist nicht entfernt. Gypsverband. Sehr günstiger Verlauf. Evakuirt am 29. September 1870 nach Gorze und am 3. Oktober nach dem Barackenlazareth des Tempelhofer Feldes.

Endresultat 1875: Verkürzung des Gliedes 12,5 cm. Stellung des Fusses zum Unterschenkel fast normal. Beweglichkeit im neuen Gelenk passiv nach allen Richtungen frei; aktiv nur Beugung und Streckung in der Hälfte des normalen Umfanges. Brauchbarkeit des Fusses gering, kann nur eine Viertelstunde gehen.

(Vergl. Grossheim, Fussgelenksresektionen, Fall 55, Deutsche militärärztl. Zeitschr. 1876, S. 277; desgl. Gurlt, S. 968 No. 28.)

XIII. A 23.

Resektion des linken Fussgelenks wegen Schussfraktur des Mall. ext. mit Eröffnung des Fussgelenks. Es sind entfernt das frakturirte Ende der Fibula und 3 cm der Tibia.

Hugo Engelmann von der Garde-Feld-Artillerie, verwundet am 18. August 1870. Res. pedis am 4. September im Barackenlazareth des Tempelhofer Feldes.

Endresultat 1876: Verkürzung 3 cm. Gelenkverbindung schlotternd, keine Ankylose. Patient kann ½ Meile laufen, gebraucht dann zwei Stöcke.

(Vergl. Grossheim, Resektionen, Fall 57; desgl. Gurlt, S. 9[illegible] No. 35.)

XIII. A 24.

Resektion des rechten Fussgelenks wegen Schussfraktur der unteren Epiphyse der Tibia.

Das Präparat besteht aus den 5 cm über dem Fussgelenk resezirten Epiphysen der Unterschenkelknochen und dem 15 Tage nach der Operation aus der Leiche entnommenen Talus, dessen Fussgelenksfläche fast ganz ihres Knorpels beraubt ist. An den Knochenstümpfen keinerlei Kallusbildung.

Husar Jakob vom Brandenburg. Hus. Regt. No. 3 wurde verwundet am 16. August 1870 am inneren Knöchel des rechten Fusses mit der Eingangsöffnung vorn und innen vor dem Mall. int. Ausgangsöffnung hinten und innen an der inneren Seite des Kalkaneus. Res. pedis am 3. Oktober 1870, wobei der Mall. int. abbricht. Talus bleibt erhalten. Tod am 18. Oktober 1870 an Pyämie. Auch das Gelenk zwischen Talus und Kalkaneus war vereitert und der Knorpel rarefizirt.

(Vergl. Grossheim, Resektionen, Fall 66; desgl. Gurlt, S. 9[illegible] No. 60.)

XIII. A 25.

Resektion des linken Talus wegen Frakturirung desselben durch Gewehrschuss.

Ausser dem durch die Resektion entfernten Talusrudiment, welches hochgradige Karies und Osteoporose aufweist, gehören zu dem Präparat noch — durch Amput. cruris 11 cm über dem Fussgelenk vier Tage nach der Resektion gewonnen — die übrigen Fusswurzelknochen und die unteren Enden der Unterschenkelknochen. Dieselben zeigen gleichfalls ausgebreitete Karies, namentlich an den Gelenkflächen. Kallusbildung überall nur spärlich. Vom Kalkaneus ist die innere Partie der oberen Fläche grösstentheils mechanisch durch das Geschoss zertrümmert.

Landwehrmann Joseph Kern vom 8. Ostpreuss. Landw. Regt. No. 45, 5. Komp., verwundet am 14. Dezember 1870 bei Belfort. Extraktion der Kugel an dem Tage der Verwundung. Res. tali am 24. Februar 1871 im Barackenlazareth des Tempelhofer Feldes. Esmarch. — Amput. cruris am 28. Februar 1871 wegen Karies der Fusswurzelknochen. Die Venen des Stumpfes frei. Zwei Tage nach der Resektion starke Blutung, Gangräneszenz der Wunde. Kniegelenkvereiterung. Tod am 14. Mai 1871.

[B. L. d. T. F.]

(Vergl. Grossheim, Resektionen, Fall 89; desgl. Gurlt, S. 982 No. 63.)

XIII. A 26.

Res. calcanei tali et ossis navicul. sin. wegen Schussfraktur des Talus und Kalkaneus.

Von letzterem fehlt die ganze äussere und vordere Wand, vom Talus die untere. Os navicul. ist rauh und uneben, Knorpelüberzüge usurirt.

Lieller c vom 2. Franz. Genie-Regt., verwundet am 6. August 1870 bei Wörth. Resezirt am 15. September 1870 in der Garde-Ulanen-Kaserne Berlin. Geheilt; gutes Resultat rücksichtlich Gehfähigkeit.

(Vergl. Grossheim, Resektionen, Fall 97.)

XIII. A 27.
Taf. LIV. Fig. 2, 2a und 2b.

Partielle Resektion des linken Fussgelenks nach Schussfraktur der Tibia, dicht über dem Gelenk.

Das Präparat besteht aus dem 8 cm über dem Fussgelenk resezirten Tibiaende, welches durch den Schuss zertrümmert ist. Die Bruchstücke — durch reichliche Kallusmassen überwuchert und mit einander fest verwachsen — umschliessen unter Bildung von unregelmässigen Brücken eine über walnussgrosse Höhle und mehrere Oeffnungen.

Zu dem Präparat gehört noch ein von der vorderen Partie des Talus herstammendes, mit der vorderen inneren Partie des unteren Tibiaendes ankylotisch vereinigt gewesenes osteoporotisches Knochenstück.

Französischer Verwundeter in der Ambulance hollandaise zu Metz vorgefunden und fünf Monate nach Verletzung resezirt.

Die Gelenkfläche der Fibula war normal und wurde zurückgelassen. Guter Verlauf, Aussicht auf Herstellung eines brauchbaren Gelenks.

[Oberstabsarzt Dr. Boretius.]

XIII. A 28.

Totale Resektion des rechten Fussgelenks wegen Gewehrschuss durch dies Gelenk.

Das Präparat besteht aus dem zum grössten Theil erhaltenen, an seiner unteren Fläche kariösen Talus, aus zwei grösseren, vom Kalkaneus stammenden Fragmenten und mehreren kleineren, stark osteoporotischen Knochenstückchen.

Martin Kleban vom Gren. Regt. Kronprinz (1. Ostpreuss.) No. 1, 8. Komp., verwundet am 19. Januar 1871 bei St. Quentin. Resezirt am 5. Februar 1871, also 17 Tage nach der Verletzung. Geheilt.

Endresultat 1876: Verkürzung 9 cm. Pes planus in gestreckter Abduktionsstellung. Aktive Beweglichkeit gleich Null, passiv ist Dorsalflexion bis fast zum rechten Winkel möglich. Patient geht auf Stelzfuss.

[8. Feldlazareth I. Armeekorps.]

(Der Fall ist bei Gurlt, S. 954 No. 8, beschrieben.)

XIII. A 29.

Partielle Resektion des rechten Fussgelenks wegen Schussverletzung dieses Gelenks.

Nur die Epiphyse der rechten Tibia wurde entfernt. Sägeschnitt 3 cm über der Gelenkfläche.

Musketier Christ. Witt vom 3. Magdeburg. Inf. Regt. No. 66, verwundet am 3. Juli 1866 durch Gewehrschuss. Resezirt drei Wochen nach der Verletzung. Am 8. Oktober 1866 geheilt entlassen mit einer Verkürzung von 5 cm.

[Oberstabsarzt Dr. Toussaint.]

XIII. A 30.

Resektion des linken Fussgelenks.

Es ist entfernt und liegt vor: Das untere Ende der Tibia und Fibula 3 cm über dem Gelenk, ausserdem der Talus und Kalkaneus. Alle diese Knochen sind kariös.

XIII. A 31.

Resektion des rechten Fussgelenks.

Das Präparat besteht nur aus der dicht über der Gelenkfläche abgesägten unteren Epiphyse der Tibia.

Jeanne vom 121. Französ. Linien-Regt., verwundet am 30. November 1870, Schussfraktur des rechten Fussgelenks.

Resezirt am 6. Januar 1871. Resultat nicht zu ermitteln.

(Vergl. Grossheim No. 37.)

Amputationen wegen Schussverletzungen des Fussgelenks und Fusses.

(Hierzu vergl. 1, 3, 8, 9, 10, 11, 13, 14, 15, 19, 20, 25.)

XIII. A 32.
Taf. LV. Fig. 1 und 1a.

Amput. crur. dext. wegen Schussfraktur des rechten Fussgelenks drei Monate nach der Verwundung.

Das Präparat besteht aus den unteren zwei Dritttheilen der Tibia und Fibula und dem Kalkaneus. Reichliche, zum Theil hahnenkammartige Kallusmassen umgeben das Fussgelenksende der Tibia und der Fibula. Flachere Knochenneubildungen reichen an der äusseren und inneren Fläche der Tibia bis in die Nähe der Amputations-Sägefläche, an der Fibula unmittelbar bis zum Rande dieser Sägefläche. Hochgradige Karies aller Gelenkflächen der vorliegenden Knochentheile.

Franz Anton Meyer vom 3. Westfäl. Inf. Regt. No. 16, verwundet am 16. August 1870 bei Mars la Tour.

Nach der Verwundung ist Patient 1½ Stunden gelaufen bis ihm das Blut oben zum Stiefel herausquoll; der Schuss hatte das Fussgelenk quer durchsetzt. Zunächst Behandlung mit immobilisirenden Verbänden. Dabei entwickelte sich starke Anschwellung des Schenkels (Peripherie um das Knöchelgelenk 41 cm). Die Wunden wurden schlecht aussehend und stinkend, daher Amputation am 17. November 1870 im 12. Feldlazareth VII. Armeekorps. Am 26. November 1870 Tod an Pyämie.

XIII. A 33.

Amputation im oberen Drittel des rechten Unterschenkels nach Schussverletzung des Fusses, welche ausgedehnte Karies mit hochgradiger Osteoporose der unteren Tibia- und Fibulaepiphyse sowie sämmtlicher Knochen des Fusses zur Folge gehabt hat.

Anton Meyer vom Hohenzoll. Füs. Regt. No. 40, verwundet am 23. Dezember 1870 an der Hallue; amputirt am 27. Januar 1871 in Amiens.

XIII. A 34.

Amputation des rechten Unterschenkels nach Zerschmetterung des rechten Fussgelenks durch Gewehrschuss.

Die amputirten Fussgelenksenden von Tibia und Fibula zeigen Karies der Knorpelflächen und dicke Kallusauflagerungen.

Gemeiner Leopold Haitzl vom Oesterr. 4. Inf. Regt., verwundet am 3. Juli 1866; rezipirt mit Vereiterung des Fussgelenks im Lazareth Görlitz am 18. Juli; amputirt am 22. Juli; geheilt am 13. September 1866 nach Oderberg evakuirt.

[Oberstabsarzt Dr. Toussaint.]

XIII. A 35.

Schuss in das rechte Fussgelenk.

Das Präparat ist gewonnen nach Amput. femor. im unteren Drittel und besteht aus der unteren, etwa 11 cm oberhalb des Fussgelenks nach der Amputation abgesägten Epiphyse der Tibia und Fibula.

Weigand (? Regiment) wurde am 3. Juli 1866 bei Chlum verwundet. Die Gewehrkugel drang dicht oberhalb des inneren Knöchels ein, sprengte ein Stück ab und wurde nach etwa acht Tagen am äusseren Knöchel herausgeschnitten. Am 14. Januar 1867 wegen Vereiterung des rechten Kniegelenks Amput. femor.

Befund des Fussgelenks, unmittelbar nach der Amputation aufgenommen: Unteres Ende der Tibia und Fibula aufgetrieben, hinterer Rand der Tibia durch eine spongiöse, 2,5 cm breite und 1 cm dicke Knochenbrücke mit dem Kalkaneus vereinigt, auch Astragalus und Tibia an einer Stelle durch Knochensubstanz verwachsen. Das Fussgelenk bildet eine nach hinten abschüssige Ebene, an seinem äusseren Rande befinden sich einige nekrotische Knochensplitter, theils dem Astragalus, theils dem Mall. ext. angehörig.

[Oberstabsarzt Schwahn.]

XIII. A 36.

Amputation des linken Unterschenkels wegen Gewehrschuss ins Fussgelenk.

Das Präparat zeigt das untere Viertel der linken Tibia, deren Gelenkfläche kariös ist.

Gefreiter Biyony Jibben vom 7. Pomm. Inf. Regt. No. 54 wurde bei Mars la Tour am 16. August 1870 verwundet. Schusskanal zwischen Tibia und Astragalus verlaufend; letzterer zerstört. Am 19. September 1870 Amputation des Unterschenkels. Geheilt.

[Reservelazareth Kreuznach, Dr. Stobel.]

XIII. A 37.

Amputation des rechten Unterschenkels wegen Schuss durch das Fussgelenk.

Das Präparat besteht aus dem eine umfangreiche, aber oberflächliche Karies zeigenden Kalkaneus. Es stammt aus dem Feldzuge 1870/71.

Andere Operationen.

XIII. A 38.

Extraktion von Bruchstücken nach Schussfraktur des 1. metacarpi und der Phalanx prima der grossen Zehe rechterseits.

Das Präparat besteht aus den das Metatarso-phalangeal-Gelenk der grossen Zehe zusammensetzenden Knochenenden mit einer Anzahl kleiner Splitter.

Karl Noerenz vom 5. Brandenb. Inf. Regt. No. 48, verwundet am 16. August 1870; operirt am 2. September 1870 im Barackenlazareth Berlin. Ausgang: Heilung.

[B. L. d. T. F.]

Stümpfe.

Vacat.

Nekrosen und Sequester.

XIII. A 39.

Periphere Nekrose des Metatarsus hallucis sin. nebst einem Stück der nekrotisch abgestossenen Sehne des Ext. hall. longus.

Franz Rumpf vom Oesterr. 27. Inf. Regt., wurde am 3. Juli 1866 verwundet; die Kugel drang am Metatarso-phalangeal-Gelenk der linken grossen Zehe in die Weichtheile und erstreckte sich diagonal über den Fussrücken gegen den Mall. int.

Nach Extraktion der nekrotisirten Theile erfolgte rasche vollkommene Heilung, so dass Patient bei seiner Entlassung ohne grosse Beschwerden gehen konnte.

B. Hiebverletzungen.

Vacat.

C. Anderweitige Verletzungen und Krankheiten.

Verletzungen.

XIII. C 1.

Fraktur des Malleolus ext., des Talus, des Os navicul. und Os cuboideum der linken Seite.

Das Präparat ist gewonnen durch Amput. cruris 6 cm über dem Fussgelenk.

Bernhard Zeyer, Hülfsbremser bei der Eisenbahn auf dem Okkupationsgebiet, wurde am 12. November 1870 von einem Eisenbahnwagen überfahren. Amputirt am 13. November 1870 in Remilly. Ausgang: Heilung.

[B. L. d. T. F.]

Krankheiten.

Vacat.

XIV. Projektile.

Projektile aus Kriegen vor 1866.

XIV. 1.

Glasgefäss mit 14 Projektilen aus Kriegen vor 1866: Rundgeschosse verschiedensten Kalibers, zum Theil nur geringe Deformirung zeigend.

Projektile aus dem Feldzuge 1866.

XIV. 2.

Ein Kästchen, enthaltend 29 Projektile aus dem Feldzuge 1866, gesammelt und eingeliefert vom 2. schweren Feldlazareth des Gardekorps (etablirt in Trautenau und Rosberitz).

a. Seitlich abgeplattetes Langblei.

b. Abgeplattetes unregelmässig gestaltetes Kugelfragment.

Anton Kyrrllo, Gefreiter vom Oesterr. Inf. Regt. Graf Muecke No. 26, erlitt in der Schlacht bei Königgrätz eine Gewehrschussfraktur des linken Unterschenkels. Das Geschossstück fiel den 1. August 1866 beim Ausspülen des Schusskanals aus der Ausgangsöffnung desselben.

c. Langblei, an einem Ende schräg und glatt abgeplattet, im Uebrigen zahlreiche und tiefe Impressionen zeigend.

R. Beinert, Füsilier vom 2. Garde-Regt. zu Fuss, verwundet in der Schlacht bei Königgrätz durch Schuss in den Hals dicht über der Incisura sterni. Gestorben am 12. Juli an Hämoptoë.

Bei der Sektion fand sich die Kugel im unteren Lungenlappen in einer Kaverne.

d. Seitlich glatt abgeplattetes Langblei.

e. Langblei mit grossem seitlichen Substanzverlust und eingekeiltem Knochenstück.

f. Kleines muldenförmiges Kugelfragment.

g. Wenig deformirtes Langblei, einem Oesterreichischen Verwundeten exzidirt an der Aussenseite der rechten Fibula, eine Handbreit über dem Malleolus. Eingangsöffnung des Schusskanals zwischen der 4. und 5. Zehe rechterseits, so klein, dass sie erst gefunden wurde, nachdem man die Kugel exzidirt hatte.

h. Langblei, stark von vorn und etwas von der Seite her abgeplattet, einem Oesterreichischen Jäger aus dem rechten Oberschenkel, vier Finger breit unterhalb des Trochanter major exzidirt. Keine Fraktur.

i. Wenig deformirtes Langblei.

Johann Bruceleit vom 1. Garde-Regt. zu Fuss erlitt am 27. Juni 1866 in der Schlacht bei Trautenau eine Schussfraktur der Klavikula 4 cm nach aussen vom Sternoklavikulargelenk. Das Geschoss wurde am 26. Juli 1866 an der Bruchstelle extrahirt.

k. Rundliches, wenig abgeplattetes Projektil.

l. Langblei mit zwei seitlichen rechtwinklig zusammenstossenden, sehr glatten Abplattungsflächen.

Johann Murkuris vom Oesterr. Inf. Regt. No. 64 erhielt in der Schlacht bei Königgrätz einen Schuss ins rechte Ellenbogengelenk. Das Geschoss wurde dicht über dem Handgelenk liegend vorgefunden. Gestorben am 27. Juli 1866.

m. Tellerartig plattgeschlagenes Bleistück.

n. Zuckerhutförmiges (Oesterreichisches) Geschoss an einer Seite stark abgeplattet, mit intakter Spitze.

Johann Henke vom 2. Ostpreuss. Gren. Regt. No. 4, verwundet am 27. Juni 1866 durch Schuss ins rechte Kniegelenk. Die Kugel fand sich im Gelenk. Am 12. Juli 1866 Amputatio femoris, am 16. desselben Monats gestorben an Pyämie.

o. Sichelförmig plattgedrücktes Kugelstückchen.

Andreas Pahlen vom Oesterr. Inf. Regt. No. 68, verwundet am 3. Juli 1866 durch Schuss ins Kniegelenk. Amputatio femoris am 25. desselben Monats. Das Geschossfragment fand sich zwischen den Splittern des Femur. Verlauf günstig.

p. Stark abgeplattetes, muldenförmig gebogenes Kugelfragment.

q. Mehrfach gerieftes Kugelfragment mit eingekeilten Knochenstückchen, einem in der Schlacht bei Königgrätz durch Schuss in die Mitte des rechten Unterschenkels Verwundeten vom 1. Garde-Regt. zu Fuss extrahirt. Es sass an der Innenfläche der Tibia über der von dem fehlenden Stück des Geschosses erzeugten Ausgangsöffnung des Schusskanals.

r. Zwei minimale Bleistückchen, einem am 27. Juni 1866 in der Schlacht bei Trautenau durch Schuss in den Unterschenkel Verwundeten vom Ostpreuss. Jäger-Bat. No. 1 extrahirt.

s. Zuckerhutförmige (Oesterreichische) Kugel, an zwei Seiten der Mantelfläche und an der Basis abgeplattet, Spitze fast intakt.

t. Langblei, von der Spitze her schräg abgeplattet und längs durchsägt.

Joseph Druzd, Gefreiter vom Oesterr. Inf. Regt. No. 20, erhielt den 3. Juli 1866 einen Schuss dicht unter dem rechten Knie. Am 10. desselben Monats Resektion des Kniegelenks. Dabei wurde das in den Tibiakopf eingedrungene Geschoss in zwei Hälften durchsägt, welche sich dann leicht aus der Knochensubstanz heraushebeln liessen. Am Morgen des neunten Tages nach der Operation profuse Blutung aus der Art. poplitea, trotz Unterbindung der Femoralis gestorben durch Inanition (20 Minuten nach Applikation der Unterbindung).

u. Stark plattgedrücktes, sichelförmig gestaltetes Kugelfragment.

Joseph Pienka vom Oesterr. Inf. Regt. No. 20, erlitt in der Schlacht bei Königgrätz eine Fraktur in der Mitte der rechten Tibia mit ausgiebiger Splitterung. Am 24. Juli Entfernung der Knochensplitter. Am 27. desselben Monats Extraktion des Kugelfragments aus der Wunde.

v. Langblei ohne erhebliche Deformation mit einer schnürfurchenartigen Impression.

w. Minimales Kugelfragment.

Wenzel Pfeifer, Gefreiter vom Oesterr. Jäger-Bat. No. 14, erlitt am 3. Juli 1866 ausser einem Fleischschuss des rechten Oberarms eine Schussfraktur des mittleren Oberschenkeldrittels rechterseits. Im Bereich der Fraktur vier Schussöffnungen. Am 7. August 1866

Amputatio femor. dextr., 8 cm unterhalb des Trochanter major. Zwischen den Trümmern der frakturirten Partie mehrere kleine Bleistücke, von denen eins vorliegt. Gestorben am Abend nach der Operation.

x. Muldenartig ausgehöhltes Langbleifragment (Basaltheil) mit eingekeiltem Knochenstück.

Hoffmann, Oesterreichischer Infanterist, verwundet in der Schlacht bei Königgrätz durch Schuss in den linken Oberschenkel ohne Ausgangsöffnung, gab an, er sei nach der Verletzung auf den rechten Oberschenkel gefallen, wobei die Kugel sich von selbst aus der Wunde entfernt haben müsse. Unter Chloroformnarkose wird eine Fractura colli femoris dextri diagnostizirt. Am 23. Juli 1866 gestorben an Pyämie. Die an der äusseren Seite des linken Oberschenkels nach vorn und unten vom Trochanter major eingetretene Kugel hatte hier den Knochen leicht gestreift, dann aber — in der Frontalebene ziemlich horizontal oberhalb der Urethra nach rechts vordringend — von den vorderen Rändern der absteigenden Scham- und aufsteigenden Sitzbeinäste beiderseits schmale Leisten abgesprengt und schliesslich einen Bruch des rechten Oberschenkelhalses erzeugt.

Bei der Obduktion wurde sie der Innenseite des oberen Femurendes anliegend vorgefunden.

y. Stark abgeplattetes muldenartig gebogenes Kugelfragment.

z. Oesterreichische Kugel mit zahlreichen Impressionen.

aa. Preussisches Langblei, von der Spitze her schräg abgeplattet.

bb. Pflugscharähnlich abgeplattete Kugel, exzidirt an der Aussenseite des linken Oberschenkels dicht über der Patella eines Oesterreichischen Verwundeten vom Regiment König von Hannover No. 42.

cc. Langblei mit geringer Abplattung der Spitze, extrahirt aus einem Schusskanal, der 2,5 cm nach links vom Proc. spinosus des vierten Halswirbels begann und etwas nach vorn und aussen gerichtet war.

dd. Vollkommen intakte Kartuschekugel.

XIV. 3.

Ein Langbleiprojektil, dem Verwundeten Montsch vom Oesterr. Inf. Regt. No. 78 aus dem oberen Ende der rechten Tibia extrahirt, an der einen Seite der Spitze eine schräge Abplattung, an der andern einen Substanzdefekt zeigend.

XIV. 4.
Taf. LVI. Fig. 1.

Ein an zwei Seiten abgeflachtes und muldenartig gebogenes Langbleiprojektil, dem Verwundeten Warga vom Oesterreich. Regt. Parma No. 2 aus dem rechten Unterschenkel extrahirt.

XIV. 5.

Eine Kartätschkugel, dem Grenadier Rodloff I. vom 3. Garde-Regt. z. F. aus der rechten Hinterbacke extrahirt.

XIV. 6.

Ein an der Basis sehr wenig deformirtes, an der Spitze intaktes Langbleiprojektil, dem Verwundeten Maurici vom Oesterreich. Inf. Regt. No. 60 extrahirt, es war zwischen Radius und Ulna eingekeilt.

XIV. 7.
Taf. LVI. Fig. 2.

Ein Langbleiprojektil, das sich am Knochen von der Spitze her gabelförmig gespalten hat, dem Verwundeten Barlint vom Oesterreich. Inf. Regt. No. 25 aus einer penetrirenden Schusswunde des Schädels extrahirt. Sehr schwierige Extraktion mittelst eines starken Hebels, dessen Eingreifen an der Kugel sichtbar ist.

XIV. 8.

Minimale Kugelfragmente aus dem vorderen Rande des Kopfnickers, durch Inzision entfernt am 15. Juni 1873. Patient war 1866 bei Skalitz verwundet worden.

[Oberstabsarzt Dr. Hahn.]

Projektile aus dem Feldzug 1870/71.

XIV. 9.

Ein 5 Pfund schweres Granatstück. Soldat Huber vom Bayer. 11. Inf. Regt., 11. Komp., wurde auf Vorposten in Fontenay so verwundet, dass das Granatstück oberhalb der rechten Klavikula, ohne sie zu frakturiren, eindrang und am Schulterblatt zwischen Haut und Muskeln extrahirt werden musste. Geheilt.

XIV. 10.

Eine vorwiegend an den beiden Enden deformirte Kugel mit seichten Impressionen an der Mantelfläche und eingekeilten Knochensplittern. Musketier Halstenbach vom 7. Westfäl. Inf. Regt. No. 56 wurde am 16. August 1870 bei Metz verwundet am rechten Stirnbein; am 20. August Extraktion von Knochensplittern, wobei die Kugel gefunden und entfernt wurde. Dieselbe war fast ganz unter der Lamina vitrea verborgen. Dura mater zerrissen, Gehirn sichtbar, Puls 56. Am 15. September verlässt Patient das Bett, am 27. Februar 1871 als geheilt entlassen.

[Dr. Voss, Lazareth Ehrenbreitstein.]

XIV. 11.
Taf. LVI. Fig. 3.

Chassepotkugel, welche von der Spitze her plattgedrückt ist. Auf der rauhen, nicht gedrückten Fläche haften Leinwandstückchen fest wie angeleimt. An einer kraterartig gestalteten Stelle, welche die Basis des Geschosses repräsentirt, ein derselben genau entsprechend konturirtes lose aufliegendes Tuchstückchen. Ludwig Strunck vom Rhein. Inf. Regt. No. 29, verwundet am 18. August 1870 bei Gravelotte, Kugel war durch die Patronentasche in die vordere Bauchwand gedrungen und wurde dort am 23. Januar 1871 extrahirt. Geheilt.

XIV. 12.

Tabatièregeschoss, an der Spitze stark deformirt, mit seiner Basis in fester Verbindung ein Pappepfropf. Füsilier Dionysius Birkle vom 3. Rhein. Inf. Regt. No. 29, am 23. Dezember 1870 an der Hallue verwundet am linken Hüftbeinkamm beim Liegen. Das Projektil wurde am 7. Juni 1871 in Ehrenbreitstein aus der Fossa iliaca ausgeschnitten.

[Dr. Voss.]

XIV. 13.

Ein an der Spitze sehr unregelmässig deformirtes, an einer Seite der Mantelfläche einfach abgeplattetes Projektil, in einem zerschmetterten Oberschenkel bei der Obduktion gefunden. Michelmann, verwundet am 16. August 1870, gestorben am 30. August 1870 an Pyämie.

XIV. 14.

Zwei Preussische Langbleiprojektile aus dem Becken eines durch zwei Schüsse in den Unterleib am 18. August 1870 verwundeten, am 30. August 1870 verstorbenen Franzosen Namens Trévelot.

XIV. 15.

Französisches Projektil mit stachelartigen Deformitäten an Mantelfläche und Basis. Spitze glatt abgeplattet. Franzke, verwundet am 4. September 1870. Lochschuss im Humerus und Fraktur der Ulna. Die Kugel wurde am 4. September 1870 aus dem Spat. interosseum am Vorderarm extrahirt.

XIV. 16.

Chassepotprojektil durch Aufschlagen auf die Tibia von der Spitze und etwas von der Seite her abgeplattet. In der auf diese Weise gebildeten Fläche eine tiefe Grube.

XIV. 17.

Preussisches Langblei, an Basis und Spitze stark deformirt. Franzose Perrot, verwundet am 16. August 1870, gestorben am 29. August 1870 an traumatischer Pneumonie. Die Kugel wurde bei der Sektion aus der Lunge ausgeschnitten.

XIV. 18.

Preussisches Langblei, wenig deformirt. Es hatte die Brust eines Franzosen Namens Didier durchdrungen und wurde am Rücken neben einem Processus spinosus ausgeschnitten.

XIV. 19.

Französisches Projektil ohne Deformation, stammt aus der Hinterbacke des Musketier Kanke, verwundet am 16. August 1870, gestorben am 3. September 1870.

XIV. 20.

Chassepotprojektil, vorwiegend an einer Seite der Mantelfläche und des Basalrandes deformirt, aus dem zertrümmerten Hüftgelenk eines Verwundeten Namens Rosmanik bei der Resektion entfernt.

[Dr. Voss, Lazareth Engers.]

XIV. 21.

Zwei Fragmente von zwei Französischen Geschossen mit eingekeilten Knochensplittern. Eierschmalz vom Bayer. Inf. Regt. No. 12, erlitt in der Schlacht bei Sedan eine Schussfraktur der Klavikula.

XIV. 22.

Chassepotprojektil, von der Spitze her stark deformirt, zwei Glieder der Helmschuppenkette und ein grosses Stück Metalldraht operativ aus der Schädelhöhle entfernt.

Adolf Deichmann vom 1. Hess. Inf. Regt. No. 81, wurde verwundet am 23. September 1870 bei Metz. Schussfraktur des rechten Scheitelbeins in der Mitte zwischen Pfeilnaht und äusserem Gehörgange. Prolapsus cerebri. Ende des Schusskanals im Hinterhauptbein, dicht über dem Tuber accipitale, dort wurden nach Inzision der Haut, die genannten Objekte entfernt. Beständiger Abfluss von Gehirnmasse. Hirnerscheinungen fehlen fast vollkommen. Sensorium bis kurz vor dem Tode am 4. Oktober 1870 fast gar nicht benommen.

[11. Feldlazareth des I. Armeekorps.]

XIV. 23.

Chassepotkugel, an der Spitze und an der einen Seite der Mantelfläche deformirt. Adolf Henrici vom 1. Hess. Inf. Regt. No. 81, verwundet am 23. September 1870 bei Metz. Penetrirende Bauchwunde. Eingangsöffnung vorn rechts, 3 cm unter dem Rippenbogen und etwa 8 cm nach aussen von der Linea alba. Ausgangsöffnung fehlt. Akute Peritonitis, die glücklich bekämpft wird. Acht Tage nach der Verletzung Entleerung der Kugel mit dem ersten Stuhlgange. Geheilt. Patient befand sich im Dezember in Deutschland und schrieb, dass es ihm gut gehe.

XIV. 24.

Sprengstück einer Granate, durch welches ein Oberschenkel in 36 Stücke zertrümmert war. Das Stück wurde bei der Zerlegung des amputirten Oberschenkels gefunden.

XIV. 25.

Zwei ungleich grosse Fragmente einer Chassepotkugel, bei der Sektion des an Pneumonie verstorbenen Garde-Füsilier Kronert, im rechten Oberschenkel gefunden. Eine durch das Geschoss erzeugte Fraktur des Os femoris war vollkommen konsolidirt.

XIV. 26.

Seitlich stark abgeplattetes Chassepotkugelfragment. Bei der Sektion im Oberschenkel vorgefunden, eingekapselt in eine Bindegewebsmembran. Der Knochen war nicht frakturirt.

XIV. 27.

Stark deformirtes Kugelstück, das nur noch an der einigermaassen erhaltenen Basis als von einem Chassepotprojektil abstammend zu erkennen ist, wurde gleichzeitig mit beiliegenden Tuchfetzen und Knochensplittern 1870 im Barackenlazareth des Tempelhofer Feldes extrahirt.

[B. L. d. T F.]

XIV. 28.

Mitrailleusenprojektil mit grossem seitlichen Defekt, dessen Ränder — ursprünglich aufgeworfen und scharf — an einzelnen Stellen abgeplattet und geglättet sind. Spitze beträchtlich deformirt. Das Geschoss wurde im Jahre 1870 im Barackenlazareth des Tempelhofer Feldes extrahirt.

[B. L. d. T. F.]

XIV. 29.

Drei Kugelfragmente, aus Schusskanälen der Hand von Prof. Groke im Reservelazareth Demmin 1870 extrahirt.

XIV. 30.

Fünfzehn — in einem Pappkästchen zu sechs Gruppen (a—f) vereinigte — Chassepotkugeln, die während des Feldzuges 1870/71 extrahirt wurden, repräsentiren die wichtigsten an diesem Projektil vorgekommenen Gestaltsveränderungen:

a. Fünf dieser Geschosse sind fast ausschliesslich an der Spitze deformirt;
b. zwei von der Spitze her so stark plattgedrückt, dass nur noch die Basis und der zunächst an sie angrenzende Abschnitt des Mittelstücks in der normalen Form erhalten ist;
c. (Taf. LVI. Fig. 4) eine Kugel von der Spitze und etwas von der Seite her fast total plattgedrückt, so dass von der Mantelfläche fast gar nichts mehr erhalten ist. Die durch die Abplattung neugebildete Fläche ist konvex, ihre Umrandung nach der intakt gebliebenen Basis umgebogen;
d. (Taf. LVI. Fig. 5) eine Kugel, von der Spitze her stark

plattgedrückt, mit seitlichem Substanzdefekt. Ränder der Basis nach hinten umgebogen;

e. ein Kugelfragment besteht aus der seitlich abgeplatteten, aber deutlich erkennbaren Spitze. Mittelstück und Basis fehlen;

f. bei zwei dieser 15 Kugeln Spitze, Mittelstück und Basis deformirt, bei der einen von beiden so hochgradig, dass keiner der genannten Theile erkennbar.

XIV. 31.

Ein Tabatièreprojektil mit Pappetreibspiegel. An der Spitze kleinere Impressionen. Unterer Theil des Mittelstücks mit dem entsprechenden Abschnitte des Basalrandes stark abgeplattet.

XIV. 32.

Drei Preussische Langbleiprojektile, 1870 extrahirt. Zwei davon gar nicht deformirt, das dritte von der Spitze her abgeplattet.

XIV. 33.

Preussisches Langblei, am 4. Dezember 1870 einem bei Champigny verwundeten Franzosen aus der Hinterbacke ausgeschnitten. Spitze und eine Hälfte der Mantelfläche starke Impressionen zeigend.

XIV. 34.
Taf. LVI. Fig. 6.

Tulpenblattähnliche Umkrämpung eines Preussischen Langbleifragments, an dem ein Randstück der Basis noch erkennbar ist. Das Geschoss wurde einem Franzosen, Namens Benjamin Dalle, extrahirt. Es hatte einen Lochschuss der Darmbeinschaufel mit sehr geringer Splitterung bewirkt.

XIV. 35.

Preussisches Langblei, in zwei fast gleiche, stark deformirte Stücke gespalten. Dieselben wurden am 2. Dezember 1870 einem Franzosen Philippe Martin aus dem rechten Oberschenkel extrahirt, die Kugel hatte den Knochen frakturirt und in mehrere Splitter zerbrochen.

XIV. 36.

Deformirtes Preussisches Langblei, vorwiegend von der Spitze her, an zwei Stellen aber auch seitlich abgeplattet. Am 4. Dezember 1870 aus dem Oberschenkel eines Franzosen exzidirt. Das Geschoss hatte eine Splitterfraktur des Knochens hervorgebracht.

XIV. 37.

Chassepotkugel, am vorderen Ende stark deformirt. Aus dem Unterschenkel eines Württembergischen Soldaten am 4. Dezember 1870 ausgeschnitten. Eine Fraktur der Knochen, an die man bei der starken Deformirung des Geschosses denken musste, war nicht nachzuweisen.

XIV. 38.
Taf. LVI. Fig. 7.

Chassepotkugel, an deren Spitze Knochensplitter fest eingekeilt sind. Soldat Goldbeck bei Brie am 30. November 1870 verwundet. Eintritt der Kugel unter dem Nabel links. Kugel am 11. Dezember 1870 aus dem Kreuzbein exzidirt.

XIV. 39.
Taf. LVI. Fig. 8.

Chassepotkugel, nach Art eines Fächers auseinandergespreizt; sie wurde fünf Tage nach der Verletzung aus dem Unterschenkel eines am 30. November 1870 verwundeten Württembergischen Soldaten ausgeschnitten, das Projektil lag der nicht frakturirten Tibia auf.

XIV. 40.
Taf. LVI. Fig. 9.

Mitrailleusenprojektil, an der Spitze fast gar nicht deformirt, an der einen Seite des Mittelstückes eine tiefe, breite, sehr glatte Furche, welche schraubenförmig gewunden verläuft. Das Geschoss wurde einem 1870 Verwundeten, Namens v. Zapoersky, exzidirt.

XIV. 41.

Zwei Kästen, enthaltend Bleiabgüsse von Projektilen, die Generalarzt Dr. Beck gesammelt hat, und zwar:

a. Remingtongeschoss normal,
b. - difform,
c. - -
d. Shrapnelkugel normal,
e. - difform durch Aufschlagen auf eine Mauer,
f. - difform, Theilung durch Aufschlagen am Knochen,
g. Mitrailleusenkugel normal,
h. Spencergeschoss fast normal,
i. - difform,
k. Kleine Spitzkugel normal,
l. - - difform,
m. Kleine Revolver-Spitzkugel difform,
n. Stück eines Bleimantels einer Granate.

Geschenk des Generalarztes Dr. Beck.

Projektile aus dem Orientalischen Kriege 1877/78.

XIV. 42.

Zwölf Stück nicht abgefeuerte Patronen, die im Orientalischen Kriege gebraucht wurden: a. drei Russische Krnka-Patronen und eine isolirte Kugel; b. zwei Russische Berdan-Patronen; c. zwei Rumänische Peabody-Patronen; d. eine türkische Martini-Peabody-Patrone; e. eine Türkische Magazin-Revolverpatrone; f. zwei Türkische Snider-Projektile.

XIV. 43.
Taf. LVI. Fig. 10.

Vier Snider-Projektile a — d, bei denen durchweg der hölzerne Treibspiegel mehr oder minder tief in die Aushöhlung des hinteren Endes der Kugel hineingetrieben, der Mantel darüber verbogen oder wie bei a gleichzeitig eingerissen ist. Am vorderen Ende der Kugel nur leichtere Deformitäten. Die Projektile wurden sämmtlich bei Plewna verwundeten Rumänen extrahirt.

[Stabsärzte Vahl und Bruberger.]

XIV. 44.
Taf. LVI. Fig. 11.

Vier Snider-Projektile a — d, bei denen der hölzerne Treibspiegel herausgefallen, mit meist bedeutenderen Deformitäten am vorderen soliden Ende des Projektils und am Mantel. Pro-

jektil a zeigt an der einen Seite eine der Längsachse genau parallel verlaufende, tiefe, breite Furche. Sämmtlich bei Plewna verwundeten Rumänen extrahirt.

[Oberstabsarzt Hahn und Stabsarzt v. Scheven.]

XIV. 45.

Taf. LVI. Fig. 12.

Hochgradig deformirtes Snider-Projektil. Der ganze Mantel, welcher mehr als die Hälfte des hinteren Endes der Kugel einnimmt, ist bandartig abgerollt, das vordere solide Ende kaum mehr zu erkennen. Das Projektil hatte dem Rumänen Mihai Domitru beim Sturm auf Plewna am 11. September 1877 aus etwa 50 Schritt Entfernung den rechten Humerus frakturirt und wurde am 23. Oktober 1877 aus einer grösseren Eiterhöhle am Oberarm extrahirt.

[Stabsärzte Vahl und Bruberger.]

XIV. 46.

Projektil, von Dr. Vahl in Sistowo einem Russen extrahirt. Die Kugel hatte den Radius frakturirt, ihr vorderes Ende ist zum Theil abgesprengt und sehr scharfkantig deformirt.

[Stabsärzte Vahl und Bruberger.]

XIV. 47.

Russisches Krnka-Projektil, einem Türken aus der Muskulatur des Rückens ausgeschnitten, dasselbe hatte die Rippen gestreift, ohne sie zu frakturiren.

XIV. 48.

Taf. LVI. Fig. 13 und 14.

Zwei Russische Berdan-Projektile a und b mit sehr deutlichem Ausdruck der Züge des Gewehrs. Beide bei Plewna am 10. Dezember 1877 verwundeten Türken ausgeschnitten, das eine (a), stark seitlich abgeplattet, hatte beide Vorderarmknochen frakturirt, das andere (b), wenig deformirt, steckte am Ende eines langen Weichtheilschusses.

XIV. 49.

Türkisches, im Shrapnel enthaltenes Rundblei mit leichten Eindrücken, einem am 12. September 1877 bei Plewna verwundeten Rumänen aus der Muskulatur des Rückens ausgeschnitten.

Andere Projektile.

XIV. 50.

Mauser-Projektil. Vorderes Ende pilzartig umgekrämpt. Das Geschoss wurde in der Leiche eines Selbstmörders bei der Sektion vorgefunden.

Unteroffizier . . . . . vom Kaiser Franz Garde-Gren. Regt. No. 2 erschoss sich in der Nacht vom 1. zum 2. April 1881 mittelst Mausergewehr.

Sektion: Einschussöffnung in der Herzgegend, Ausschussöffnung nicht vorhanden. Die Kugel hat die Herzspitze getroffen und den rechten Ventrikel eröffnet, das Zwerchfell durchbohrt, in der vorderen, sowie in der hinteren Magenwand je ein faustgrosses Loch gemacht und den Dünndarm in der linken Fossa iliaca zerrissen. Der Schusskanal verläuft dann durch einen Theil des Psoas, um von der unteren hinteren Beckenpartie aus in die äusseren Weichtheile einzudringen. Das Projektil wurde in der linken Glutaealfalte, dicht unter der Haut liegend, vorgefunden.

XIV. 51.

Taf. LVI. Fig. 15.

Mauser-Projektil, vorderes Ende pilzartig umgekrämpt. Auf dem Scheibenstande gefunden.

XIV. 52.

Platzpatrone mit einem von derselben durchschossenen Infanteriehelm. Die Patrone ist aus einer Distanz von zehn Schritt durch den linken Adlerflügel, sowie durch die vordere Wand des Helms hindurchgedrungen und dann, ohne den Kopf zu verletzen, gegen die Innenfläche der hinteren Helmwand angeprallt, an einer Stelle, welche von dem Lederfutter bedeckt wird. Durch den ohne Beschädigung des letzteren erfolgten Anprall ist an der getroffenen Stelle ein halbkreisförmiger Schlitz entstanden. Die Patrone blieb im Helm liegen.

XIV. 53.

Negergeschosse, aus Körpertheilen von Negern extrahirt nach einem Gefecht in Sandana (Loango).

[Stabsarzt Falkenstein.]

XIV. 54.

Drei Stücke einer Helmschuppenkette, operativ aus der Wange entfernt. Wilhelm Schwalbe vom Gren. Regt. No. 11, verwundet am 16. August 1870. Operirt am 21. November 1870 von Prof. Esmarch.

XIV. 55.

Verschiedene sogenannte indirekte Projektile, die im Kriege 1870/71 extrahirt wurden.

Vergleichende Tabelle der Nummern

des

neuen und des alten Katalogs.

Neuer Katalog		alter Katalog.
I. A 1.	=	I. A 21.
2.	=	5.
3.	=	3.
4.	=	8.
5.	=	1.
6.	=	4.
7.	=	11.
8.	=	26.
9.	=	
10.	=	10.
11.	=	15.
12.	=	17.
13.	=	19.
14.	=	20.
15.	=	24.
16.	=	25.
17.	=	2.
18.	=	9.
[1]) 19.	=	28.
22.	=	13.
23.	=	14.
24.	=	16.
25.	=	18.
26.	=	22.
27.	=	12.
28.	=	81.
29.	=	23.
30.	=	6.
31.	=	7.
I. B 1.	=	I. B 19.
2.	=	27.
3.	=	29.
4.	=	33.
5.	=	8.
6.	=	6.
7.	=	25.
8.	=	16.
9.	=	26.
10.	=	17.

Neuer Katalog		alter Katalog.
I. B 11.	=	I. B 13.
12.	=	14.
13.	=	18.
14.	=	37.
15.	=	38.
16.	=	39.
17.	=	31.
18.	=	1.
19.	=	5.
20.	=	9.
21.	=	10.
22.	=	11.
23.	=	15.
24.	=	35.
25.	=	36.
26.	=	2.
27.	=	3.
28.	=	4.
29.	=	7.
30.	=	12.
31.	=	20.
32.	=	21.
33.	=	22.
34.	=	23.
35.	=	24.
36.	=	28.
37.	=	30.
38.	=	32.
39.	=	34.
40.	=	40.
I. C 1.	=	I. C 71.
2.	=	8.
3.	=	5.
4.	=	3.
5.	=	2.
6.	=	70.

Neuer Katalog		alter Katalog.
II. A 1.	=	II. A 8.
2.	=	5.
3.	=	81.
4.	=	2.
5.	=	10.
6.	=	15.
7.	=	18.
8.	=	3.
9.	=	4.
10.	=	6.
11.	=	7.
12.	=	9.
13.	=	14.
14.	=	20.
15.	=	1.
16.	=	19.
17.	=	16.
18.	=	17.
19.	=	12.
20.	=	11.
21.	=	13.
II. C 1.	=	II. C 1.
III. A 1.	=	III. A 8.
2.	=	5.
3.	=	16.
4.	=	7.
5.	=	6.
6.	=	4.
7.	=	11.
8.	=	20.
9.	=	13.
10.	=	15.
11.	=	1.
12.	=	3.
13.	=	9.
14.	=	12.
15.	=	14.

Neuer Katalog		alter Katalog.
III. A 16.	=	III. A 21.
17.	=	22.
18.	=	23.
19.	=	1.
20.	=	14.
21.	=	17.
22.	=	18.
23.	=	13.
IV. A 1.	=	IV. A 20.
2.	=	21.
3.	=	23.
4.	=	24.
5.	=	63.
6.	=	22.
7.	=	25.
8.	=	26.
9.	=	27.
10.	=	28.
11.	=	57.
12.	=	52.
13.	=	46.
14.	=	7.
15.	=	8.
16.	=	18.
17.	=	31.
18.	=	4.
19.	=	44.
20.	=	46.
21.	=	47.
22.	=	50.
23.	=	51.
24.	=	53.
25.	=	54.
26.	=	61.
27.	=	2.
28.	=	1.
29.	=	6.
30.	=	12.

[1]) I. A 20 und I. A 21 } neu zugekommen (im alten Katalog nicht verzeichnet).

Berichtigungen.

1. Zum Text.

Auf Seite 99 bei X. A 19 statt „Taf. XXVIII Fig. 1 und 1a“ lies „Taf. XXVIII Fig. 1“.

„ „ 112 bei X. A 94. Die Worte „Die Brücke ist durchgebrochen (Fig. 2 und 3), die frühere Stellung zeigt die Figur 1“ fallen fort.

„ „ 149 letzte Zeile statt „Tafel LIV“ lies „Tafel LVI“.

„ „ 150 bei X. A 64 statt „Seite 230“ lies „Seite 231“.

2. Zu den Tafeln.

Auf Tafel XXXVII statt „Fig. 3“ lies „Fig. 2a“.

Nachtrag.

Die auf Seite 15 und 17 erwähnte Abhandlung des Stabsarztes Dr. Reger ist inzwischen unter dem Titel „Die Gewehrschusswunden der Neuzeit. Strassburg 1884“ im Buchhandel erschienen.

Neuer Katalog		alter Katalog.
IV. A 31.	=	IV. A 14.
32.	=	16.
33.	=	17.
34.	=	19.
35.	=	29.
36.	=	30.
37.	=	32.
38.	=	34.
39.	=	3.
40.	=	9.
41.	=	10.
42.	=	11.
43.	=	15.
44.	=	33.
45.	=	36.
46.	=	37.
47.	=	38.
48.	=	39.
49.	=	40.
50.	=	41.
51.	=	43.
52.	=	55.
53.	=	56.
54.	=	49.
55.	=	58.
IV. C 1.	=	IV. C 4.
V. A 1.	=	V. A 7.
2.	=	60.
3.	=	25.
4.	=	43.
5	=	45.
6.	=	47.
7.	=	54.
8.	=	31.
9.	=	32.
10.	=	42.
11.	=	33.
12.	=	17.
13.	=	10.
14.	=	34.
15.	=	16.
16.	=	24.
17.	=	18.
18.	=	44.
19.	=	50.
20.	=	55.
21.	=	56.
22.	=	52.
23.	=	58.
24.	=	6.
25.	=	26.
26.	=	1.
27.	=	3.
28.	=	4.
29.	=	8.
30.	=	11.

Neuer Katalog		alter Katalog.
V. A 31.	=	V. A 12.
32.	=	14.
33.	=	13.
34.	=	20.
35.	=	22.
36.	=	23.
37.	=	27.
38.	=	28.
39.	=	29.
40.	=	35.
41.	=	36.
42.	=	37.
43.	=	39.
44.	=	40.
45.	=	41.
46.	=	48.
47.	=	51.
48.	=	2.
49.	=	5.
50.	=	9.
51.	=	38.
52.	=	46.
53.	=	15.
54.	=	49.
55.	=	21.
56.	=	81.
57.	=	53.
58.	=	59.
59.	=	19.
60.	=	61.
61.	=	57.
62.	=	30.
V. C 1.	=	VI. C 7.
2.	=	V. C 1.
3.	=	VI. A 5.
VI. A 1.	=	VI. A 14.
2.	=	13.
3.	=	16.
4.	=	15.
5.	=	8.
6.	=	7.
7.	=	6.
8.	=	3.
9.	=	1.
10.	=	12.
11.	=	2.
12.	=	4.
13.	=	10.
14.	=	11.
VI. C 1.	=	VI. C 1.
2.	=	2.
3.	=	3.
4.	=	4.
5.	=	6.

Neuer Katalog		alter Katalog.
VII. A 1.	=	VII. A 5.
2.	=	15.
3.	=	17.
4.	=	18.
5.	=	13.
6.	=	14.
7.	=	4.
8.	=	6.
9.	=	7.
10.	=	8.
11.	=	VI. A 9.
12.	=	VII. A 2.
13.	=	9.
14.	=	10.
15.	=	16.
16.	=	11.
17.	=	12.
18.	=	1.
19.	=	3.
VIII. A 1.	=	VIII. A 9.
2.	=	11.
3.	=	14.
4.	=	17.
5.	=	18.
6.	=	21.
7.	=	8.
8.	=	7.
9.	=	2.
10.	=	1.
11.	=	2.
12.	=	16.
13.	=	11.
14.	=	3.
15.	=	18.
16.	=	19.
17.	=	4.
18.	=	5.
19.	=	14.
20.	=	15.
21.	=	6.
VIII. C 1.	=	VIII. C 1.
2.	=	2.
IX. A 1.	=	IX. A 6.
2.	=	11.
3.	=	14.
4.	=	12.
5.	=	10.
6.	=	5.
7.	=	1.
8.	=	2.
9.	=	3.
10.	=	4.
11.	=	7.
12.	=	8.
13.	=	9.
14.	=	13.

Neuer Katalog		alter Katalog.
X. A 1.	=	X. A 34.
2.	=	20.
3.	=	122.
4.	=	120.
5.	=	47.
6.	=	131.
7.	=	125.
8.	=	23.
9.	=	134.
10.	=	119.
11.	=	43.
12.	=	136.
13.	=	118.
14.	=	124b.
15.	=	29.
16.	=	2.
17.	=	130.
18.	=	42.
19.	=	21.
20.	=	69.
21.	=	62.
22.	=	31.
23.	=	84.
24.	=	133.
25.	=	22.
26.	=	101.
27.	=	109.
28.	=	72.
29.	=	103.
30.	=	110.
31.	=	26.
32.	=	28.
33.	=	30.
34.	=	117.
35.	=	126.
36.	=	71.
37.	=	107.
38.	=	64.
39.	=	46.
40.	=	58.
41.	=	6.
42.	=	25.
43.	=	40.
44.	=	27.
45.	=	111.
46.	=	53.
47.	=	121.
48.	=	8.
49.	=	24.
50.	=	36.
51.	=	113.
52.	=	55.
53.	=	54.
54.	=	108.
55.	=	79.
56.	=	80.
57.	=	83.

Neuer Katalog		alter Katalog.
X. A 58.	=	X. A 114.
59.	=	78.
60.	=	112.
61.	=	61.
62.	=	51.
63.	=	123.
64.	=	44.
65.	=	77.
66.	=	73.
67.	=	52.
68.	=	68.
69.	=	56.
70.	=	57.
71.	=	132.
72.	=	38.
73.	=	48.
74.	=	74.
75.	=	35.
76.	=	70.
77.	=	115.
78.	=	82.
79.	=	11.
80.	=	63.
81.	=	85.
82.	=	94.
83.	=	75.
84.	=	95.
85.	=	41.
86.	=	91.
87.	=	90.
88.	=	127.
89.	=	106.
90.	=	102.
91.	=	89.
92.	=	39.
93.	=	5.
94.	=	4.
95.	=	3.
96.	=	1.
97.	=	7.
98.	=	86.
99.	=	45.
100.	=	10.
101.	=	104.
102.	=	106.
103.	=	16.
104.	=	97.
105.	=	99.
106.	=	105.
107.	=	100.
108.	=	98.
109.	=	9.
110.	=	93.
111.	=	18.
112.	=	17.
113.	=	87.
114.	=	88.
115.	=	92.

Neuer Katalog		alter Katalog.
X. A 116.	=	X. A 19.
117.	=	13.
118.	=	14.
119.	=	129.
120.	=	128.
121.	=	76.
122.	=	50.
123.	=	49.
X. C 1.	=	X. B 4.
X. C 2.	=	X. C 1.
XI. A 1.	=	XI. A 38.
2.	=	52.
3.	=	40.
4.	=	35.
5.	=	55.
6.	=	45.
7.	=	44.
8.	=	X. A 96.
9.	=	XI. A 21.
10.	=	15.
11.	=	29.
12.	=	42.
13.	=	X. A 66.
14.	=	XI. A 48.
15.	=	XII. A 11.
16.	=	XI. A 23.
17.	=	29.
18.	=	X. A 32.
19.	=	XI. A 4.
20.	=	26.
21.	=	27.
22.	=	36.
23.	=	X. A 81.
24.	=	59.
25.	=	XI. A 1.
26.	=	2.
27.	=	47.
28.	=	24.
29.	=	54.
30.	=	5.
31.	=	30.
32.	=	6.
33.	=	7.
34.	=	8.
35.	=	19.
36.	=	41.
37.	=	XII. A 12.
38.	=	XI. A 49.
39.	=	X. A 12.
40.	=	XI. A 20.
41.	=	3.
42.	=	16.
43.	=	28.
44.	=	33.

Neuer Katalog		alter Katalog.
XI. A 45.	=	XI. A 32.
46.	=	50.
47.	=	17.
48.	=	14.
49.	=	25.
50.	=	11.
51.	=	12.
52.	=	13.
53.	=	34.
54.	=	X. A 60.
55.	=	65.
56.	=	67.
57.	=	XI. A 22.
58.	=	18.
59.	=	46.
60.	=	31.
61.	=	10.
62.	=	39.
63.	=	43.
64.	=	37.
XII. A 1.	=	XII. A 47.
2.	=	25.
3.	=	37.
4.	=	3.
5.	=	17.
6.	=	16.
7.	=	18.
8.	=	10.
9.	=	38.
10.	=	39.
11.	=	35.
12.	=	52.
13.	=	20.
14.	=	23.
15.	=	30.
16.	=	40.
17.	=	33.
18.	=	42.
19.	=	6.
20.	=	28.
21.	=	2.
22.	=	43.
23.	=	36.
24.	=	32.
25.	=	31.
26.	=	26.
27.	=	22.
28.	=	21.
29.	=	7.
30.	=	8.
31.	=	49.
32.	=	27.
33.	=	24.
34.	=	19.
35.	=	15.

Neuer Katalog		alter Katalog.
XII. A 36.	=	XII. A 4.
37.	=	5.
38.	=	1.
39.	=	34.
40.	=	41.
41.	=	44.
42.	=	45.
43.	=	29.
44.	=	48.
45.	=	46.
46.	=	13.
47.	=	14.
48.	=	51.
49.	=	31.
50.	=	9.
51.	=	50.
XII. C 1.	=	XII. C 8.
2.	=	9.
3.	=	10.
4.	=	1.
5.	=	2.
6.	=	3.
7.	=	11.
8.	=	J 65.
9.	=	J 68.
XIII. A 1.	=	XIII. A 14.
2.	=	10.
3.	=	18.
4.	=	27.
5.	=	12.
6.	=	26.
7.	=	13.
8.	=	30.
9.	=	4.
10.	=	9.
11.	=	32.
12.	=	33.
13.	=	34.
14.	=	8.
15.	=	1.
16.	=	23.
17.	=	17.
18.	=	22.
19.	=	15.
20.	=	35.
21.	=	36.
22.	=	11.
23.	=	19.
24.	=	20.
25.	=	24.
26.	=	25.
27.	=	29.
28.	=	33.
29.	=	5.
30.	=	37.

Neuer Katalog		alter Katalog.
XIII. A 31.	=	XIII. A 38.
32.	=	28.
33.	=	41.
34.	=	2.
35.	=	3.
36.	=	7.
37.	=	40.
38.	=	16.
39.	=	6.
XIII. C 1.	=	XIII. A 21.
XIV. 1.	=	XIV. 1.
2.	=	2.
3.	=	3.
4.	=	4.
5.	=	5.

Neuer Katalog		alter Katalog.
XIV. 6.	=	XIV. 6.
7.	=	7.
8.	=	20.
9.	=	8.
10.	=	9.
11.	=	10.
12.	=	11.
13.	=	12.
14.	=	13.
15.	=	14.
16.	=	15.
17.	=	16.
18.	=	17.
19.	=	18.
20.	=	19.
21.	=	21.
22.	=	22.
23.	=	23.

Neuer Katalog		alter Katalog.
XIV. 24.	=	XIV. 24.
25.	=	25.
26.	=	26.
27.	=	27.
28.	=	28.
29.	=	41.
30.	=	42.
31.	=	43.
32.	=	44.
33.	=	45.
34.	=	46.
35.	=	47.
36.	=	48.
37.	=	49.
38.	=	50.
39.	=	51.
40.	=	52.

Neuer Katalog		alter Katalog.
XIV. 41.	=	XIV. 53.
42.	=	33.
43.	=	34.
44.	=	35.
45.	=	36.
46.	=	37.
47.	=	38.
48.	=	39.
49.	=	40.
50		(neu zugekommen)
51.	=	30.
52.	=	29.
53.	=	32.
54.	=	31.
55.	=	45.

Uebersicht der Tafeln.

Tafel	Figur	Präparat
I.	1 u. 1 a. 2 u. 2 a.	I. A 2. I. A 5.
II.	1 u. 1 a.	I. A 6.
III.	1, 1 a. u. 1 b. 2 u. 2 a.	I. A 8. I. A 13.
IV.	1 u. 1 a. 2 u. 2 a. 3	I. A 17. I. A 18. I. A 19.
V.	1 u. 1 a. 2 u. 2 a.	I. A 22. I. B 5.
VI.	1 u. 1 a.	I. B 14.
VII.	1 u. 1 a. 2	I. B 30. I. C 2.
VIII.	1 2 3	II. A 5. II. A 8. II. A 9.
IX.	1 2	III. A 2. III. A 6.
X.	1 u. 1 a.	III. A 10.
XI.	1 2	III. A 11. III. A 12.
XII.	1, 1 a—1 e.	IV. A 5.
XIII.	1 2 u. 2 a. 3 u. 3 a.	IV. A 7. IV. A 14. IV. A 30.
XIV.	1 2 3 4	IV. A 18. IV. A 21. IV. A 23. IV. A 56.
XV.	1 2 3	IV. A 24. IV. A 25. IV. A 62.
XVI.	1 2 3 4 5 6	V. A 24. V. A 27. V. A 28. V. A 40. V. A 49. V. A 61.
XVII.	1, 1 a. u. 1 b.	V. C 2.
XVIII.	1 2 3	VI. A 8. VI. A 9. VI. A 11.
XIX.	1 2	VIII. A 8. VIII. A 20.
XX.	1 u. 1 a.	VIII. A 10.
XXI.	1 2	VIII. A 12. VIII. A 13.
XXII.	1 u. 1 a.	VIII. A 17.
XXIII.	1 u. 1 a.	IX. A 6.
XXIV.	1 u. 1 a.	IX. A 8.
XXV.	1 2 u. 2 a.	X. A 2. X. A 9.
XXVI.	1, 1 a. u. 1 b. 2	X. A 12. X. A 17.
XXVII.	1 2 3	X. A 15. X. A 16. X. A 18.
XXVIII.	1 u. 1 a. 2 u. 2 a.	X. A 19. X. A 21.
XIX.	1 u. 1 a. 2 3 u 3 a.	X. A 23. X. A 24. X. A 25.
XXX.	1, 1 a.—1 e.	X. A 26.

Tafel	Figur	Präparat
XXXI.	1 u. 1a. 2, 2a. u. 2b.	X. A 28. X. A 37.
XXXII.	1 u. 1a. 2 3	X. A 41. X. A 48. X. A 51.
XXXIII.	1 u. 1a.	X. A 52.
XXXIV.	1 u. 1a. 2 u. 2a.	X. A 54. X. A 58.
XXXV.	1 u. 1a. 2	X. A 65. X. A 66.
XXXVI.	1 u. 1a.	X. A 66.
XXXVII.	1 2 u. 2a.	X. A 79. X. A 85.
XXXVIII.	1 2	X. A 93. X. A 94.
XXXIX.	1, 1a. u. 1b.	X. A 95.
XL.	1 u. 1a.	X. A 97.
XLI.	1 2 3	X. A 100. X. A 109. X. A 112.
XLII.	1 2 u. 2a.	XI. A 5. XI. A 6.
XLIII.	1 2 u. 2a.	XI. A 16. XI. A 19.
XLIV.	1 u. 1a. 2	XI. A 30. XI. A 32.
XLV.	1, 1a. u. 1b. 2 u. 2a.	XI. A 33. XI. A 34.
XLVI.	1 2 3	XI. A 36. XI. A 39. XI. A 40.
XLVII.	1 u. 1a. 2	XI. A 43. XI. A 53.
XLVIII.	1 2 3	XII. A 3. XII. A 4. XII. A 9.
XLIX.	1 2 u. 2a.	XII. A 10. XII. A 11.
L.	1 2 3 u. 3a.	XII. A 19. XII. A 21. XII. A 36.
LI.	1 2, 2a. u. 2b.	XII. A 37. XII. A 38.
LII.	1 u. 1a.	XII. A 39.
LIII.	1 u. 1a.	XII. C 3.
LIV.	1 2, 2a. u. 2b.	XIII. A 15. XIII. A 27.
LV.	1 u. 1a.	XIII. A 32.
LIV.	1 — inkl. 15	XIV.

Nachträge.

(Identische und wahrscheinlich identische Fälle.)

S. 69.	IV. A 1.	Vergl. Bd. V, S. 447, Fall 32.
S. 70.	IV. A 9.	Vergl. Bd. V, S. 430, Fall 32.
S. 70.	IV. A 10.	Vergl. Bd. V, S. 447, Fall 35.
S. 70.	IV. A 11.	Vergl. Bd. V, S. 413, Fall 100.
S. 70.	IV. A 17.	Vergl. Bd. V, S. 424, Fall 158.
S. 71.	IV. A 19.	Vergl. Bd. V, S. 536, Fall 2.
S. 84.	VI. A 14.	Vergl. Bd. V, S. 50, Fall 288.
S. 86.	VII. A 5.	Vergl. Bd. V, S. 95, Fall 33.
S. 86.	VII. A 7.	Vergl. Bd. V, S. 510, Fall 4.
S. 87.	VII. A 11.	Vergl. Bd. V, S. 507, Fall 11.
S. 93.	IX. A 2.	Vergl. Bd. V, S. 514, Fall 14.
S. 103.	X. A 39.	Vergl. Bd. V, S. 214, Fall 291.
S. 106.	X. A 61.	Vergl. Bd. V, S. 186, Fall 7.
S. 106.	X. A 61.	Vergl. Bd. V, S. 187, Fall 7.
S. 106.	X. A 64.	Vergl. Bd. V, S. 230, Fall 478.
S. 107.	X. A 69.	Vergl. Bd. V, S. 199, Fall 135.
S. 110.	X. A 83.	Vergl. Bd. V, S. 207, Fall 299.
S. 113.	X. A 99.	Vergl. Bd. V, S. 237, Fall 537.
S. 114.	X. A 105.	Vergl. Bd. V, S. 221, Fall 367.
S. 114.	X. A 108.	Vergl. Bd. V, S. 263, Fall 66.
S. 115.	X. A 113.	Vergl. Bd. V, S. 154, Fall 14.
S. 115.	X. A 115.	Vergl. Bd. V, S. 183, Fall 307.
S. 115.	X. A 120.	Vergl. Bd. V, S. 263, Fall 75.
S. 115.	X. A 122.	Vergl. Bd. V, S. 257, Fall 8.
S. 117.	XI. A 3.	Vergl. Bd. V, S. 256, Fall 749.
S. 117.	XI. A 4.	Vergl. Bd. V, S. 219, Fall 340.
S. 117.	XI. A 6.	Vergl. Bd. V, S. 170, Fall 180.
S. 117.	XI. A 8.	Vergl. Bd. V, S. 201, Fall 163.
S. 118.	XI. A 12.	Vergl. Bd. V, S. 264, Fall 81.
S. 118.	XI. A 13.	Vergl. Bd. V, S. 171, Fall 192.
S. 118.	XI. A 16.	Vergl. Bd. V, S. 208, Fall 236.
S. 118.	XI. A 20.	Vergl. Bd. V, S. 247, Fall 644.
S. 120.	XI. A 31.	Vergl. Bd. V, S. 178, Fall 260.
S. 124.	XI. A 57.	Vergl. Bd. V, S. 278, Fall 150.
S. 124.	XI. A 58.	Vergl. Bd. V, S. 172, Fall 196.
S. 124.	XI. A 60.	Vergl. Bd. V, S. 166, Fall 138.
S. 125.	XI. A 62.	Vergl. Bd. V, S. 277, Fall 139.
S. 125.	XI. A 64.	Vergl. Bd. V, S. 152, Fall 2.
S. 126.	XII. A 3.	Vergl. Bd. V, S. 208, Fall 240.
S. 130.	XII. A 32.	Vergl. Bd. V, S. 254, Fall 718.
S. 132.	XII. A 49.	Vergl. Bd. V, S. 551, Fall 54.
S. 134.	XIII. A 1.	Vergl. Bd. V, S. 357, Fall 95.
S. 135.	XIII. A 8.	Vergl. Bd. V, S. 333, Fall 92.
S. 135.	XIII. A 11.	Vergl. Bd. V, S. 322, Fall 288.
S. 138.	XIII. A 36.	Vergl. Bd. V, S. 303, Fall 114.

Gedruckt in der Königlichen Hofbuchdruckerei von E. S. Mittler u. Sohn in Berlin, Kochstrasse 69/70.

Fig. 1. (I. A 2)

3. 7. 66.
Lorenzgasse.
Stirnschuß
Necrose
+
Meningitis
purul.

Fig. 1a. (I. A 2.)

19. 9. 1793

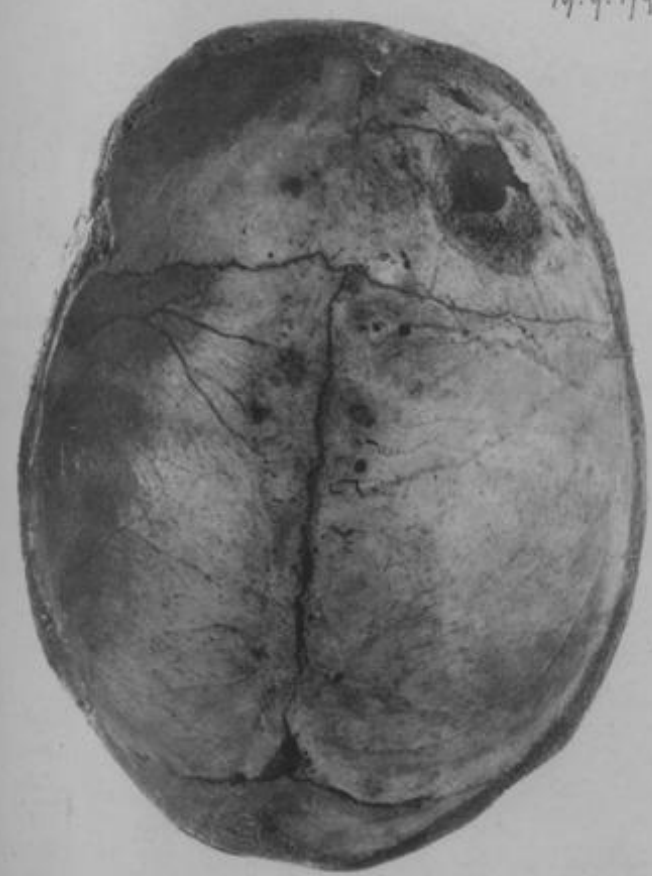

Fig. 2. (I. A 5)

Fig. 2a. (I. A 5.)

Fig. 1. (I A 6.)

abgeglattete Kegel

3. 7. 66.

Öffnung Lorenzgeschoß

Hemiplegia dextra

† 21. 7. 66.

Fig. 1a. (I. A 6.)

19.10.77 bei Plewna
Tangentialschuß
+
Hirnabscheß

Fig. 1. (I. A 8.)

Fig. 1a. (I. A 8.)

Fig. 1b. (I. A 8.)

Fig. 2 (I. A 13.)

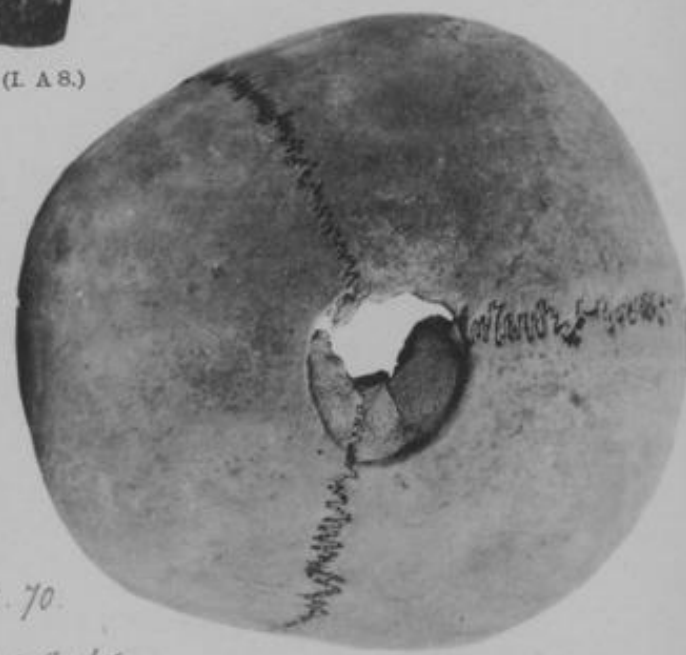

Fig. 2a. (I. A 13.)

16.8.70.
Tangentialschuß

Depressions fracture; consolidirt.
† 15.11.70. Meningitis parul.; Erysipelas.

7. 5. 1807 (Danzig)
bombenkrangfleck
Keilmiskäng.
+ 10. 5. 07.

Fig. 1. (I A 17.)

Fig. 1a. (I A 17.)

† Nouiard 1870

Knochenmeißel?

Pellfenerw.
Revolver Jam
Grünen.
Hofp

Fig. 2. (I A 18.)

Fig. 3. (I A 19.)

Chassepot. infern.
Fig. 2a. (I A 18.)

Fig. 1. (I. A 22.)

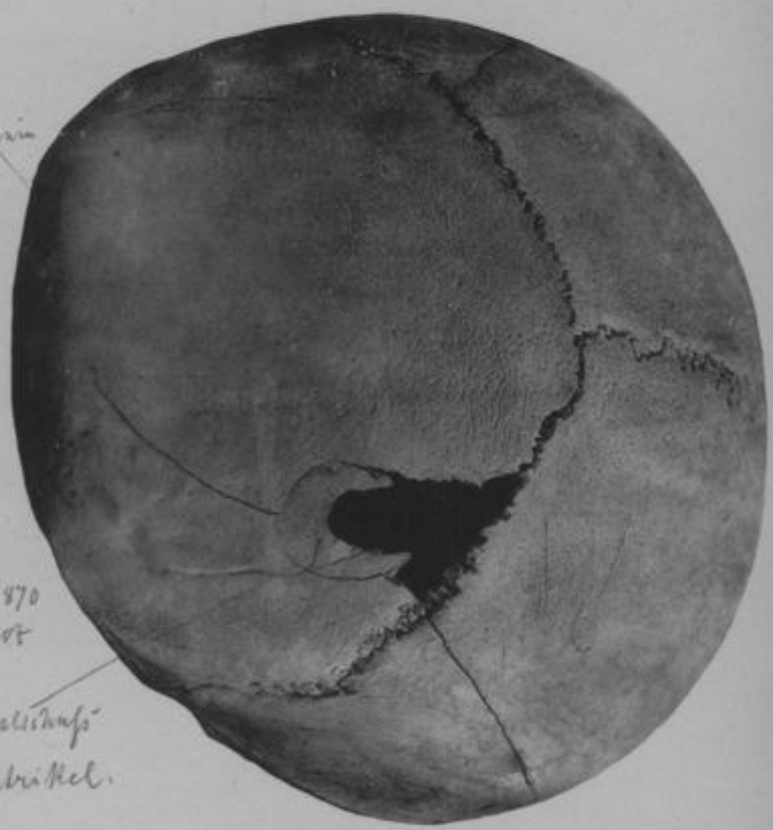

Fig. 1a. (I. A 22.)

Fig. 2. (I. B 5.)

Fig. 2a. (I. B 5)

Fig. 1. (I. B 14.)

3.7.66. Hirbwunde durch Gewehrkolben.
Gießener Stadtwald bei grüne Straßgerst.
Tiefe Verwundung i. Tod.
(Hirnabsceß)

Fig. 1a. (I. B 14.)

Fig. 1. (I. B 30.)

1793
Grabwände.
(Quadrir.)

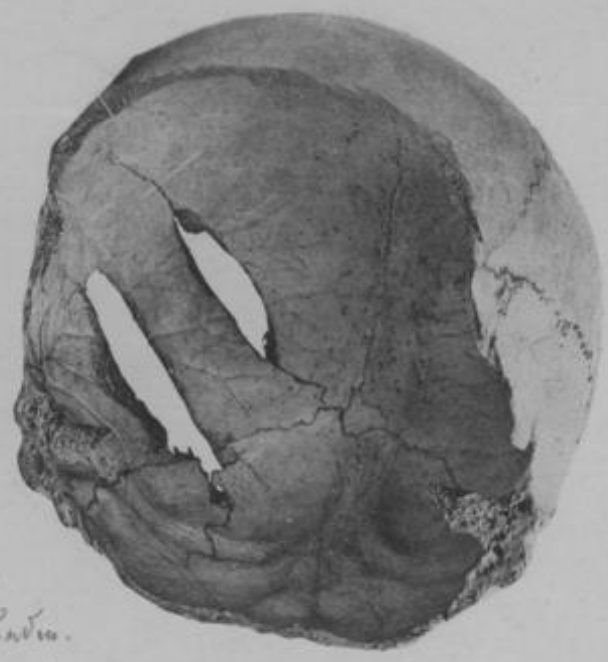

Fig. 1a. (I. B 30.)

Fig. 2. (I. C 2.)

Hütte aus der Bronze.

Fig. 1. (II. A 5.)

Fig. 2. (II. A 8.)

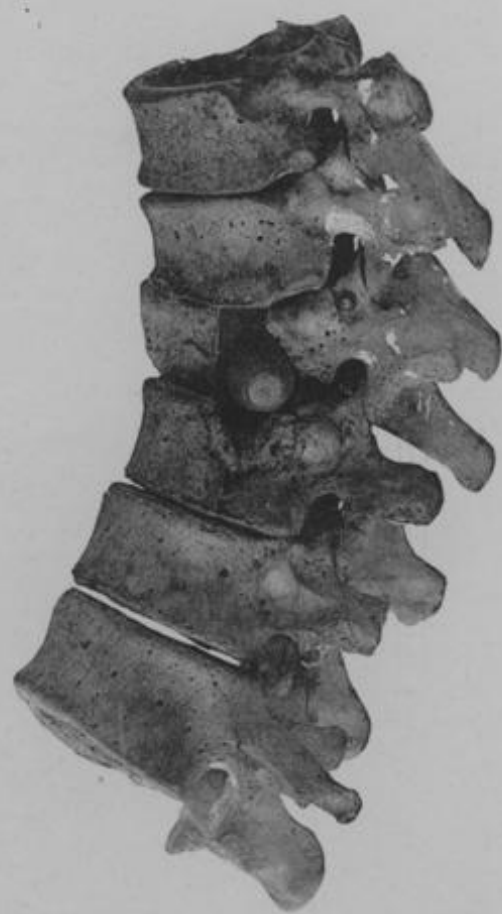

Fig. 3. (II. A 9.)

Fig. 1. (III. A 2.)

Fig. 2. (III. A 6.)

Fig. 1a. (III. A 10.)

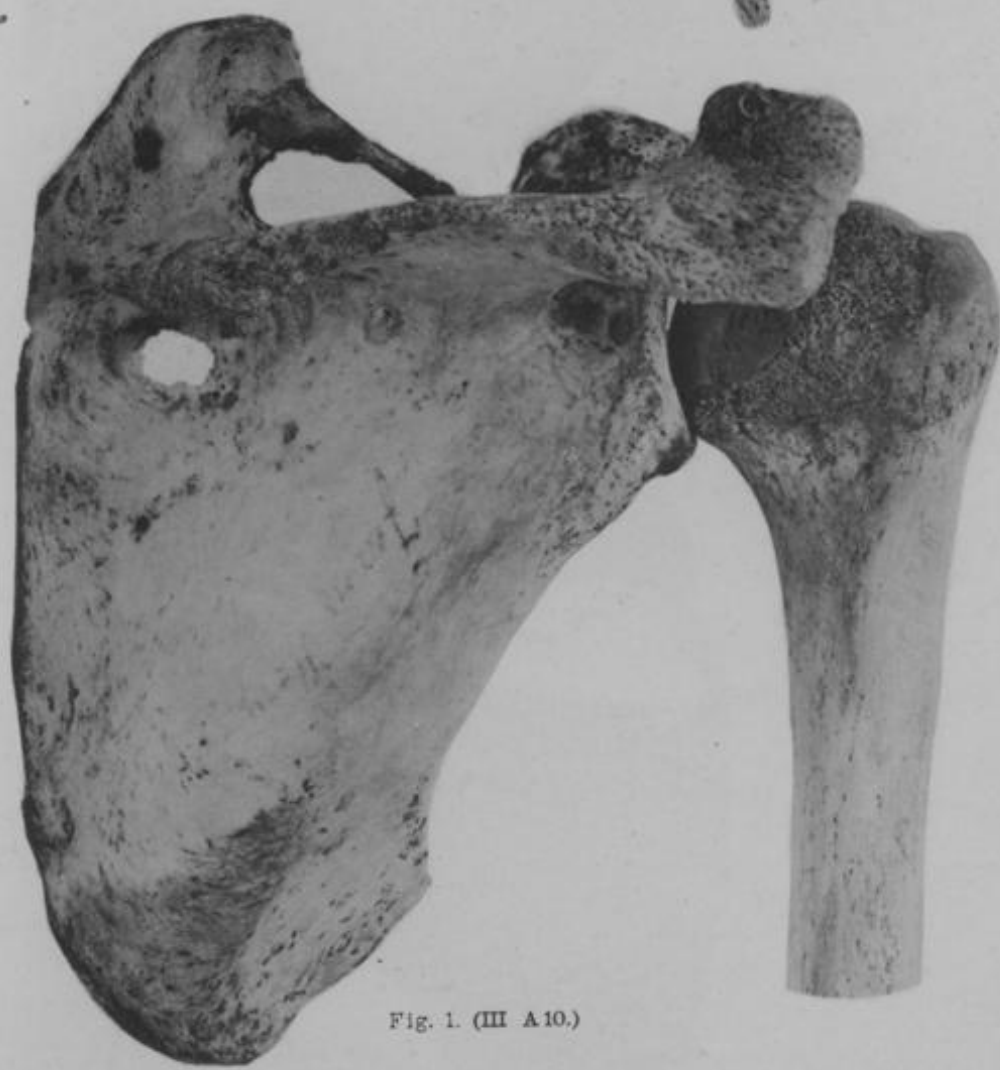

Fig. 1. (III A 10.)

Fig. 1. (III. A 11.)

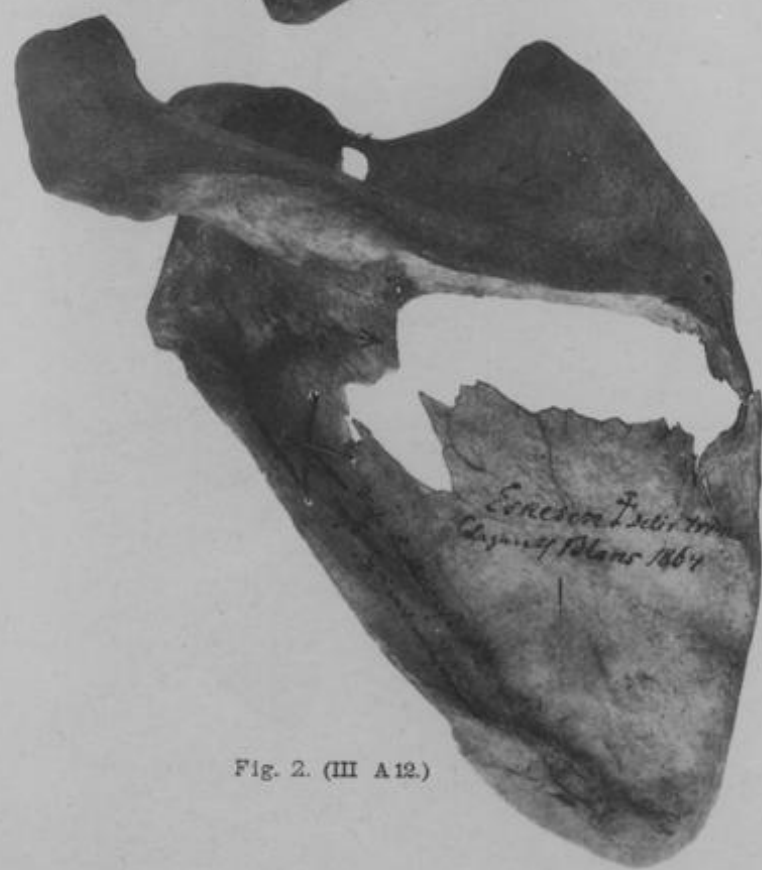

Fig. 2. (III A 12.)

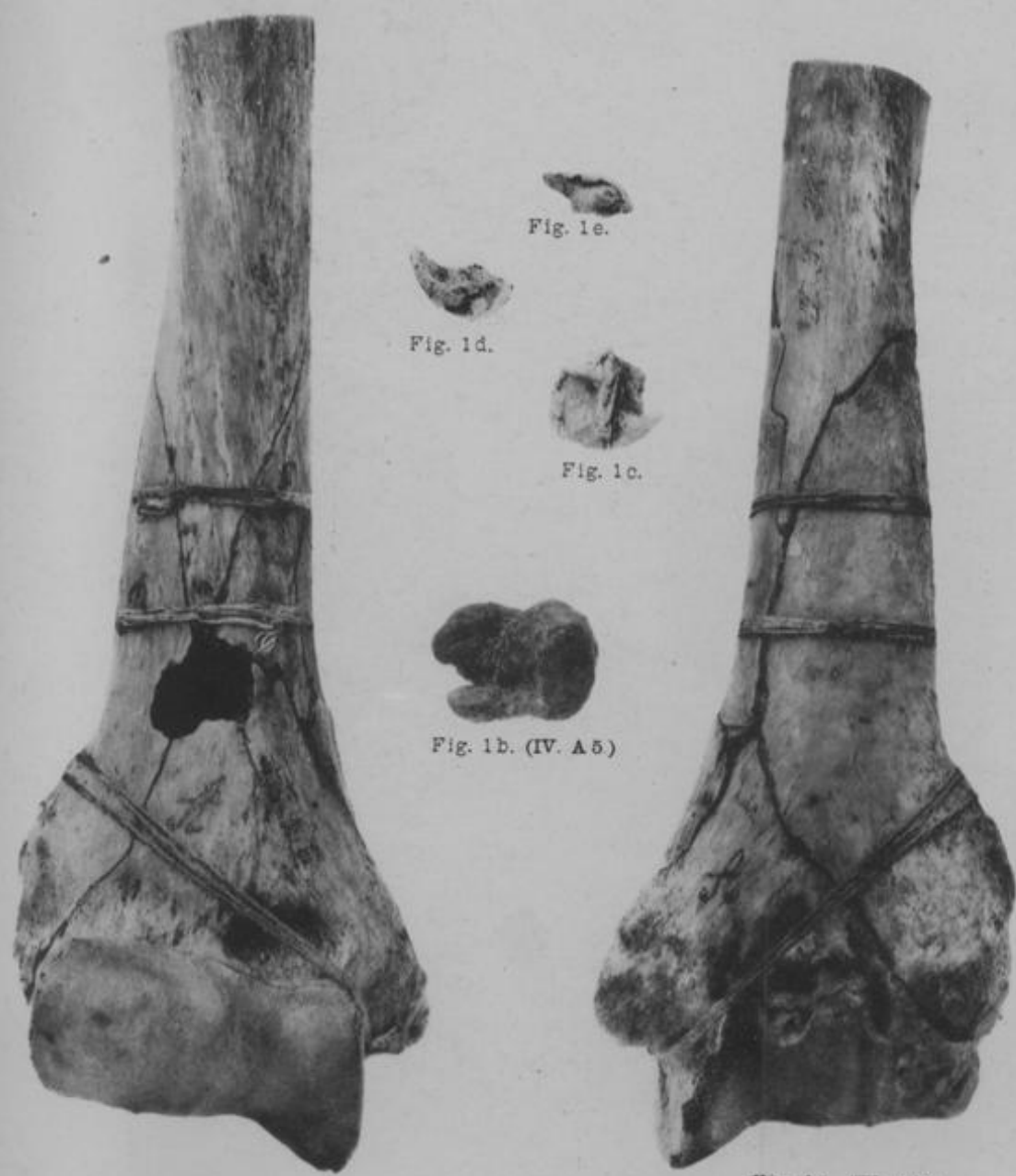

Zähnwurzel gewachsen 4. 9. 73. Amputation.
Hochstädt.

Fig. 1. (IV. A 7.)

Fig. 2a.



Fig. 2. (IV. A 14.)

Fig. 3. (IV. A 30.)

Fig. 3a. (IV. A 30.)

Fig. 1. (IV. A 18.)

Fig. 2. (IV. A 21.)

Fig. 3. (IV. A 23.)

Fig. 4 (IV. A 56.)

Fig. 1. (IV. A 24.)

Fig. 2. (IV. A 25.)

Fig. 3. (IV. A 62.)

Fig. 1. (V. A 24.)

Fig. 3. (V. A 28.)

Fig. 5. (V. A 49.)

Fig. 2. (V. A 27.)

Fig. 4. (V. A 40.)

Fig. 6. (V. A 61.)

Fig. 1a. (V. C 2.)

Fig. 1b. (V. C 2.)

Fig. 1. (V. C 2.)

Fig. 1. (VI. A 8.)

Fig. 2. (VI. A 9.)

Fig. 3. (VI. A 11.)

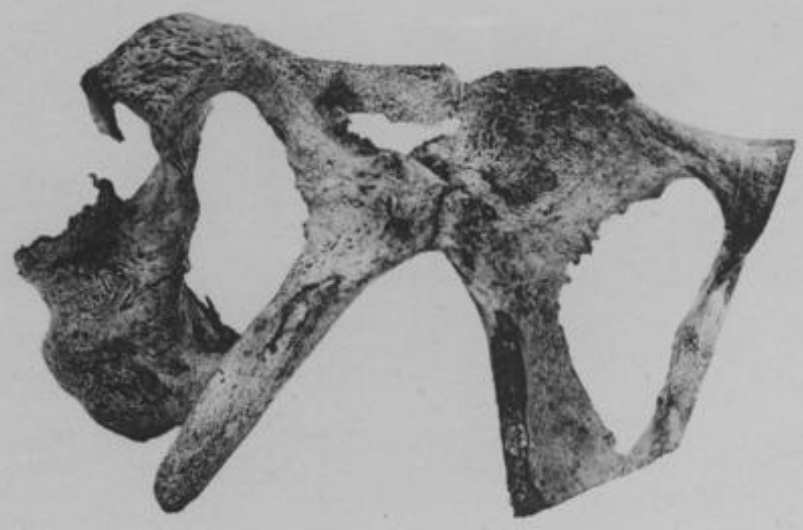

Fig. 1. (VIII. A 8.)

Fig. 2. (VIII. A 20.)

Fig. 1a. (VIII. A 10.)

Fig. 1. (VIII. A 10.)

Fig. 2. (VIII. A 13.)

Fig. 1. (VIII. A 12.)

Fig. 1. (VIII A 17.)

Fig. 1a. (VIII A 17.)

Fig. 1a. (IX. A 6.)

Fig. 1. (IX. A 6.)

Fig. 1. (IX. A 8.)

Fig. 1a. (IX. A 8.)

Fig. 2a. (X. A 9.)

Fig. 2. (X. A 9.)

Fig. 1. (X. A 2.)

Fig. 2. (X. A 17.)

Fig. 1b. (X. A 12.)

Fig. 1a. (X. A 12.)

Fig. 1. (X. A 12.)

Tafel XXVII.

Fig. 1. (X. A 15.)

Fig. 2. (X. A 16.)

Fig. 3. (X. A 18.)



Fig. 2a. (X. A 21.)



Fig. 2 (X. A 21.)

Fig. 1. (X. A 19.)

Fig. 3. (X. A 25.)

Fig. 3a. (X. A 25.)

Ohlum 3.7.66.
Lorenzgeschoß 13.9 mm
Vereiterung des Kniegelenks
Amputation.
Pyaemie †

Chalepot Paris. 30.11.70
† 29.12.70.

Fig. 1. (X. A 23)
Obduktionspräparat

Fig. 1a. (X. A 23)

Fig. 2. (X. A 24.)

Chalepot.
Vereiterung des Kniegelenks
(Fingerverletzung!)
† Pyaemie
Deformation
des Gelenkes [illegible]
zeigt die Fraktur
eines Oberschenkel
Knochens



Fig. 1. (X. A 26.)

Chalcepot 1.9.70
Kugel extrahirt 21. 2.71
Phlegmone. Septicaemie. + 26. 2.71

Fig. 1b. (X. A 26.)

Fig. 1c. (X. A 26.)

Fig. 1d. (X. A 26.)

Fig. 1e. (X. A 26.)

Fig. 1a. (X. A 26.)

Fig. 1. (X. A 28.)

Fig. 2. (X. A 37.)

Fig. 2 a. (X. A 37.)

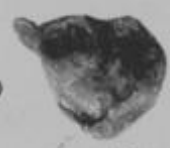

Fig. 2 b. (X. A 37.)

Fig. 1 a. (X. A 28.)

Fig. 1. (X. A 41.)

Fig. 1a. (X. A 41.)

Fig. 2. (X. A 48.)

Fig. 3. (X. A 51.)

Fig. 1. (X. A 52)

Fig. 1a. (X. A 52.)

Fig. 2a. (X. A 58.)

Fig. 2. (X. A 58.)

Fig. 1a. (X. A 54.)

Fig. 1. (X. A 54.)

Fig. 1. (X. A 97.)

Fig. 1a. (X. A 97.)

Fig. 1. (X. A 66.)

Fig. 1a. (X. A 66.)

Fig. 3. (X. A 86.)

Fig. 2. (X. A 86.)

Fig. 1. (X. A 79.)

Fig. 1. (X. A 93.)

Fig. 2. (X. A 94.)

Fig. 1. (X. A 95.)

Fig. 1a. (X. A 95.)

Fig. 1b. (X. A 95.)

Fig. 1. (X. A 100.)

Fig. 2. (X. A 109.)

Fig. 3. (X. A 112.)

Fig. 1a.

Fig. 1. (X. A 65.)

Fig. 2. (X. A 66.)



Fig. 2a. (XI. A 6.)

Fig. 2. (XI. A 6.)



Fig. 1. (XI. A 5.)

Fig. 1. (XI. A 16.)

Fig. 2. (XI. A 19.)

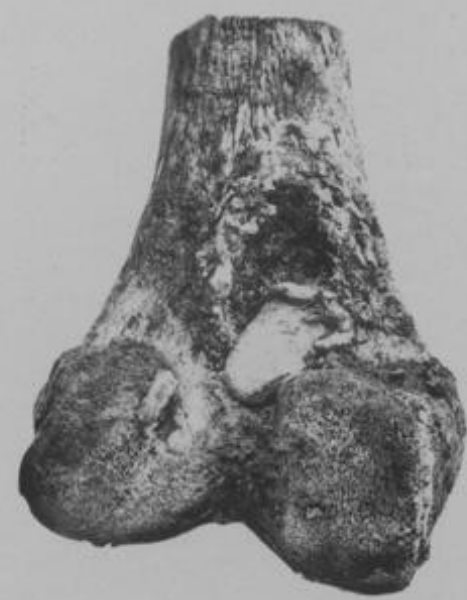

Fig. 2a. (XI. A 19.)

Fig. 1. (XI. A 30.)

Fig. 1a. (XI. A 30.)

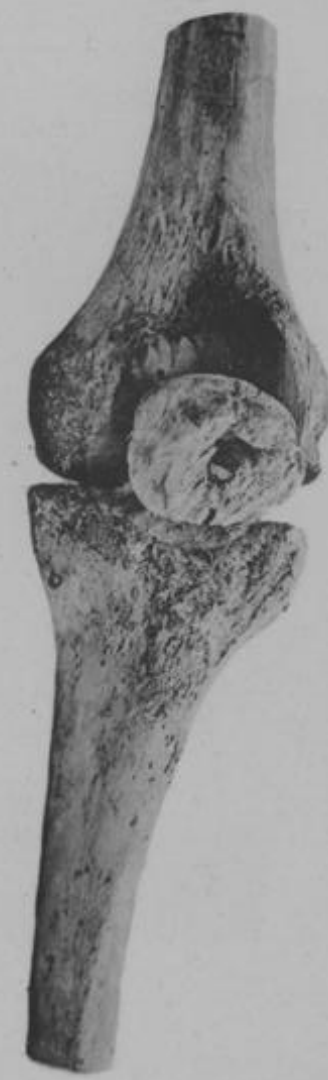

Fig. 2. (XI. A 32.)

Fig. 1. (XI. A 33)

Fig. 2. (XI. A 34.)

Fig. 1a. (XI. A 33.)

Fig. 1b. (XI. A 33.)

Fig. 2a. (XI. A 34.)

Fig. 3. (XI. A 40.)

Fig. 2. (XI. A 39.)

Fig. 1. (XI. A 38.)

Fig. 1. (XI. A 43.)

Fig. 1a. (XI. A 43)

Fig. 2. (XI A 53)

Fig. 1. (XII. A 3.)

Fig. 2. (XII. A 4.)

Fig. 3. (XII. A 9.)

Fig. 1. (XII. A 10.)

Fig. 2. (XII. A 11.)

Fig. 2a. (XII. A 11.)

Fig. 1. (XII. A 19.)

Fig. 2. (XII. A 21.)

Fig. 3a. (XII. A 36.)

Fig. 3. (XII. A 36.)

Fig. 2. (XII A 38.)

Fig. 1. (XII A 37.)

Fig. 2a. (XII A 38.)

Fig. 2b. (XII A 38.)

Fig. 1. (XII. A 39.)

Fig. 1a. (XII. A 39.)

Fig. 1. (XII. C 3.)

Fig. 1a. (XII. C 3.)

Fig. 1. (XIII. A 15.)

Fig. 2. (XIII. A 27.)

Fig. 2 b. (XIII. A 27.)

Fig. 2 a. (XIII. A 27.)

Fig. 1. (XIII. A 32.)

Fig. 1a. (XIII A 32.)

Fig. 1. (XIV. 4.)

Fig. 2. (XIV. 7.)

Fig. 3. (XIV. 11.)

Fig. 4. (XIV. 30c.)

Fig. 5. (XIV. 30d.)

Fig. 6. (XIV. 34.)

Fig. 7. (XIV. 38.)

Fig. 8. (XIV. 39.)

Fig. 9. (XIV. 40.)

Fig. 10. (XIV. 43a.)

Fig. 11. (XIV. 44a.)

Fig. 12. (XIV. 45.)

Fig. 13. (XIV. 48a.)

Fig. 14. (XIV. 48b.)

Fig. 15. (XIV. 51.)