

213
8
D I S S E R T A T I O

INAUGURALIS MEDICA

SISTENS

DESCRIPTIONEM MONSTRI
HUMANI

QUAM

CONSENSU GRATIOSI MEDICORUM ORDINIS

PRO SUMMIS

IN MEDICINA ET CHIRURGIA HONORIBUS
RITE OBTINENDIS

PRAESIDE

CAROLO FERNANDO GRAEFE

MEDICINAE ET CHIRURGIAE DOCTORE, PROFESSORE CHIRURG. IN UNIVERSITATE LITER. BEROLINENS. PUBLIC. ORDINARIO, REGI BORUSS. A CONSILII INTIMIS, ORDINIS CRUCIS FERREAE EQUITE, LEGIONIS HONOR. DECURIONE, ORDINIS RUSSICI ST. ANNAE IN CLASSE SECUNDA, SURGICI WASANI, RUSSICI ST. WLADIMIRI IN CLASSE QUARTA EQUITE, INSTITUTI REG. CHIRURGICO-CLINICI DIRECTORE, PROFESS. ORDINAR. IN REGIA ACADEMIA MILITARI MEDICO-CHIRURGICA, REG. SOCIETATIS FACULTATIS MEDICAE PARISINAE SODALI PER EPISTOLAS ORDINARIO, SOCIETATIS MEDICAE AEMUL. PARISINAE SOCIO PER EPISTOLAS EXTRANEI, SOCIETATIS REG. SCIENTIARUM GOETTINGENSIS, SOCIETATIS PHYSICO-MEDICAE BEROLINENSIS, SOCIETATIS NATUR. SCRUTATORUM HALENSIS, ALIARUMQUE SODALI, ETC. ETC.

PUBLICE DEFENDET

AUCTOR

EDUARD BOU TIN

HAMBURGENSIS

DIE M. XIII. MART. A. MDCCCXVII.

CUM TABULIS AENEIS.

BEROLINI,

TYPIS CHRISTIANI MUELLERI.

850
Duy

JO

GEWERBSTÄTTSBIBLIOTHEK
- Med.-Naturales. Abt. -
DUISBURG
V 6005

VIRO AMPLISSIMO CONSULTISSIMOQUE

JOANNI MATHIAE HASSE

JURIS UTRISQUE DOCTORI REI PUBLICAE HAMBURGENSIS SENATORI ETC. ETC.

AVUNCULO DILECTISSIMO

FAUTORI BENIGNISSIMO

D. D. D.

AUCTOR.

JOHANN MATTHEI BASSA

D. D. D.

L
e
r
n
r
E
r
c
l
a
r
e
c
l

I N T R O D U C T I O.

Examinibus pro summis in medicina et chirurgia honoribus peractis, incertus eram, de qua re in dissertatione mea agerem. Benignitate Cl. Rudolphi, ex intimis consiliis reipublicae, praeceptoris summe venerandi monstrum humanum valde memorabile, ad describendum accepi, quod monstrum, a tribuno militiae regis Borussorum de Schepeler, Granadae emptum, et a museum berolinense dono missum, usque adhuc neque descriptum neque anatomicè perscrutum est. Hanc descriptionem eo libentius suscepi, cum res ipsa non minimam oblatura esse voluptatem videretur, tum ratus quoque, perquisitionibus et investigationibus naturae abnormitatum et proprietatum eo melius, hoc vel illud hucusque ignotum inveniri posse. Ceterum hoc a lectore benevolo peto, ne tam severe, de hac perquam exili opera judicet; cum enim satis mihi ipse persuasum habeam, quam sit arduum et difficile, ita rem omnibus numeris absolvere, ut nemini alii, quasi post messem spicas legendas relinquant; satis habebit, si haec exigua descriptio, non sine ulla utilitate literis a viris candidis habeatur.

Descriptio monstri externi.

Totum monstrum deformem massam offert, ita ut non sine magna opera, analoga corporis humani agnoscamus. Sed ut totum accuratius describendum sus-

cipiamus, primo longitudinem et latitudinem exacte definiam. A parte superiore in cujus altero latere distincte nonnulli capilli observantur, quae quidem pars in mucronem exit, usque ad locum ubi extremitas sinistra inferior plane incipit, longitudo est 7" 5^{'''}. A parte superiori extrema usque ad locum ubi oculi indicati sunt, sunt 2" longitudinis, in eodem loco ab uno latere ad alterum diameter habet 1" 11^{'''}. A parte anteriori ad posteriorem 2" 6^{'''}. Paululum profundius ubi mucronarium, cum labio superiori oris conjunctus est, habet diameter a parte anteriori ad posteriorem 3" 2^{'''}. Extremae malarum superficies a se 1" 4^{'''} distant. Paululum profundius, quam labium inferius oris, in regione ubi collum esse debebat, est diameter ab anteriori ad posteriorem partem 2" 5^{'''}, longitudine. Ab extrema parte capitis usque ad locum ubi in parte sinistra distincte analogon extremitatis sinistrae superioris invenitur longitudo est 5" 3^{'''}. Hoc analogon extremitatis superioris sinistrae habet modo 4^{'''} longitudinem, et consistit e plica cutis. Diameter ab uno ad alterum latus habet in hoc loco 3" et ab anteriori ad posteriorem partem 2" 9^{'''}. Ab umbilico usque ad angulum oris sunt 5" 7^{'''} longitudinis. Ab umbilico usque ad peroneum 1" 9^{'''}. In regione umbilicali habet diameter a parte anteriori ad posteriorem 3" 3^{'''}. Ab uno ad alterum latus 3". Extremitas sinistra inferior in longitudinem 5" 3^{'''} patet. A parte superiore usque ad pedem vel ad eum locum, ubi tibia et fibula paululum a cute nudatae sunt est longitudo 3" 3^{'''}. Pes 2" longus, 1" 6^{'''} latus. Extremitas inferior dextra 4" 10^{'''} longa. Longitudo totius foetus 11" 10^{'''} continet.

Descriptio formae externae foetus.

Caput monstri in mucronem emissum, per longitudinem multis plicis tectum est. Tota massa, praecipue ad mucronem versus, tactu mollis, et facile comprimi potest. Cranii subjacentis nullum vestigium sentitur. Paululum profundius, in basi ossis frontis distincte partem duram deprehendimus. Aliquanto profundius et posterius, parce nonnulli pili fusci observantur, corpus quoque subjacens durum, concameratum in tangendo distincte sentitur. Totum latus posterius tectum magnis longisque plicis cutis. In latere sinistro partis superioris, in ipso fere, inter os et partem posteriorem medio, pilosam parvam excavationem observamus, quae tanquam analogon auris sinistrae considerari potest. Attamen perpauca cum aure communia habet. Parvum enim modo foramen est, circiter 2^{'''} latus, in quo carti-

lago parva adest. In parte dextra auris ne rudimentum quidem, observatur. In parte anteriori distincte dispositionem faciei humanae observatur, sed frons humana omnino abest, crassa modo cutis plicarum plena adest, majori pressione partem duram osseam sentimus. Nonnullae partes oculi dextri adsunt, sed omnino non excultae. Superciliis plane caret. Palpebrae et superior et inferior adsunt, sed maximopere imperfecte formatae. Palpebra superior parvis pilis tecta est. Rima quae palpebris formatur, per membranam clausa est et bulbus normalis omnino abest.

In parte sinistra, vel minus oculi vestigium deprehenditur, rima modo transversalis adest. at haec quoque clausa. Nasum difficile agnoscas et de cute modo formatus videtur; ad latus sinistrum nonnihil comprimitur valde, si cum normali conferamus latus est, parum prominens et cum labio superiori fere concretus. In parte sinistra parvum foramen clausum adest, quod ut analogon quasi naris sinistrae considerari potest. In altera parte nil naris adspicitur. Os, lingua, nec non exiguum rudimentum laringis adsunt. Sed internum oris valde deforme. Palatum bene formatum, gingiva et velum palatinum omnino absunt. In parte dextra foramen invenitur quod nullum tamen transitum habet. In utroque narium latere malis humanis partes non dissimiles sunt, ceterum plicis tectae et durae. Paululum profundius ubi sternum et collum adesse debebant, massa modo valde deformis adspicitur, quae, uti ubique, cute plicarum plena tecta est. Extremitates superiores omnino absunt, et in hac regione monstrum ne minimam quidem similitudinem cum corpore humano habet.

In parte sinistra est parva excrescentia cutis 5^{'''} longa 2^{'''} lata, quae locum extremitatis sinistrae ostendit. In parte sinistra et posteriori nil observatur, cutis hic quoque multis plicis tecta et glabra est; in parte superiore pili crescunt. In parte dextra paululum posterius per totum corpus incisura facta est. In parte superiore prope ad medium usque, satis amplae cavitates observantur, quarum parietes omnino sunt glabrae, ita ut aquam modo continuisse putandae sint; quibus non multum inferius costae sitae sunt, quae itidem dissectae erant et parvam tantum cavitatem formabant. Ab ore sinistram versus circiter 3^{'''} sub mala sinistra umbilicus et simul hernia umbilicalis adest. Partes genitales adsunt et quidem penis satis longus qui in apice multo latior quam in basi *). Scrotum omnino abest. Perforatio ani quoque deest, et perfecta atresia adest. Extremitates inferiores

*) Büttner's anatomische Wahrnehmung. Pag. 195. Königsberg und Leipzig 1766.

adsunt, sed valde deformes. In pede sinistro ubi cutis externa violentia fissa est, plane tibiam et fibulam bene formatas agnoscamus. Pedes ipsi satis longi et lati, et quod accedit, etiam glabri. Distincte ossa deprehenduntur, sed in media solum parte. Utrinque, non exigua pars cutis adest. In pede sinistro facile quatuor digitos vidi, in quibus ungues quoque, quamquam admodum parvae aderant. In pede dextro tres modo digiti atque itidema non sine unguibus conspiciebantur.

Descriptio partium internarum.

Incisura ut jam supra dictum in latere dextro versus partem posteriorem; jam prius facta est. Has cavitates intestina continuisse haud credo, sed verisimile est hydatides infuisse, quas serius quoque inveni.

De cavitate cranii.

Continuata quae jam antea facta erat incisura, in cavitatem cranii perveniebatur, quae ubique cerebri substantia repleta erat. In substantia ipsa corticalem a meduillari distingui non potuit; quod fortasse a spiritu vini deducendum est in quo diu jacebat. Cavitas ipsa in inferiori parte lata et profunda est, ad partem superiorem mucronis instar finitur. A basi usque ad partem ultimam spatium erat 2" 3". In basi a parte postica ad anteriorem 1" 4" et ab uno latere ad alterum 1" latitudinis.

Basis hujus cavitatis dura et ossea est, attamen singula ossa agnoscere non potui. Erat autem omnino vulde turbatum. Ad partem anteriorem, versus faciem, parietem modo simplicem vidi, in quo nil amplius agnosci potuit. Quo pariete paululum profundius ad partem anteriorem, duo parvi recessus adsunt, coloris nigri quos non inepte foraminibus opticis comparaveris. Profundius adhuc sellam turcicam indicatam esse videtur. In utroque latere satis magni processus abeunt, cum alis magnis ossis sphenoidi comparandi. Tegmenta superiora hujus cavitatis, permollia erant cutis instar, satis tamen crassa. Cutis externa, galea capitis, et cranium sensim seusimque, in hanc massam transformata erant. Idcirco totum pro hemicephalo, proprii tamen generis habuerim. Dura mater, arachnoidea et

pia mater cerebri omnino aderant, ipse tenuia vasa vidi; quibus cum cerebri substantia conjuncta erant.

Omni cerebri substantia, e cavitate superiore remota, cavitationem secundam inveni, quae unum ad latus cute clausa fuit. Haec cutis in uno latere, omnibus locis firmata est, sed in medio lineam transversalem formabat, ita ut semicirculus apertus maneret, quo cerebrum conjunctum erat. Ad partem posteriorem hujus lineae plica cutis eminebat, quae quod mihi verisimile videtur, cum processu falci-formi, comparabilis est. Cutem ipsam cum tentorio cerebelli conferre possumus, qua una in parte detracta, secundam cavitationem parvam inveni, itidem cerebri substantia repletam, quae mihi quidem aliquantum fuscam esse videtur. Sub hae cute, quae cum tentorio cerebelli comparari potest, in latere sinistro cerebelli, perquam distincte duos nervos provenientes vidi, quos, ut mea sententia fert, pro pari quinto considerari oportet; interea ex situ modo eorum et origine judicare licuit, quod de eorum decursu nihil detegi potuit. In parte dextra cerebelli nullos nervos vidi. Cavitas ipsa, in qua cerebellum clausum erat, ossibus constricta et ad dextram et posteriorem partem valde dilata erat.

De facie in genere.

Quod attinet ad externum faciei jam in praecedentibus; quae necessaria videbantur cum lectore communicavi. Hic modo de illis partibus agitur, quas, cute a facie separata, et reclinata, reperi. Propria ossium faciei forma omnino deerat, ossa mirum in modum, inter se perturbata sunt. Osis frontis pars superior mucronis instar formata et in margine cartilaginea et mollis. De ejus conjunctionibus cum aliis ossibus nil observabatur. Orbitae certe ut rudimenta minima indicata esse videntur, attamen non profundae sed modo valde superficiales.

Nunc ossa tria describenda sunt, quae valde a statu normali decedunt. (Vid. tab II. Fig. 1.) Os superius (Fig. 1. b) pro analogo maxillae superioris habuerim, et os inferius, qua maxilla inferior (Fig. 1. c.) et tertium os temporum. Si hoc modo illa monstri ossa nominantur, aliquis certe sensus in nominibus est. Sed nihil sane in hac re discernere possumus. Paululum superius quam os, quod maxillae inferiori comparavi, distincte labia et os agnoscuntur. Addendum tamen, latus descriptum dextrum esse quia hic cutis optime separari potuit.

Columna vertebrarum.

Jam externa pressione et tactu distincte columnam vertebralem adesse observavi. Igitur in occipite incidi et tum medullam spinalem persecutus sum. Ubicunque in cute incidi, in cavitates incidi quae interne glabrae erant, sed non continere videbantur. In latere sinistro incisuram transversalem feci, ubi duas magnas cavitates inveni. Quarum in minori nihil reperi, in majori corpus rotundum glabrum inveni, diametro dimidii pollicis, cui maxima fuit cum hydatide similitudo. Vertebrae colli, dorsi et lumborum omnes naturales reperi. Costae quoque omnes aderant, sed omnes massa carnea et rigida circumdatae. Medulla spinalis cum nervorum originibus aderant. Sed in nullo latere observare potui, ubi majores nervi provenerint. Plexus brachialis omnino aberat, cum extremitates quoque superiores universae non adessent. Profundius ad partem inferiorem, distinctius nervos provenientes vidi, at non per vertebrae penetrabant. Hic plane caudam equinam in statu normali aequat.

Nervi extremitatis inferioris.

Primum partem dissecaui inferiorem, ut nervum ischiadicum invenirem; sed ne vestigium quidem reperi; cutis valde fungosa erat et crassa: musculorum loco fibrosa substantia videbatur; singuli musculi nullo modo distingui poterant. Parte extremitatis anteriori dissecta, nervum crassum inveni, quem, cum originem inquirerem, ab initio eadem crassitudine non multum a vertebrae lumborum e substantia medullari exeuntem vidi. Paululum profundius in regione popliteae, hic nervus in duos ramos, aequali fere magnitudine scinditur, quorum unus extrorsum currebat. Alterum usque ad pedem persecutus, in via sua plures minores ramos efficientem inveni. In pede, qui modo uno latere cum cute cohaerebat, sub cute satis crassa et forti plantae pedis complures nervorum ramos reperi, quos continuationes antea descripti rami considero.

De pelve.

De situ pelvis aliquid certi et distincti afferre valde difficile est, quippe quae ab omnibus partibus cute crassa et laxa circumdata fuit. In parte anteriori distincte symphysis ossium pubis agnoscitur. In eo quidem latere, ubi nervum praeparavi, perspicue os ilium vidi, totum tamen fuit turbatum, locoque suo motum; inde quoque patebit, quod quamvis nervo quem antea descriptum dedi investigato, nihilotamen magis in cavitationem pelvis pervenire potui.

De genitalibus.

Quamquam externe, ut jam antea dixi satis magnus penis imperforatus adest, scroti tamen ne vestigium quidem, anus clausus. Postea ambos testiculos inveni adhuc peritoneo insidentes. Paululum profundius erat vesica urinaria sita, post synchondrosin ossium pubis.

De cavitatibus et intestinis ibi inventis.

In parte incisurae antea factae dextra, in regione supra umbilicum, incisura facta magnam cavitationem sub cute inveni, antea decriptis cavitatibus plane similem, nisi quod in hac ne vestigium quidem intestinorum contentorum aderat.

Ad errores evitandos, de majori incisura antea facta, nonnulla sunt quae mihi addenda esse videantur. Commode eam in tres partes dividere possumus. 1) pars capitis, 2) pars colli et thoracis, 3) pars abdominis.

1) Pars capitis. Simplicem magnam cavitationem formabat, quae in parietibus omnino glabra fuit, quod fortasse antea hydatiden ibi adfuisse significat.

2) Pars colli et thoracis. Ibi aliam cavitationem inveni, antea descriptae omnino similem. Cum in fundo hujus cavitatis caute inciderim, canalem cutaneum

inveni, quem principio vas esse putavi. Paululum superius inter antea descripta ossa faciei, parva cavitas inventa est, in qua lingua satis magna, et bene formata jacebat. Ad finem linguae parva epiglottis aderat cum canali cutaneo conjuncta, qui usque ad costas currit ubi clausus est, quamvis ad latus parvus adhuc processus adsit. Canalem qui exacte consideraverit, ex annulis constare perspiciet; unde patet eum analogon arteriae asperae esse. Ad latera hujus canalis nihil quam tela cellulosa observatur. Omnia intestina pectoris aberant.

3) Pars abdominis. Haec cavitas inferius sita, et omnibus costis formata est. In parte superiori erat clavicula. Externe nihil in hac cavitate observatur, quod quidem memoratu sit dignum. Cum autem et hic caute inciderim secundam cavitatem subjacentem cum intestinis nonnullis inveni. Primum, in quod cultro incidi erat ren permagnus, cum rene succenturiato itidem magno. Ren pollicis unius fere longitudine est et dimidii latitudine; in latere dextro et anterieus situs est, ita ut si obiter tantum perlustraveris hepar eum esse crederes. Sed secus esse satis probat, quod extra peritoneum situs est, nam cetera intestina distincte cute inclusa erant quam peritoneum esse credo. Hic ren colore fusco est. In parte inferiori et posteriori parva pelvis adest, quae bene formato uretere in vesica urinaria finitur. In utroque latere peritonei testiculi aderant. Paululum profundius post symphisin ossium pubis ut jam antea dixi sita est vesica urinaria plane exculta. In peritoneo nonnulla fuerunt intestina vermiformia, quae diffissa ambo, ano clauso, coeca finem coeperunt. Intestina crassa et tenuia non aderant. Hernia umbilicalis cujus supra mentio facta, ab omnibus partibus separata in finem coecum exhibat, neque cum ceteris intestinis cohaerebat. Umbilicus ut solet constabat ex vena umbilicali, quam cum pars superior in peritoneum peteret non amplius persequi potui; dein ex arteriis umbilicalibus atque uracho, quae cum e parte inferiore provenirent, in umbilicum transibant.

Quod de historia hujus memorabilis foetus, nihil accipere potui, cum ex Hispania originem suam ducens ut res rara memorabilisque museo berolinensi dono missum est. Benevolentia Jll. Rudolphi bibliotheca ejus, optimis plurimisque libris insigni, uti mihi licebat Sed ultra quinquaginta monographias perscrutatus sum et majora quae de monstris tractant opera evolvi, sed frustra. In Büttneri tantum animadversionibus anatomicis pag. 182. monstrum inveni cui erat nonnulla saltem similitudo cum hoc a nobis descripto. Extremitates superiores, forma situsque penis fere sunt eadem; in illo quoque externe scrotum et testiculi deerant, In utroque inperforatio ani fuit. Quod ad pectoris abdominisque intestina inter
ambo

ambo fuit aliqua similitudo. Sed multum discrepant, calvaria, cerebrum, et medulla spinalis, quae in foetu a Buttnero descripto plane aberant.

Animadvertens in primam hujus monstri formationem, illam praecipue conjecturam confirmatam esse video, quae conjecerunt W. D. D. foetum principio non a centro aliquo formari sed primis hebdomadibus, singulas partes primo oriri quae serius circa quartam quintamve hebdomadem jungantur. At in hoc nostro foetu ubi extremitates superiores cor pulmones, ventriculus et hepar omnino desunt, ubi undique cavitates sub cute inventae sunt, ibi, ni fallor in primis formationis temporibus morbosa quaedam dispositio ad procreandos hydatidos regnavit, qua partes ipsae distractae sunt, quarum loco hae magnae cavitates inveniuntur.

EXPLICATIO TABULARUM.

Tab. I. Fig. I.

1. et 2. palpebrae.
3. nasus.
4. analogon naris sinistrae.
5. os.
6. analogon auris sinistrae.
7. analogon extremitatis superioris sinistrae.
8. umbilicus.
9. hernia umbilicalis.
10. penis.

Fig. II.

Pes sinister.

Fig. III.

Pes dexter.

Tab. II. Fig. I.

- a. b. c. ossa faciei.
- d. os frontis.
- e. processus ossis frontis.
- f. orbita dextra.
- g. os.
- h. pars malae dextrae.
- i. i. internum cavitatis cranii.
- k. k. pars posterior cranii dissecta.
- l. introitus in canalem medullae spinalis.
- m. introitus in cavitatem thoracis.
- n. continuatio pericranii.
- o. cutis rejecta.
- p. tegmenta externa capitis.

Fig. II.

- a. a. a. a. a. Cavitates sub. cute.
- b. b. b. columna vertebrarum.
- c. c. c. canalis medullae spinalis apertus.
- d. cutis rejecta.

Fig. III.

- a. b. ossa faciei.
- c. lingua.
- d. epiglottis.
- e. margo cavitatis linguae.
- f. arteria aspera.
- g. finis arteriae asperae.
- h. ren.
- i. ren succenturiatus.
- k. finis alter. intestini.
- l. continuatio intestini.
- m. finis intestini.
- n. vena urinaria.
- o. Urachus.
- p. testiculi.
- q. Costae.

Fig. II.



Fig. I.

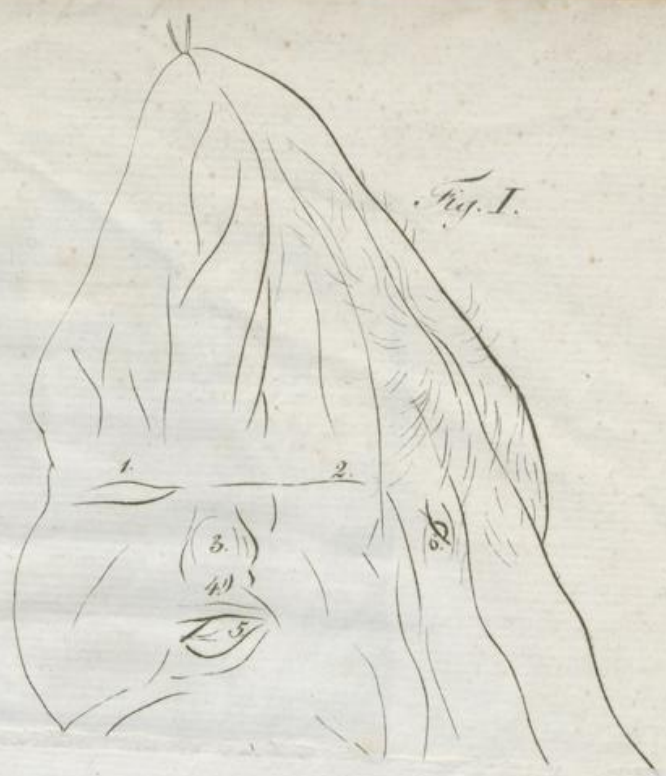


Fig. II.



Fig. I.

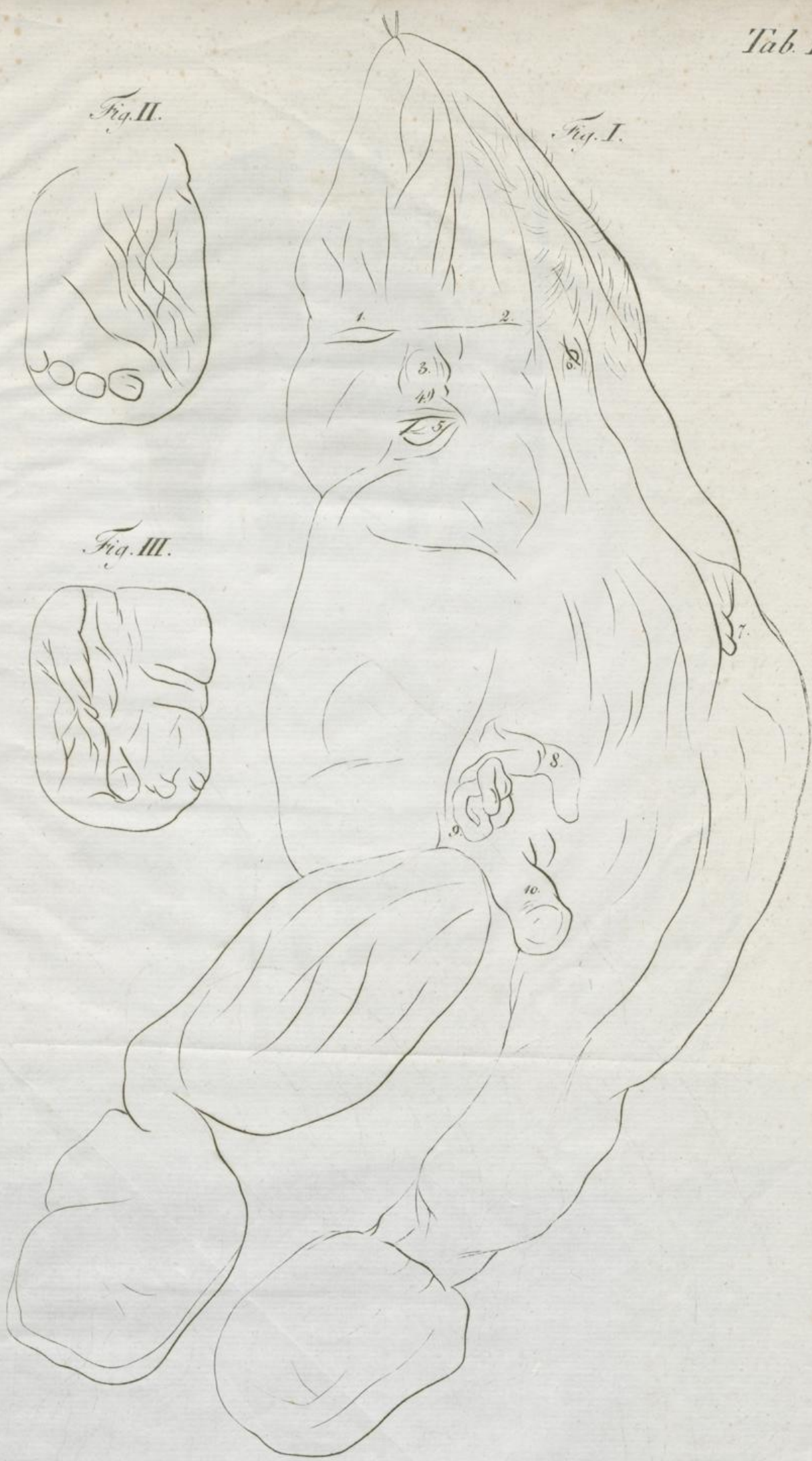
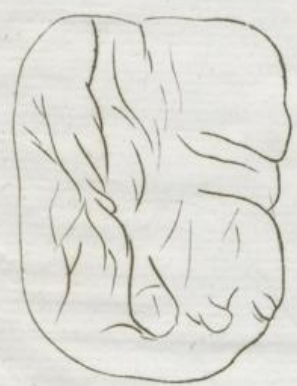

Fig. III.



Eisenhart del

F. Guimpel. sculp.





Fig. I.

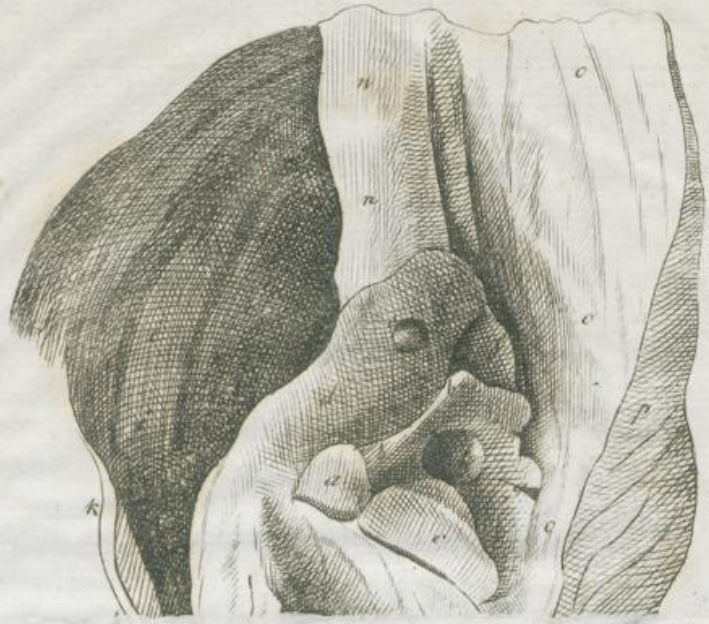

Fig. III.




Fig. I.

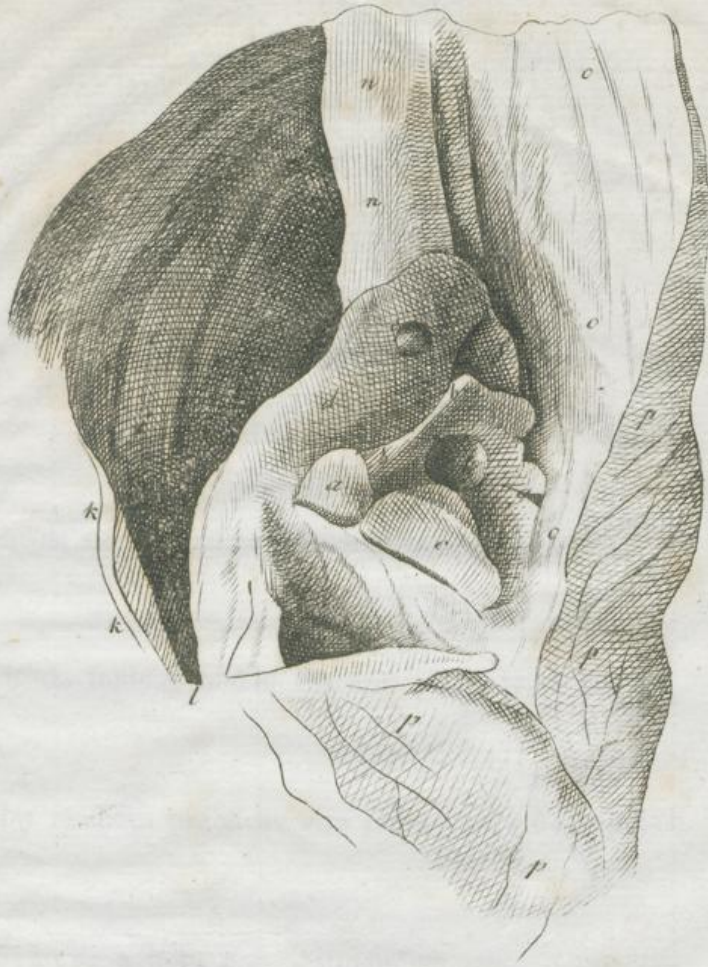

Fig. III.

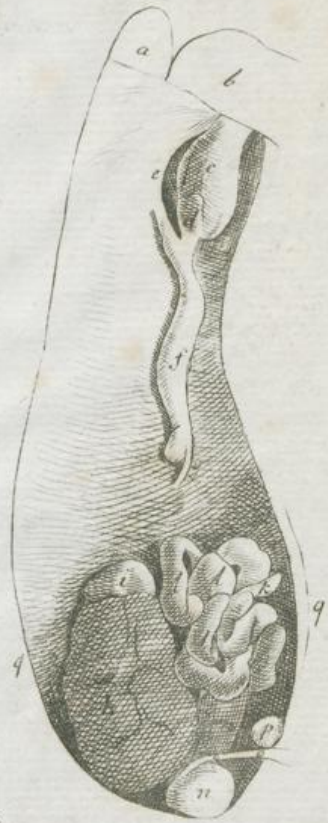
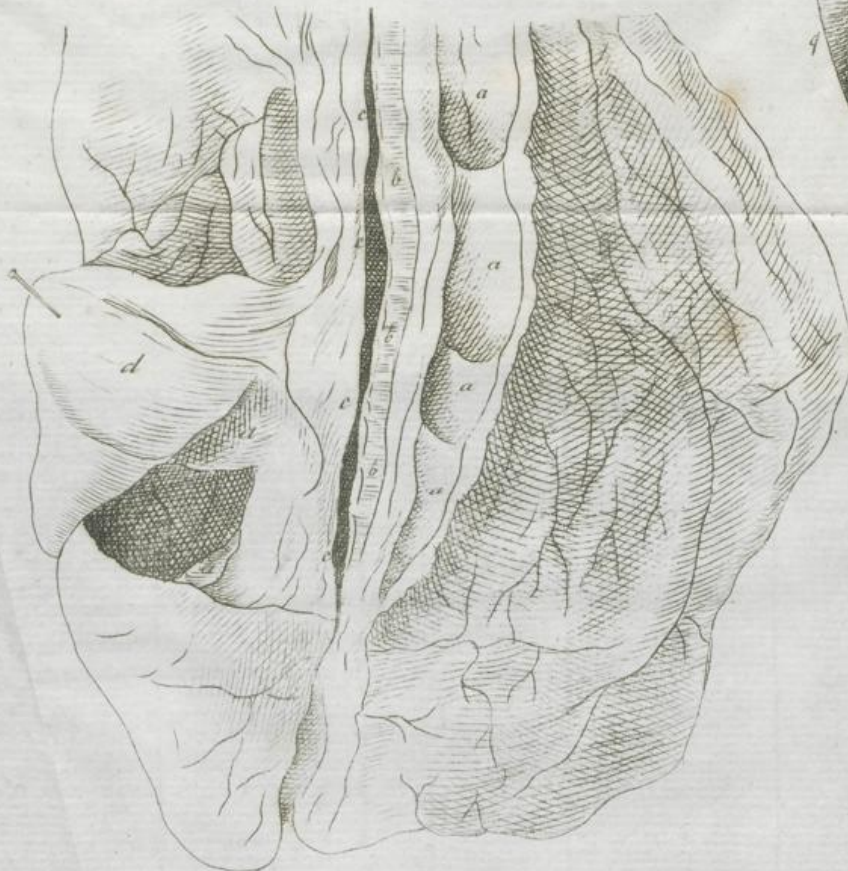
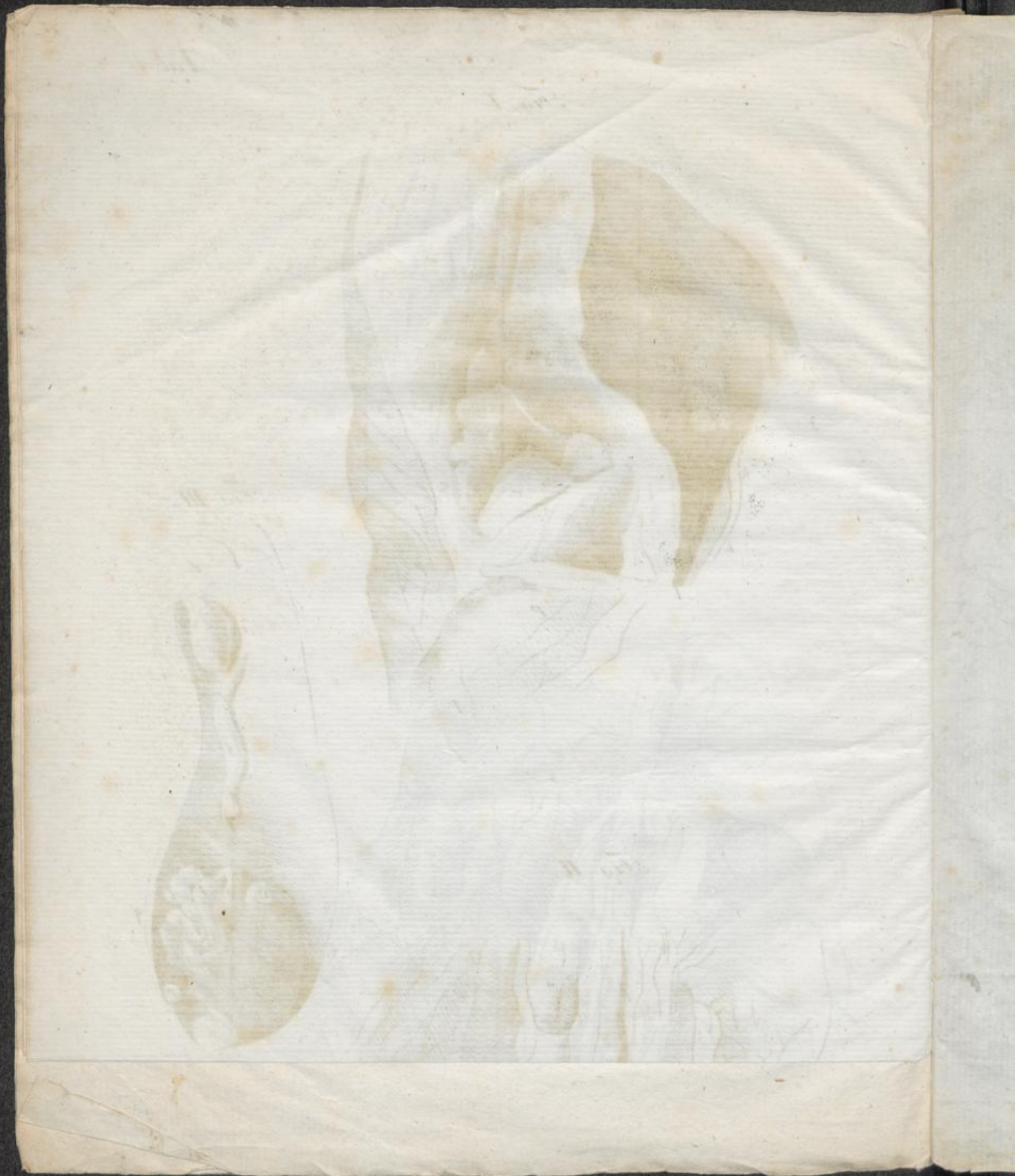Fig. II.





T H E S I S.

I.

Medicina prophylactica in acutis non existit.

II.

Deligatio funiculi umbilicalis non plane rejicienda est.

III.

Nullus medicus practicus arte chirurgica carere potest.

IV.

In hydrope a potu non abstinendum.

V.

Febres malignae sic dictae, non propriam classem constituunt.

T H E S I S

I. Medicina practica in aere non salubri.

II.

Delicatis funiculi umbilicalis non plane resectus.

III.

Nullus medicinae practicae aut chirurgicae doctor.

IV.

In hydrope a potu non abstinendum.

V.

Febres malignae sic dicuntur, non propriam classem continent.

2000