

*Dr. Hermann Keussen jr.*  
*vom Verfasser*  
*5. Dezbr. 1887.*

Über einige seltenere Formen von  
**Hornhautentzündung**

---

**Inaugural-Dissertation**

zur Erlangung der

Doktorwürde in der Medizin, Chirurgie und Geburtshülfe

unter dem Präsidium von

**Dr. Albrecht Nagel,**

o. ö. Professor der Ophthalmologie,  
Vorstand der ophthalmiatischen Klinik,


der medizinischen Fakultät in Tübingen vorgelegt von

**Otto Schemm**

aus **Alpirsbach** in Württemberg,  
approb. Arzt.

---

**Kreuznach,**  
Druck von R. Voigtländer.  
1887.



Gewidmet

in Dankbarkeit meinem Onkel

Herrn Rechtsanwalt COBLENZER

in

Coblenz.



in  
fu  
ri  
se  
lo  
v

s  
z  
fi  
E



Unsere Kenntnisse von den pathologischen Prozessen in der Hornhaut sind unvollkommener, als man bei der für die klinische Beobachtung und selbst für das Experiment so leicht zugänglichen Lage der Membran, andererseits bei der grossen, auf das Studium gewisser pathologischer Veränderungen der Hornhaut verwandten Mühe und Arbeit erwarten sollte.

Über die entzündlichen Vorgänge in der Hornhaut ist in den letzten 30 Jahren ausserordentlich viel gearbeitet worden, und allerdings hat man viele und schätzenswerte Resultate gefunden, namentlich sind manche Fragen der allgemeinen Pathologie durch die an der Hornhaut gemachten Beobachtungen und durch die künstliche an Tieren hervorgerufene Erkrankung der Hornhaut wesentlich gefördert worden. Aber für das Verständnis der beim Menschen vorkommenden Erkrankungen der Hornhaut bleibt noch viel zu thun. Die Formen, unter welchen Keratitis am menschlichen Auge auftritt, sind sehr manichfaltig und es knüpfen sich an die Verschiedenheiten der Form wichtige Verschiedenheiten des Verlaufs, der Prognose und Behandlung.

Allein das Wesen und die Ursache dieser Verschiedenheiten ist uns nur zum kleinsten Teil bekannt, und unser Urteil ist in vielen Fällen ein rein empirisches; es mangelt für zahlreiche Fälle und Formen am Verständnis des pathologischen Geschehens, der Verknüpfung zwischen den krankmachenden Ursachen und der spezifischen Form der Erkrankung.

Daraus ergibt sich die Aufforderung, die einzelnen Fälle der bisher unvollkommen gekannten Formen von

Keratitis möglichst genau zu studieren; insbesondere in den frühesten Stadien, wo man noch am ehesten Aussicht hat, Aufschluss über die Art der Entstehung und Entwicklung zu gewinnen.

Die oberflächliche Lage der Hornhaut begünstigt zwar ein solches Bestreben, da die feinsten Veränderungen bei künstlich konzentrierter Beleuchtung mit Hilfe der Loupe und des Cornealmikroskops verfolgt, in manchen Fällen auch die pathologischen Produkte nach Abtragung kleiner degenerierter Teile der Hornhaut, wie solche auch zu therapeutischen Zwecken zuweilen mit Nutzen vorgenommen wird, mikroskopisch untersucht werden können.

Andrerseits aber stehen manche Schwierigkeiten der Gewinnung sicherer Resultate entgegen, vor allem die für das Verständnis der pathologischen oft unzureichende Vergrößerung, welche an der Hornhaut benutzt werden kann.

Auf solche Weise habe ich in der ophthalmiatischen Klinik in Tübingen an der Beobachtung einiger seltenerer, von dem bekannten Typus abweichender Fälle von Keratitis mich beteiligen können und durch die Güte des Herrn Professor Nagel die Erlaubnis zur Benutzung dieses Materials erhalten, wofür ich demselben ebenso wie Herrn Professor Nauwerk, dem ich die Resultate der mikroskopischen Untersuchung verdanke, meinen aufrichtigsten Dank ausspreche.

---



Zu den atypischen Formen parenchymatöser Keratitis gehören die von Rählmann<sup>1)</sup> zuerst im Zusammenhang aufgefassten und beschriebenen strichförmigen Trübungen der Cornea. Sie sind unseres Wissens in keinem Lehrbuch eingehender beschrieben, ja in den meisten nicht einmal kurz erwähnt.

So finden wir nur in dem Lehrbuch von Schmidt-Rimpler (1886) eine Erwähnung dieser morphologischen Trübungen unter dem Kapitel Hypopyonkeratitis (S. 453), wo es heisst:

„Von den Rändern des Geschwürs oder Eiterinfiltrats aus sieht man bei schiefer Beleuchtung weisslich-graue, nach der Peripherie hin verlaufende feine Striche, die tief in das Parenchym hineingehen und öfter mit einander in Verbindung treten.“

Ferner erwähnt Schweiger<sup>2)</sup> diese Unterabteilung der Keratitis parenchym. mit den punkt- und strichförmigen Trübungen, welche meist nur von mässigen Reizerscheinungen und perikornealer Injektion begleitet sind und von Schweiger und vielen anderen als Keratitis punctata bezeichnet und auch von Rählmann<sup>3)</sup> als solche erwähnt wird, während Sämisch dieselben als Beschläge der Membrana Descemetii auffasste.

Diese grauweissen strichförmigen Trübungen liegen in verschiedenen Schichten des Cornealparenchyms und

---

<sup>1)</sup> Über gewisse atypische parenchymatöse Erkrankungen der Hornhaut, welche begrenzte Trübungen in Strich- oder Streifenform hervorbringen. Klin. Monatsbl. für Augenheilk. XV. S. 1.

<sup>2)</sup> Handbuch der Augenheilkunde.

<sup>3)</sup> l. c. S. 18 u. 19.

schwellen da, wo sie sich zu kreuzen scheinen, punktförmig an. Das umgebende Hornhautgewebe kann dabei entweder vollständig klar oder auch getrübt sein, doch so, dass diese strich- und punktförmigen Trübungen auch dann noch sich scharf von ihrer Umgebung abheben.

Sie sind nach Cataractextraktionen und bei *Ulcus serpens* häufig zu beobachten; sie finden sich indessen auch bei andern Augenleiden, so beim sklerosirenden Hornhautinfiltrat, vorzugsweise bei syphilitischen Erkrankungen des Uvealtractus, bei ausgedehnter Skleritis und Episkleritis, bei phthisischen Augen, welche längere Zeit den Verband getragen hatten, nach oberflächlichen Verletzungen und leichten Epithelabschilferungen.

In allen diesen Fällen sind hochgradige Entzündungserscheinungen der Conjunctiva und Sklera vorausgegangen oder sie begleiten den Prozess, indem sie häufige Remissionen und Exacerbationen zeigen.

In allen von Rähmann erwähnten Fällen war der Verlauf zwar ein sehr langwieriger, doch blieben nur selten, selbst nach den ausgeprägtesten Formen, dauernde Trübungen zurück.

Ebenso selten bildeten sich Synechien, obwohl Iritis häufiger mit diesen Trübungen sich verbunden zeigte. Thränenträufeln, Lichtscheu, besonders Schmerzen fehlten meist, während intraoculaere Druckstörungen wieder häufiger beobachtet wurden. Ulcerative Prozesse fehlten bei sämtlichen Formen.

Rähmann glaubt die strichförmigen Trübungen als „etwas Eigenartiges, als besondere Lokalisationen bestimmter Erkrankungen“ auffassen zu müssen. Und zwar sollen es Erkrankungen ungewöhnlich weiter Lymphgänge sein, die dem Hornhautlamellensystem angehören. Er bezieht sich dabei auf die Ergebnisse bei Injektionsversuchen an der Cornea, wobei von der Injektionsstelle



aus divergierende, gerade oder leicht wellig gekrümmte Linien vorschiesen. Diese Linien sind makroskopisch sichtbar und zeigen deutliche Knoten und punktförmige Anschwellungen. Sie entsprechen den Interfibrillaerlücken der Cornea, welche eben auch jenen Exsudations- und Infiltrationsprodukten die punkt- und strichförmige Gestaltung geben.

So erklärt es sich nach Rählmann auch, warum dieselben bei Erkrankungen der Sklera, Episklera und Conjunctiva vorzugsweise auftreten. Denn diese Interfibrillarlücken sind von der Sklera und Conjunctiva aus leichter zugänglich. Ganz besonders werden bei dem straffen, engdurchflochtenen Fasersystem der Sklera die Infiltrationsmassen sich ihren Ausweg nach der Seite des geringern Widerstandes suchen.

Hieran schliessen sich gewisse Formen von Hornhautentzündung, welche unter dem Namen Keratitis dendritica beschrieben worden sind.

Emmert<sup>1)</sup> beobachtete seit 1880 sechs Fälle, die er als Keratitis dendritica exulcerans bezeichnete. Von einer graulichen, subepithelialen Trübung, welche allein Gefässentwicklung zeigte und am corneoskleralen Rand in der Cornea gelegen war, gingen gleichgefärbte Äste und Sprossen aus. Das darüber gelegene Epithel hebt sich und stösst sich schliesslich ab, schmale, tiefgefurchte Ulcerationen hinterlassend, welche nicht blos die subepithelialen Partien, sondern auch die vordere Grenzschicht und das obere Cornealgewebe in Mitleidenschaft ziehen. Besonders zeigen sich die Ränder der ziemlich tiefen Furchen stark weisslichgrau infiltriirt.

Emmert beobachtete eine 5—6 wöchentliche Dauer der Erkrankung; der Beginn der Heilung sprach sich darin aus, dass teils keine neuen Sprossen mehr ent-

<sup>1)</sup> Centralblatt für praktische Augenheilk. Okt. u. Dez. 1885.

standen, teils diejenigen Infiltrationsarme, die ihr Epithel noch hatten, es nicht verloren. Es schwand dann allmählich die grauliche Infiltration der Ränder, sie wurden reiner und ebner, bis der Defekt endlich ganz ausgefüllt erschien. Gleichzeitig nahm denn auch die intensive Schwellung der Conjunctiva ab. Auf der Cornea blieb indessen die Zeichnung der Äste noch jahrelang sichtbar.

Die Krankheits-Erscheinungen waren immer ganz plötzlich aufgetreten und mit heftiger Lichtscheu, Thränenträufeln und namentlich in den etwas länger dauernden Fällen mit besonders starker Schwellung vorzüglich des obern Tarsalrandes der Conjunctiva palpeb. sup. verbunden. Auch die Conjunctiva bulbi war stark injiciert; der Uvealtractus dagegen nie beteiligt.

Der stets vorhandene Lidkrampf nahm an Heftigkeit zu, sobald sich durch Abstossung des Epithels die Furchen zu bilden begannen. Es gilt dies in ganz hervorragendem Masse für die frischen Fälle, wo das Epithel sehr rasch verloren ging.

Als ätiologisches Moment nimmt Emmert teils eine gewisse konstitutionelle Disposition an, da er diese Krankheitsform bei Scrofulösen und Phthisikern fand, teils meteorologische Verhältnisse und direkte Infektion von aussen, denn es wurden auch Individuen befallen, welche bisher in gutem Wohlbefinden gewesen waren und noch nie eine Augenentzündung gehabt hatten. Im spätern Winter, im Frühjahr und Herbst scheinen für Entwicklung der Krankheit günstige Momente gegeben zu sein. Die Fälle, welche Emmert beobachtete, betrafen Männer wie Frauen vom 20. bis 45. Jahre.

J. Hock<sup>1)</sup> hatte schon vor Emmert ähnliche Fälle beschrieben. Er betont dann im Anschluss an die Be-

<sup>1)</sup> Centralblatt für praktische Augenheilkunde. Dez. 1885.



obachtungen Emmerts, dass niemals die Infiltration in die Tiefe greife oder Eiterung hinzutrete.

Seine Angaben unterscheiden sich aber in drei wesentlichen Punkten von denen Emmerts. Während Emmert die starke Schwellung der Conjunkt. palp. sup. und besonders des oberen Tarsalrandes hervorhebt, fand Hock hier nur leichte entzündliche Erscheinungen.

In zweiter Linie konnte Hock die Mitbeteiligung des Uvealtractus aus dem Widerstand der Pupille gegen Atropin, der langdauernden tiefroten Ciliarinjection, der jeden Morgen auftretenden Ciliarneuralgie und den hintern Synechien konstatieren.

Drittens konnte er von Scrofulose oder sonstigen Anzeichen einer derartigen früheren Krankheit nie etwas entdecken. Aber die Patienten hatten sich, bevor sie von der Krankheit befallen wurden, in solchen Verhältnissen befunden, dass Hock sich berechtigt glaubte, eine Einwanderung von Pilzelementen in die Augen anzunehmen; und darin wurde er noch durch die eigentümliche Form der Excoriation und durch die Trägheit der Heilung bestärkt.

Eine Untersuchung auf mykotische Produkte hatte Hock nicht vorgenommen; wohl aber Emmert, der denn auch Bacillen fand, von denen es jedoch nicht feststeht, ob sie zu dieser Keratitis in ursächlichem Zusammenhang stehen oder nicht.

Auch Hansen-Grut in Kopenhagen<sup>1)</sup> hat ähnliche Schilderungen von diesem Krankheitsbild gegeben. An dem angeführten Orte findet sich nur folgendes kurzes Referat:

„Es handelt sich um oberflächliche, graue Infiltrate, die sich langsam serpiginos ausbreiten, indem sie ein-

<sup>1)</sup> Centralblatt f. prakt. Augenheilkunde. 1884. Seite 330.



zelle Herde an ihrem Rand vorschicken, mit welchen sie sich bald vereinigen.

Gefässbildung tritt nicht auf, weder die tiefen Hornhautschichten noch die Iris finden sich jemals beteiligt. Die Krankheit ist zweifellos mykotischer Natur.“

Fälle dieser Gruppe sind in der Tübinger ophthalmologischen Klinik zum öftern zur Beobachtung gekommen und zwar waren es mehr die späteren Stadien in hartnäckigen, chronisch verlaufenden Fällen, welche längere Zeit hindurch beobachtet werden konnten und der Behandlung zuweilen Schwierigkeiten bereiteten. In einem Falle, in denen die üblichen desinficierenden Mittel, selbst Sublimat, sich unwirksam erwiesen, wurde durch Applikation eines feinen galvanokaustischen Drahtes nach vorgängiger Cocainisierung Heilung erzielt.

Ein Fall, den ich selbst in der Tübinger Klinik zu beobachten Gelegenheit hatte, schliesst sich mehr an die Beobachtungen Emmerts als an die Hocks an.

Theodor M. aus T., 6 Jahre alt, erschien am 25. Juni dieses Jahres in der Klinik. Er soll nie vorher eine Affektion seiner Augen gehabt haben; seit drei Tagen besteht eine Entzündung auf dem rechten Auge. Patient ist von frischem gesunden Aussehen. Rechts<sup>1)</sup> zeigt sich einige Schwellung des oberen Augenlids, Thränenabsonderung und Lichtscheu nebst Injektion der Conjunctiva bulbi. Im untern äussern Quadranten der Cornea befindet sich ein randständiges, weissgraues Infiltrat mit reichlicher Vascularisation; es ist von sichel-förmiger Gestalt, etwa 1 mm breit und mit seinem convexen Rand gegen das Centrum der Cornea gerichtet. Weiter befinden sich im Gebiet dieses diffus getrübten Quadranten mehr gegen das Centrum der Cornea hin eine Anzahl grauweisser, subepithelialer Trübungen,

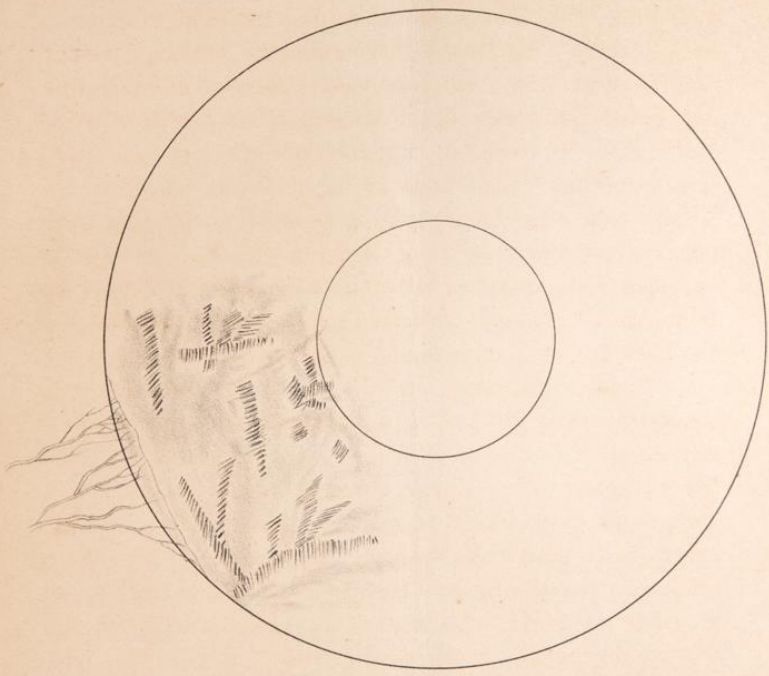
<sup>1)</sup> Conf. Taf. I.

lchen

efen  
be-  
r.  
al-  
om-  
n in  
elche  
und  
a. In  
Mittel,  
durch  
s nach

mik zu  
an die

en am  
ie vor-  
eit drei  
Ange.  
echts<sup>1</sup>)  
renlids,  
on der  
n der  
Infl-  
ichel-  
con-  
chtet.  
übten  
ea hin  
bungen,



welche  
regelm  
Forme  
Breite  
sind  
der  
erse  
über  
un

un  
V  
T

ju  
de  
un  
sch  
an  
difi  
ung

die  
wir  
der  
von  
sch  
gr  
de  
un  
ge  
Ce

Ge



welche bei genauer Untersuchung mit der Loupe, unregelmässig verästelte, spross- oder hirschgeweih-artige Formen verschiedener Hornhautinfiltrate darstellen. Die Breite der Furchen beträgt etwa  $\frac{1}{2}$  mm. Die Ränder sind stärker infiltriert und etwas heller als der Grund der Furchen. Da, wo das Epithel noch vorhanden ist, erscheint es etwas gehoben und sehr unregelmässig. Der übrige Teil der Cornea ist vollständig klar. Eine Beteiligung des Uvealtractus ist in keiner Weise zu konstatieren.

Die unter Anwendung von Borsaeure und Atropin und Druckverband eingeleitete Behandlung liess eine Veränderung des Krankheitsbildes in den folgenden Tagen nicht erkennen.

Thränenträufeln, Lichtscheu, Schwellung der Conjunc. palp. et bulbi bestanden längere Zeit in ungemindertem Masse fort, und erst die wiederholte Einträufelung von Atropin bewirkte eine Abnahme der Lichtscheu. Die dendritische Zeichnung nahm mehr und mehr an Deutlichkeit ab und verlor sich allmählich in einer diffusen Trübung, die nach Abnahme der Reizerscheinungen sich zu lichten begann.

Eine eigentümliche Form von Hornhauterkrankung, die als band- oder gürtelförmige Keratitis bezeichnet wird, hat bereits seit längerer Zeit die Aufmerksamkeit der Ophthalmologen erregt. Die erste Beschreibung rührt von A. v. Graefe her. Es entwickelt sich eine ziemlich scharf begrenzte, wenige Millimeter breite, horizontale grauweisse Trübung der Cornea, entweder von dem Rande derselben her und zwar gleichzeitig von der temporalen und nasalen Seite, und schreitet von da allmählich gegen das Centrum der Cornea hin, oder sie beginnt im Centrum und breitet sich nach den Seiten aus.

Es werden — und dies bedingt die bandförmige Gestaltung — nur diejenigen Teile der Cornea getrübt,

welche bei mittlerer Weite der Lidspalte und einer Senkung der Blickebene um 45° unbedeckt bleiben. Daher denn das Band weniger horizontal als von nasalwärts oben, nach temporalwärts unten, zieht; ohne auf beiden Seiten — analog dem Arcus senilis — die Peripherie der Cornea ganz zu erreichen.

In den meisten Fällen von bandförmiger Keratitis handelt es sich um abgelaufene oder noch bestehende schwere intrabulbäre oder corneale Erkrankungen mit Funktionsschädigung.

So fand Magnus<sup>1)</sup> dieselbe in 20% an Augen, welche in ihrer Ernährung schwer gelitten, weshalb er sie als eine Folgeerscheinung dieser Ernährungsstörung, bei welcher der Cornea die Widerstandsfähigkeit gegen äussere Einflüsse verloren gegangen sei, auffasst. Er schlägt daher die Benennung Keratitis trophica vor. Es treten indessen auch manche Fälle ohne jede Komplikation in der bis dahin gesunden Hornhaut auf und bleiben auch ohne eine solche. So hat Nettleship<sup>2)</sup> unter 22 Fällen 11 ohne jede Komplikation beobachtet. Drei Fälle werden von Sämisch und Schweiger<sup>3)</sup> erwähnt, wo es sich um einen entzündungsfreien bulbus mit gutem Sehvermögen handelte. In 4 unter 10 Fällen fand Sellerbeck<sup>4)</sup> dasselbe. Von Gräfe<sup>5)</sup> kennt gleichfalls eine primäre Form ohne Komplikation, die indessen später doch zu Glaukom führen soll. Bei den 3 Fällen Clarke's<sup>6)</sup> war auch keine innere Erkrankung

<sup>1)</sup> Bandförm. Hornhauttrübung. Klin. Monatsbl. f. Augenhk. 1883. S. 45.

<sup>2)</sup> Knapps Archiv. f. Augenhk. 1880. Band IX. p. 184.

<sup>3)</sup> Zehender, Klin. Monatsbl. f. Augenhk. 1871. p. 371 u. 372.

<sup>4)</sup> Charité-Annalen 1879. p. 468—488.

<sup>5)</sup> Archiv f. Ophthalmol. Bd. XV. 3. p. 13 u. f.

<sup>6)</sup> On some rare formes of spacity of the cornea. Brit. med. Journ. Oct. 8. 1870.



nachzuweisen. Bowmann<sup>1)</sup> und Dixon<sup>2)</sup> fanden bei den von ihnen beschriebenen Fällen das Augennere ganz normal.

Obertüschen<sup>3)</sup> stellt eine Gruppe von Band-Keratitis auf, bei welcher jede Komplikation fehle, ausser dass sie bisweilen mit Myopie verbunden sei. Unter den 4 Fällen, welche er beschreibt, fand sich zweimal Myopie. Besonders in diesen mit Myopie verbundenen Fällen werden, wie überhaupt, meist beide Augen ergriffen, und zwar in der Regel in der Weise, dass zuerst das eine und dann später das andere Auge ergriffen wird.

Der Zeitraum, innerhalb dessen diese schmutzigräuen bis gelb-bräunlichen oder weissgrauen Trübungen, in denen mehr oberflächlich weissgraue, kleine Punkte oder Flecken liegen, sich ausbilden, ist oft ein sehr langer. Es können selbst 10—20 Jahre verlaufen, bevor die pathologische Veränderung der Hornhaut ihre volle Ausdehnung erfahren hat. Ganz besonders sind im Anfang der Erkrankung so wenig Symptome vorhanden, dass die Patienten oft nichts von deren Vorhandensein wissen, und erst später lenkten die Sehstörungen oder eigene Beobachtungen vor dem Spiegel ihre Aufmerksamkeit darauf.

Die 3 Fälle, welche Clarke<sup>4)</sup> behandelt, brauchten zu ihrer Entwicklung 3—5 Jahre. Ueber die chemische oder morphologische Beschaffenheit der Trübungen gehen die Angaben der Autoren sehr auseinander.

---

<sup>1)</sup> Lectures on parts concerned in the operations on the eye pp. 38 u. 117.

<sup>2)</sup> Diseases of the eye. 3. edit. 114.

<sup>3)</sup> Inauguraldissertation. Bonn 1872.

<sup>4)</sup> l. c.



Keyser<sup>1)</sup> fand in den getrübten Partien kleine Krystalle phosphorsauren und kohlsauren Kalkes.

Auch Nettleship<sup>2)</sup> fand die Trübung durch kleine, besonders Kalkkrystalle, bedingt. Bowman<sup>3)</sup> und Dixon<sup>4)</sup> fanden phosphorsauren und kohlsauren Kalk und phosphorsaure Magnesia.

Bissmeyer<sup>5)</sup> ergab die mikroskopische Untersuchung ebenfalls kohlsauren Kalk, während Ober-tüschen<sup>6)</sup> geneigt ist, anstatt der Kalkablagerung Fett-metamorphose vorauszusetzen.

Magnus<sup>7)</sup> hält die Ablagerung der kalkigen Concremente für ein durchaus nicht charakteristisches Merkmal. Sie gehört nach ihm erst spätern Phasen der Erkrankung an, sind rein sekundärer Natur und analog der Kalkkörner-einlagerung bei Hornhautstaphylo-m, welche ja auch nur auf rein mechanischem Weg aus den Conjunctivalseret gebildete Niederschläge darstellt.

Man dürfe weder wie Nettleship<sup>8)</sup> daraus das Wesen der Krankheit ableiten, noch sie danach benennen, wie es Dixon<sup>9)</sup> mit der Bezeichnung „calcareous film“ versuchte. Wichtig für diese Frage sind folgende zwei mikroskopischen Untersuchungen, welche es zugleich bestätigen, dass wir es bei der Bandkeratitis nicht mit einer einheitlichen Erkrankung zu thun haben. Es sind die beiden einzigen Beobachtungen, die sich aus der

---

1) Clinical contributions of ophthalmol. Med. and suvy. Rep. Jan. 10.

2) l. c.

3) l. c.

4) l. c.

5) Ueber Bandkeratitis. Inauguraldiss. 1884. Bonn.

6) l. c.

7) l. c.

8) l. c.

9) l. c.

mikroskopischen Untersuchung je einer ganzen Cornea ergaben. Den einen Befund beschreibt Goldzieher<sup>1)</sup> mit diesen Worten: „Ich übergehe die Schilderung der sonstigen anatomischen Verhältnisse des Auges, um auf die Trübung selbst einzugehen. Um am gehärteten Objekte dieselbe mit freiem Auge sehen zu können, musste ich die abgetragene Hornhaut gegen das Licht halten, und da fielen mir auch sofort dicke, klumpige Massen auf, welche das Parenchym, namentlich in den obersten Schichten, durchsetzten. Sie imponierten dem unbewaffneten Auge als freies Pigment, wie solches sich vielfach in ektatischen oder durch chronische Entzündungen veränderten Hornhäuten aus dem in grossen Lakunen angesammelten Blute bildet. Das Mikroskop zeigte aber, dass diese Klumpen aus mächtigen Colloidhaufen bestanden, welche in den verschiedensten Gestaltungen in den obersten Hornhautschichten angesammelt lagen, hier und da bis an die Hornhautoberfläche vordrangen, woselbst das Epithel verdrängt war, während es an anderen Stellen mächtig verdickt war und auch in cylinderförmigen und knolligen Massen in die Tiefe drang. Solche Epithelzapfen befanden sich gewöhnlich im Zustand hyaliner Entartung. In den mittleren Schichten der Hornhaut hört die Colloidbildung auf, jedoch fanden sich noch eigentümlich geschlängelte, lange Bänder vor, aus einer sehr feinkörnigen, stark lichtbrechenden, fettig aussehenden Masse bestehend. Ich habe diese Massen mit starken Säuren, namentlich konzentrierter Essigsäure, sodann mit Äther behandelt, ohne dass sie ihr Aussehen änderten.“

Der von Bismeyer<sup>2)</sup> untersuchte Fall liess das Epithel und die Membrana elastica anter. als völlig unverändert erkennen. Erst im eigentlichen Corneal-

<sup>1)</sup> Centralblatt f. prakt. Augenheilk. 1879, p. 2.

<sup>2)</sup> l. c.



parenchym befand sich eine der makroskopisch wahrgenommenen, bandförmigen Trübung entsprechende Veränderung, die sich dicht unter der lamina elastica etwa 0,06—0,08 mm tief in das Parenchym hinein erstreckte und gegen die Peripherie der Cornea hin allmählich an Dicke abnahm. Den weiteren Befund schildert Bismeyer mit folgenden Worten: „Die Untersuchung derselben, (nämlich der getrübten Cornealpartie) bei einer Vergrößerung von etwa 500, ergibt nun, dass die Differenzierung dieser Partie von dem übrigen Gewebe hauptsächlich darauf beruht, dass die Fibrillenbündel schmaler und derber als im normalen Zustande erscheinen und ein viel dichteres, engmaschigeres Flechtwerk bilden, als das von dem benachbarten normal verlaufenden Fibrillenbündeln gebildete. Insbesondere ist es sehr auffallend, dass die verschmälerten Fibrillenbündel vielmehr auf- und absteigen und sich häufiger kreuzen, als es die übrigen, normalgebliebenen Fibrillenbündel thun. Ganz besonders muss noch hervorgehoben werden, dass bei dem Verhalten der zelligen Elemente in dem so veränderten Hornhautgewebe etwas Abnormes nicht gefunden, dass von dem Vorhandensein irgend welcher Einlagerungen — Pigment, Colloidmassen — nicht die Spur zu entdecken war.“

Ebenso grosse Verschiedenheit kann betreffs des Alters der Patienten obwalten. So giebt Obertüschen<sup>1)</sup> an, dass sie besonders im höheren Alter aufträte; er fasst sie daher als eine Art seniler Involution auf und stellt sie dem Arcus senilis, dem Atherom der Arterien zur Seite.

Auch Haab<sup>2)</sup> nennt sie eine Erkrankung nicht jugendlicher Individuen.

<sup>1)</sup> l. c.

<sup>2)</sup> Ziegler, Spezielle pathol. Anat.



Magnus<sup>1)</sup> giebt dagegen an, dass die älteste Person, bei welcher er Bandkeratitis beobachtete, 37, die jüngste 12 Jahre alt war und bestreitet auf Grund dessen die Angaben anderer Autoren, welche die Seltenheit der Erkrankung bei jüngeren Individuen hervorheben.

Was das Geschlecht der an bandförmiger Keratitis leidenden Personen betrifft, so erscheinen Männer etwa doppelt so häufig befallen zu werden; dafür sprechen die Abgaben von Nettleship, Sellerbeck, Lewkowitzsch und Bissmeyer. Von bandförmiger Keratitis kam während des Sommersemesters 1886 in der Tübinger Klinik ein Fall zur Beobachtung. Er betraf ein infolge schwerer Verletzung bereits vor Jahren erblindetes Auge bei einem neunjährigen Mädchen, welches nicht genauerer Prüfung unterzogen werden konnte.

Dagegen hatte ich Gelegenheit, einen sehr bemerkenswerten Fall genauer zu verfolgen, in welchem die Verteilung der Trübungen auf der Hornhaut und die reizlose Entwicklung des Leidens an die beschriebene Form erinnerte.

Sophie W. aus N., 12 Jahre alt, verlor ihre Mutter vor etwa 8 Jahren, nachdem dieselbe 9 Jahre an Flechten gelitten. Der Tod der Frau soll infolge von Lungenlähmung eingetreten sein, und damals die Mutter mit einem 2 Monat alten Kinde abortiert haben. Ausser der Patientin hatte die Frau noch 8 Kinder, von welchen indessen nur 3 noch am Leben sind. Die Mehrzahl der Geschwister sind in einem Alter von  $\frac{1}{2}$  bis 1 Jahr an Gichtern gestorben; ein Mädchen ist in ihrem 5. Lebensjahre an der Halsbräune gestorben. Die Familie der Mutter soll ungesund sein; fast sämtliche Familienangehörige leiden an „bösen Füßen“ oder Drüsen am Halse.

<sup>1)</sup> l. c.

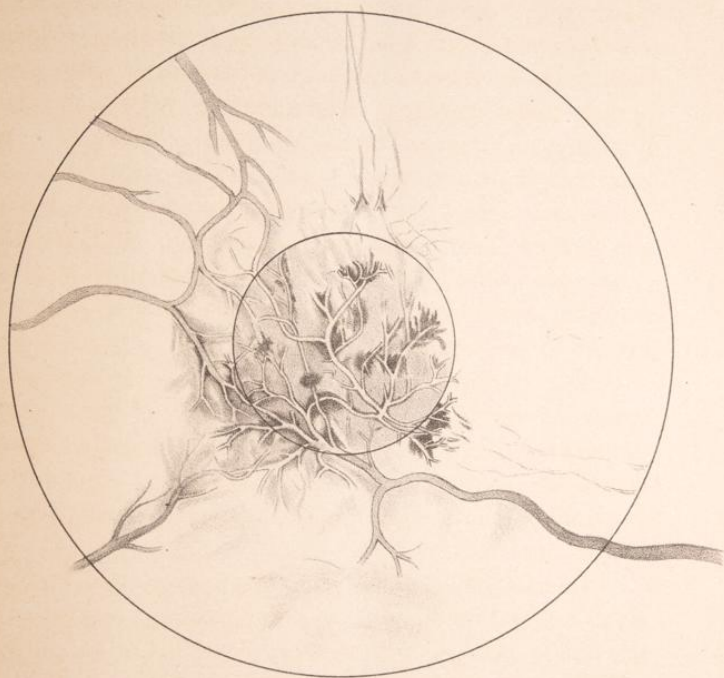
Der Vater, ein ganz gesunder Mann, ist zum zweiten Mal verheiratet und hat aus dieser Ehe gesunde Kinder.

Bis zu ihrem 7. Lebensjahre war Pat. gesund. Über Schmerzen im Bauch will dieselbe jedoch seit frühester Jugend in gleicher Weise wie die übrigen Geschwister zu klagen gehabt haben. Vor 7 Jahren trat eine Drüsenanschwellung am Halse auf und zwar zunächst links, dann später auch rechts. Diese Drüsenanschwellungen brachen mehrfach auf (etwa 4 bis 5 mal) und entlerten reichlich Eiter. Doch mussten auch verschiedentlich Incisionen vorgenommen werden. Seit einem Jahr ist nun keine Eiterung mehr aufgetreten. Indessen stellten sich vor nun etwa 3 Jahren häufig recidivierende Entzündungen auf beiden Augen ein. Dieselben heilten nach Verlauf von einigen Tagen meistens rasch ab. Stärkere Entzündungen sollen dabei nicht vorgekommen sein. Eben-  
sowenig sind Flecken weder auf dem einen noch dem andern Auge beobachtet worden.

Vor einem Jahr nun entwickelte sich auf beiden Augen eine stärkere Entzündung als bisher, welche ungefähr 8 Tage lang dauerte. Dieselbe hatte vorzugsweise das rechte Auge befallen und trat spontan auf, wenigstens konnte keine Ursache derselben namhaft gemacht werden.

Damals sollen kalte Umschläge angewendet worden sein, infolge deren sich die Entzündung rechts sowohl wie links besserte. Nachdem diese beiderseitige Entzündung abgelaufen war, wurde auf dem rechten Auge ein Flecken bemerkt, der sich seither nicht verändert haben soll, obwohl seitdem noch mehreremale leichtere Entzündungen aufgetreten sind. Erst im Herbst vorigen Jahres klagte die Pat. über schlechtes Sehen, welches sich denn auch in der Folgezeit noch mehr verschlimmert haben soll. Seit etwa 8 Tagen giebt Pat. an, wieder







besser zu  
sie vor

Stat

Ma

auf de

scheine

Teil d

selben

I

ung

bede

von

Trüb

weis

zur

Diese

inner

mässig

B

Loupe

Blutge

trübte

färbte

I

in de

einige

inner

blutfl

uncti

kenne

D

Hornh

7

besser zu sehen als früher. Am allerschlechtesten will sie vor einigen Wochen gesehen haben.

Status praes. am 10. Juni<sup>1)</sup>.

Makroskopisch bemerkt man auf dem rechten Auge auf der Cornea eine scharfbegrenzte, weissliche, anscheinend oberflächliche Trübung, welche den grössten Teil der Cornea, vorzugsweise die mittlere Partie derselben bedeckt.

Nach oben und nach innen erstreckt sich die Trübung weniger weit wie nach aussen und unten. Dieselbe bedeckt das Pupillargebiet und ist nach unten und aussen von demselben weniger stark gesättigt. Innerhalb dieser Trübung finden sich verschiedene (etwa 10—12) helle, weisse, z. T. kalkartig glänzende Flecke, welche kaum zur Hälfte die Grösse eines Stecknadelkopfes besitzen. Dieselben sind von unregelmässig eckiger Form und innerhalb der erwähnten hellern Trübung ganz unregelmässig verteilt.

Bei fokaler Beleuchtung und Untersuchung mit der Loupe bemerkt man zahlreiche sehr feine, nach Art von Blutgefässen sich verästelnde, dunkle Kanäle den getrübten Teil der Cornea durchziehend, von intensiver gefärbten, weissen Streifen zu beiden Seiten begleitet.

Dass diese Kanäle Blutgefässe sind, wengleich Blut in denselben nicht sichtbar ist, geht daraus hervor, dass einige der grössten Kanäle sich in ein am durchsichtigen, inneren, unteren Teile der Hornhaut sichtbares, deutlich blutführendes Gefäss fortsetzen, dass sich in die Conjunctiva bulbi hinein verfolgen und als eine Arterie erkennen lässt.

Diese dunklen Gefässkanäle zeigen innerhalb der Hornhauttrübung eine äusserst zierliche Ramifikation.

---

<sup>1)</sup> conf. Taf. II.

Das Gefäss erscheint bis an die Pupillargrenze mit Blut gefüllt und zeigt, so weit es rot erscheint, keine getrühten Randstreifen. Im Pupillargebiet löst es sich in zahlreiche feine Verästelungen auf, die z. T. mit einander kommunizieren, z. T. mit anderen Gefässverästelungen, welche vom äusseren Corneoscleralrand herkommen, anastomosieren.

Wie erwähnt, lassen diese Gefässkanäle innerhalb der Hornhauttrübung keinen Blutgehalt erkennen. Sie erscheinen als schmale Streifen ungetrühten oder sehr wenig getrühten Hornhautgewebes inmitten der diffusen Hornhauttrübung zu beiden Seiten begleitet von intensiver weissgetrühten, schmalen Randstreifen.

Diese feinen Randstreifen sind sehr schmal und verbreitern sich an einzelnen Stellen zu Flecken. Sie zeigen eine unregelmässige, eckige Form und haben höchstens die Grösse eines Stecknadelkopfes. Es sind die makroskopisch sichtbaren, unregelmässig zerstreuten Flecke. Sie zeigen eine stärkere Sättigung wie die übrigen perivaskulären Trübungen und sind der grössten Mehrzahl nach dem Gefässverlauf entsprechend angeordnet, indem sie sich vorzugsweise in den Winkelstellen der Gefässverästelungen vorfinden. Indessen finden sich auch im Verlauf einzelner, langgestreckter Gefässe zu beiden Seiten des Gefässlumens solche Flecke.

Durch den Kontrast der hellen weissen Flecke und der dunkeln Gefässlumina wird die Zierlichkeit des ganzen Bildes erhöht.

Die Mehrzahl dieser grossen, weissen Flecken scheint mit den Gefässlumina in gleicher Schicht zu liegen. Jedoch sind auch einzelne, allerdings sehr wenige Flecken in oberflächlicheren Schichten zu finden, sodass das Gefässlumen auf eine kurze Strecke unter einem Flecken von gesättigter Trübung verschwindet.



Das grösste Gefäss, welches das Centrum der Cornea versieht, kommt, wie schon oben erwähnt, vom untern innern Corneoscleralrand her.

Vom temporalen Rande zieht ebenfalls ein Gefäss bogenförmig dem Centrum der Cornea zu, indem es mit dem vorhin erwähnten, grössten Gefäss durch feine Verästelungen anastomosiert. Von oben aussen und unten aussen kommen weniger stark entwickelte Gefässe, welche auch ihrerseits wieder Anastomosen mit den übrigen, oben erwähnten Gefässen in der Trübung eingehen. Diese Gefässe lassen sich sämtlich eine Strecke weit in die Conjunctiva bulbi verfolgen. Dieselben sind wenig geschlängelt und augenscheinlich kleine arterielle Äste. Venöse Gefässäste lassen sich in der Cornea nicht nachweisen.

Bis zum 28. Juni hatte sich der Zustand bei indifferenten Therapie (Borsäure-Einträufelung) im allgemeinen nur wenig verändert; nur die nach aussen hin gelegene Partie der Trübung, welche von zahlreichen Blutgefässen versorgt wird, erscheint etwas dichter getrübt. Die Trübungen erstrecken sich einerseits auf die Gefässinterstitien, andererseits sind auch neben den einzelnen kleinen Gefässverästelungen gesättigtere Trübungen aufgetreten, sodass die feinen Anastomosen hierdurch noch deutlicher und klarer hervortreten. Der vom untern innern Corneoscleralrand auf die Cornea ziehende Gefässstamm hat sich nicht verändert; ebensowenig wie das hauptsächlich von ihm versorgte innere Gebiet der Cornealtrübung.

Vom obern Rand her zieht eine ausserordentlich feine, büschelförmige Trübung. Dieselbe zeigt eine ganz leichte Graufärbung und ist bei Untersuchung mittest Loupe aus sehr zahlreich verästelten und durcheinanderlaufenden Streifen gebildet.

Inmitten dieser Trübungen findet sich ein sehr feines Blutgefässnetz, das eine Strecke weit zu verfolgen ist, dann aber in der Trübung verschwindet. Etwas nach oben von der Grenze der Pupille liegt ein kleiner dreieckiger Fleck, welcher etwa  $\frac{1}{3}$  mm Durchmesser besitzt. Derselbe zeigt ebenfalls eine intensiv weisse Trübung, und innerhalb desselben sind feine Gefässramifikationen nachzuweisen, welche sehr wahrscheinlich mit den vom obern Rand herziehenden Gefässen anastomosieren. Ebenso zeigen sich von der innern Seite des Corneoscleralrandes her ausserordentlich feine, büschelförmige Trübungen. Am untern äussern Corneoscleralrand sind ebenfalls noch solche leichte, büschelförmige Trübungen nachweisbar, jedoch in viel geringer ausgeprägtem Masse wie die oben erwähnten.

In viel geringerm Grade und anscheinend in ganz anderer Weise ist die Cornea des linken Auges affiziert<sup>1)</sup>. Äusserlich normale Verhältnisse. Makroskopisch bemerkt man nach unten vom Centrum der Cornea eine ganz leichte Trübung. Gefässe in derselben sind aber nicht wahrzunehmen.

Bei Untersuchung mit der Loupe erscheint die Trübung aus einigen runden, scheibenförmigen Trübungen zusammengesetzt, in deren Mitte ein ganz feiner, gesättigter Fleck sich findet.

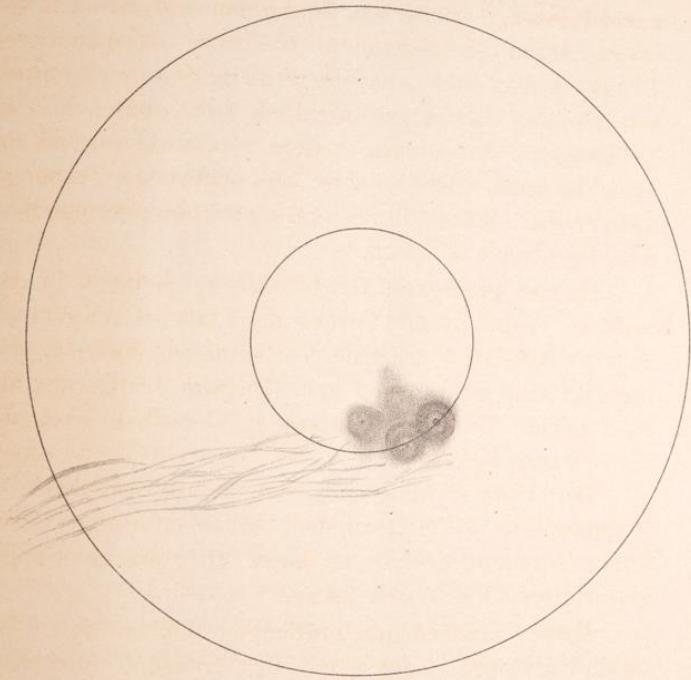
Dieser ringförmigen Trübungen sind es etwa 4 und zwar 3 grössere, mehr gegen den untern Corneoscleralrand gelegene und ein oberhalb, etwa im Centrum der Cornea gelegener, kleinerer Fleck, der etwa 1 mm im Durchmesser hat.

Die 3 untern grössern sind so gelagert, dass ihre Verbindungslinien einen stumpfen Winkel bilden, welcher

---

<sup>1)</sup> conf. Taf. III.







nach dem Centr  
kann hier al  
untern Fleck u  
dem letztern et  
ist der grösste  
die beiden and

Der äusse  
lichsten ausge  
drei Teile od  
scheiden, we  
alle drei sehr  
bildet die Sch  
gefärbt und

Auf dies  
Breite weni  
ist. Der G  
gleichmäss

Der 3  
etwas inte  
Intensität  
beiden er  
mässigkeit  
hier ganz

Bei  
kleinsten  
lässt sich  
scharf  
deutlich  
beider

Ei  
vierte P  
ihm läs  
scheiden.  
der in d

nach dem Centrum der Cornea hin geöffnet ist. Man kann hier also einen äussern, einen innern und einen untern Fleck unterscheiden. Die beiden ersten sind von dem letztern etwa je 3 mm entfernt. Der äussere Fleck ist der grösste und hat etwa  $2\frac{1}{2}$  mm im Durchmesser, die beiden andern nur  $1\frac{1}{2}$ —2 mm.

Der äussere, grösste Fleck zeigt auch die am deutlichsten ausgeprägte Ringform. Es lassen sich an ihm drei Teile oder zwei Ringe und eine Scheibe unterscheiden, welche konzentrisch in einander liegen und alle drei sehr scharf begrenzt sind. Den innersten Teil bildet die Scheibe, sie ist am intensivsten, fast gelb-grau gefärbt und trägt ihr Durchmesser etwa  $\frac{1}{2}$  mm.

Auf diese Scheibe folgt ein etwas lichter Ring, dessen Breite wenig grösser als der Durchmesser der Scheibe ist. Der Grad der Trübung ist in jedem Teil des Ringes gleichmässig überall derselbe.

Der 3. Teil, der zweite äusserste Ring, ist wieder etwas intensiver gefärbt und steht somit betreffs der Intensität der Trübung etwa in der Mitte zwischen den beiden erwähnten Teilen. Rücksichtlich der Gleichmässigkeit der Trübung und der Breite des Ringes gilt hier ganz dasselbe wie vom zweiten Teile.

Bei dem am tiefsten gelegenen Flecken, sowie dem kleinsten, etwa im Centrum der Cornea gelegenen Flecken lässt sich eine solche ringförmige Anordnung schon weniger scharf nachweisen. Doch ist das Centrum auch hier noch deutlich intensiver gefärbt als der übrige periphere Teil beider Flecken.

Eine unregelmässige, mehr ovale Gestalt zeigt der vierte Fleck, den wir den inneren nannten. Auch bei ihm lässt sich ein intensiver gefärbtes Centrum unterscheiden, welches aber mehr die Form eines Striches hat, der in der Längsachse des Ovals verläuft.



Verbindet man die oberste, kleinste, im Centrum der Cornea gelegene Trübung mit der äussern und innern, welche ja beide tiefer liegen als jene, durch Linien, so entsteht ein nach unten offener, spitzer Winkel, dessen Schenkel, wenn sie bis zur Corneoscleralgrenze verlängert werden, einen Kreissektor einschliessen, der fast genau das Gebiet darstellt, in welchem aussen und zwischen den beschriebenen, ringförmigen, circumskripten Trübungen sich noch weitere, diffuse, wolkige Trübungen von geringerer Intensität befinden. Diese diffuse Trübung ist am stärksten in der Mitte des Sektors ausgesprochen und nimmt gegen seine Grenzen hin allmählich ab.

Von dem ganzen Bereich der Peripherie dieses Sektors ziehen ausserordentlich feine, vielfach verzweigte Gefässchen in die diffuse Trübung, ohne indessen das Centrum der Cornea zu erreichen. Im Bereiche der circumskripten, ringförmigen Trübungen sind diese feinen Gefässe nicht mehr zu finden. Diese Trübungen sind ganz gefässlos. Die vorhandenen Gefässe haben eine weisse Farbe. Eine Verdickung der Trübung längs dieser Gefässe oder an ihren Winkelstellen lässt sich nicht beobachten.

Ein Fortschreiten oder eine Rückbildung des Infiltrats konnte auf diesem Auge nicht festgestellt werden.

Das Epithel erscheint über den getrübten Stellen nicht beteiligt.

Eine Injektion der Conjunctiva bulbi ist nicht vorhanden. Reizerscheinungen fehlen.

Ophthalmoskopisch ist alles normal.

Teils um über die Natur der hier vorliegenden pathologischen Produkte ins Klare zu kommen, teils um zu versuchen, ob auf die operative Entfernung der oberflächlichen, am stärksten getrübten Schichten eine durch-

sichtige Regeneration erfolgen würde, und dadurch der Zustand gebessert werden könnte, wurden am 3. Juli einige dünne Stückchen der Oberfläche der Hornhaut des rechten Auges mittelst des Schalmessers an der am stärksten getrüben, die eigentümliche Gefäßzeichnung zeigenden Stelle der Hornhaut abgetragen. Es zeigte sich aber bei dieser Abtragung, dass die Trübungen weniger oberflächlich lagen, als es den Anschein hatte. Die durch die Abtragungen freigelegte Schicht zeigte intensive Trübungen, doch wurde bei der Ungewissheit bezüglich der Folgen mit der Abtragung zunächst nicht weiter in die Tiefe vorgegangen. Herr Professor Dr. Nauwerk hatte die Güte, die abgetragenen Hornhautstückchen mikroskopisch zu untersuchen. Dieselben wurden nach Imprägnation mit Celloidin in dünne Schnittchen zerlegt und mit Hämatoxylin behandelt. Es liess sich indessen die Trübung aus diesen Präparaten nicht erklären. Der Bau des Epithels und des Hornhautparenchyms bot keine nennenswerten Veränderungen, entzündliche Infiltrationen sind nicht vorhanden, ebenso sind keine Gefässe gefunden worden. Amyloide Reaktion wurde nicht gefunden.

Am 16. Juli wurden demzufolge abermals mit dem Messer Stücke der nämlichen Hornhaut abgetragen und diesmal mit den Schnitten tiefer gegangen. Die gewonnenen Stücke, welche deutlich getrübe Partien mit darin verlaufenden Gefässen enthalten, werden der gleichen Behandlung wie früher unterworfen: Härtung in absolutem Alkohol, Behandlung mit Celloidin, Anfertigung von Schnitten mit dem Thomaschen Mikrotom, Färbung mit Hämatoxylin und Eosin.

Die mikroskopische Untersuchung ergibt, dass in der Substantia propria der Hornhaut und zwar ziemlich nahe der vorderen Basalmembran beginnend, sich flache



Herde zeltiger Wucherung vorfinden. Die dichtfaserige Beschaffenheit des Hornhautparenchyms erscheint etwas gelockert. Die Kerne der angehäuften Zellen färben sich im ganzen wenig intensiv; sie sind teils rundlich, meist indessen oval, spindel- oder schmal-stäbchenförmig.

In diesen zellreichern Partieen liegen nun scharf begrenzte, äusserst zartwandige, mit einem deutlichen Endothel ausgekleidete Räume.

Blut enthalten dieselben nicht, sie machen indessen den Eindruck sehr zartwandiger Blutgefässe.

An den vorliegenden Schnitten, welche die Hornhautfasern der Länge nach getroffen erscheinen lassen, findet man eine ganze Reihe derartiger Gefässlumina z. T. etwas schräg, z. T. quer getroffen. Ob diese zahlreichen Lumina einer grösseren Anzahl von Gefässen entsprechen oder durch den leicht welligen Verlauf eines Gefässes verursacht wird, lässt sich nicht entscheiden, indessen ist letzteres das wahrscheinlichere.

Aus der Untersuchung der in Flemming'scher Lösung übersandten Hornhaut ergibt sich als Ergänzung des früher gegebenen Befundes:

1) Die neugebildeten Gefässe sind zum grössten Teil bluthaltig.

2) Um die Gefässe herum findet sich eine ausgebreitete Fettinfiltration, die Fettröpfchen liegen grösstenteils frei, reihenweise zwischen den Fasern der Hornhaut, z. T. um die Kerne der Hornhautkörperchen in Protoplasma der letzteren. Verfettete Hornhautkörperchen liegen auch da und dort nicht in direkter Nähe der Gefässe, bis dicht unter das Hornhautepithel zerstreut, doch nur vereinzelt.

3) Die tieferen Schichten des Hornhautepithels zeigen zahlreiche Kernteilungsfiguren in den verschiedensten Stadien.



Der hier beschriebene Befund der nach Art der Gefässverzweigungen sich abzeichnenden, parallelen, weissen Streifen in der Hornhaut scheint ein sehr seltener zu sein, wenigstens habe ich in der mir zu Gebote stehenden Litteratur keinen derartigen Fall beschrieben gefunden. Dagegen ist ein in der Hauptsache ähnlicher Fall vor 13 Jahren von Herrn Professor Dr. Nagel beobachtet worden. Leider sind die über diesen Fall gemachten Notizen und eine von Herrn Dr. Schliephake gefertigte Zeichnung verloren gegangen. Es kann daher von Herrn Professor Nagel aus der Erinnerung nur folgendes angegeben werden.

Der 1873 beobachtete Fall betraf eine Frau in den mittleren Jahren. Die ganze Cornea war bedeckt mit einer Zeichnung, die dem gewöhnlichen Verlauf der oberflächlichen, neugebildeten Blutgefässe bei Keratitis pannosa entsprach, nur sah man nicht rote Gefässe, sondern dunkle oder schwarze resp. ungetrübte Streifen, welche zu beiden Seiten von schmalen, scharfbegrenzten, weissen Streifen begleitet waren. An keiner Stelle waren die dunkeln Streifen von weissen Trübungen bedeckt. Ein in der Peripherie der Cornea abgetragenes, getrübt Hornhautstückchen wurde von Herrn Professor Hübner auf das Vorhandensein von Kalk untersucht, solcher aber nicht vorgefunden.

Wie ist in diesen Fällen die eigentümliche Bildung der in den vordern Hornhautschichten befindlichen verzweigten Streifentrübung zu erklären? Dass es sich um Gefässneubildung handelt, ist unzweifelhaft.

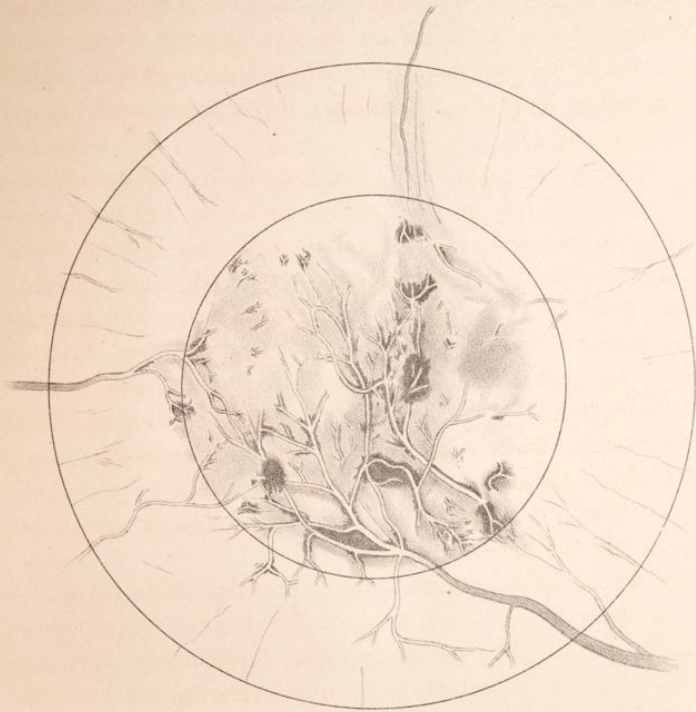
Deutlich blutführende Gefässe wie bei Keratitis pannosa waren in den peripherischen Teilen der Hornhaut sichtbar, aber die Blutfüllung hörte nach kurzem Verlauf in der Cornea auf sichtbar zu sein. Die von weissen Streifen eingefassten Gefässkanäle zeigten keine

Blutfüllung. Es ist gewiss nicht anzunehmen, dass alle diese Gefässe blutleer oder obliteriert waren, viel wahrscheinlicher dürfte es sein, dass das Lumen ein sehr enges, vielleicht plattgedrücktes ist, der Blutcyylinder demzufolge ein sehr dünner, sodass deswegen und vielleicht auch wegen der optischen Beschaffenheit der Gefässwand die Farbe des Blutes nicht wahrgenommen werden konnte. Möglicherweise zirkulierten infolge irgend eines unbekanntes Verhältnisses eine überwiegend weisse Blutkörperchen haltende Flüssigkeit in den engen und platten Gefässkanälen.

Nicht leicht dürfte die Entstehung der weissen Randstreifen der Gefässe, die meines Wissens an der Hornhaut nie beobachtet worden sind, zu erklären sein. Zwar liegen für das Vorhandensein derjenigen Allgemeinerkrankungen, welche am häufigsten vorzugsweise Lokalisierung entzündlicher Prozesse in der Gefässwand bedingen, Syphilis und Tuberkulose, bei unseren Kranken ausreichende Anhaltspunkte vor. Einerseits für lues hereditaria dürfte die starke, frühe Sterblichkeit unter den Geschwistern der Kranken und der vorgekommene Abortus sprechen. Dazu kommt das häufige Zusammentreffen interstitieller Keratitis mit hereditärer lues.

Andrerseits machen die kolossalen Halsdrüsenanschwellungen und wiederholten Eiterungen, zusammengehalten mit der nachweisbaren chronischen Lungenerkrankung das Bestehen von Tuberkulose wahrscheinlich. Die Wahrscheinlichkeit für Tuberkulose scheint noch grösser als für lues. Wenn es an ursächlichen Momenten für Perivasculitis jedenfalls nicht mangelt, so ist doch die Form, unter der, und die Stelle, an der die Gefässerkrankung erscheint, sehr unerwartet. An den Blutgefässen des Auges ist wiederholt Perivasculitis beobachtet worden. Seit dem ersten und ausgesprochensten







Fall von Retini  
Herr Professor  
änderungen an  
und wenn auch  
selten sind, so  
vaskulitischer  
bare, weisse Ra  
verschiedenen  
etwas gewöhnli  
gefässe ist in  
achtet worden.  
man oft genug  
Veränderungen  
neugebildete  
abteilungen de  
anatomischen  
kann es nicht  
der erkrankte  
Fall auffallen  
streifen an d  
beim Mangel  
sodann das V  
trübungen,  
gefässe bei fa  
vordern un  
wurde nur  
Gefässkanäle  
gefunden.  
dieses Ve  
Vorderwa  
wänden, s

\*) Cen  
Monatsblätt  
\*) Leh

Fall von Retinitis perivasculosa, welchen im Jahre 1864 Herr Professor Nagel publiziert hat<sup>1)</sup>, sind ähnliche Veränderungen an der Retina wiederholt beobachtet worden, und wenn auch ausgeprägte Formen dieser Art äusserst selten sind, so ist doch das Vorkommen geringer perivasculitischer Veränderungen, ophthalmoskopisch sichtbare, weisse Randstreifen an den Netzhautarterien bei den verschiedenen Formen von Retinitis und Neuritis optica etwas gewöhnliches. Auch Perivasculitis der Chorioidealgefässe ist in einzelnen Fällen ophthalmoskopisch beobachtet worden. Bei der anatomischen Untersuchung hat man oft genug an den Gefässen des Auges entzündliche Veränderungen der Gefässwände gefunden. Auch für die neugebildeten Gefässe der Cornea bestehen Beobachtungen der Art. Michel<sup>2)</sup> erwähnt derselben als anatomischen Befundes beiluetischer Keratitis. Sonach kann es nicht überraschen, Zeichen von Perivasculitis an der erkrankten Cornea zu finden. Allein was in unserm Fall auffallend ist, ist das Vorkommen der weissen Randstreifen an den dunkeln, anscheinend blutleeren Gefässen, beim Mangel derselben an den blutführenden Gefässen; sodann das Vorkommen so ausgeprägter, saturierter Randtrübungen, also Infiltrationen der Seitenwände der Gefässe bei fast gänzlichem Mangel von Trübungen an der vordern und hintern Wand, denn, wie oben erwähnt, wurde nur an sehr wenigen, kleinen Stellen eine den Gefässkanal verdeckende Trübung in der vordern Wand gefunden. Man kann nur Vermutungen über die Ursache dieses Verhaltens aufstellen. Wäre die Trübung der Vorderwand nur annähernd so intensiv wie in den Seitenwänden, so könnte sie, auch wenn man in Rechnung

<sup>1)</sup> Centralblatt für die mediz. Wissensch., 1846, Nr. 45, und Monatsblätter für Augenheilk. Bd. II, pag. 394.

<sup>2)</sup> Lehrbuch der Augenheilk. S. 283.



zieht, dass hier der Blick nur eine dünnere getrübe Schicht zu durchdringen hat, der Wahrnehmung sich gewiss nicht entziehen. Man wird annehmen müssen, dass entweder allein oder doch ganz überwiegend an den Seidenwänden der Gefässe getrübe Substanz abgelagert ist, und es wäre das vielleicht durch eigentümliche Druckverhältnisse und den geschichteten Bau der Cornea zu erklären, sodass nur zu den Seiten der Gefässe leichtklaffende Spalten zur Aufnahme getrüber Substanz vorhanden sind, und dass, was etwa von getrüber Substanz an der Vorder- oder Hinterfläche der Gefässe entstände, doch von hier zur Seite gedrängt und seitwärts der Gefässe deponiert wird.

Eine eigentümliche, auf Lymphstauung beruhende Veränderung der Cornea wurde an einem Auge beobachtet, welches eine exquisitere Ektasierung der Lymphgefässe der Conjunctiva zeigte.

Sophie H. aus S. wurde am 28. Juni 1885 in die Klinik aufgenommen.

Seit ihrer frühesten Kindheit will sie sehr häufige und sehr starke Entzündungen beider Augen gehabt haben, infolge deren sie seit ihrem 13. Jahre nicht mehr lesen konnte.

Seit Jahren litt sie an Drüsenvereiterung. Rechts erkennt sie noch Finger auf 2—3 m. Die Lymphgefässe der Cornea erscheinen stark injiziert. Die Cornea ist trüb, oberflächlich vaskularisiert und zeigt unten aussen eine weissliche Trübung.

Die vordere Kammer ist normal tief. Unten befindet sich eine breite, hintere Synechie, während der Pupillarraum ziemlich frei ist, sodass man vom Augenhintergrund einen roten Reflex erhält. Die Linse ist nicht erheblich getrübt.

Links e  
tiefer als  
vaskularisiert  
kataraktöse  
Am 5.  
formarkose  
Am 16  
entlassen, m  
Bei der am  
gab die U  
Recht  
Nystagmus  
ihre Ober  
ausen vor  
mit spärli  
normal.  
Link  
Cornea ist  
Spiegelung  
Leucoma a  
befinden si  
vordere Kam  
gelegenen  
Katarakt.  
Bei de  
Cornea eine  
Bei Un  
seits zahlr  
Parenchym  
Vom g  
verästelung  
zahlreiche, s  
Die Ly  
ausgeprägt.



Links ebenfalls Leucoma adh., vordere Kammer tiefer als normal. Die Cornea ist trüb und spärlich vaskularisiert. Hinter der Pupille eine ziemlich intensive kataraktöse Trübung.

Am 5. Juli wurden bei ihr beiderseits unter Chloroformnarkose die breite Iridektomie nach oben ausgeführt.

Am 16. Juli wurde sie, da Heilung eingetreten war, entlassen, mit der Weisung, sich später wieder vorzustellen. Bei der am 8. Juni 1886 erfolgten Wiederaufnahme ergab die Untersuchung folgendes:

Rechts nur ganz geringe Injektion des bulbus; Nystagmus horizontalis. Die Cornea ist diffus getrübt; ihre Oberfläche unregelmässig spiegelnd. Nach unten aussen vom Centrum der Cornea ein grosses Leucoma adh. mit spärlicher Vaskularisation. Die vordere Kammer ist normal. Colobom nach oben.

Links besteht ebenfalls eine geringe Injektion. Die Cornea ist diffus getrübt und zeigt eine unregelmässige Spiegelung. Nach unten befindet sich ein schmales Leucoma adhaerens. In der parenchymatösen Trübung befinden sich zahlreiche, ganz feine Ramifikationen. Die vordere Kammer anscheinend normal. In dem nach oben gelegenen Iriscolobom befindet sich in der Tiefe ein Katarakt.

Bei der Betrachtung mit dem Keratoscop zeigt die Cornea eine ausserordentlich unebene Beschaffenheit.

Bei Untersuchung mit der Loupe zeigen sich beiderseits zahlreiche grössere und kleinere Trübungen im Parenchym der Cornea in verschiedener Tiefe gelegen.

Vom ganzen Rande her ziehen zierliche Gefässverästelungen in diese Trübungen. Sie erscheinen als zahlreiche, sich kreuzende, wenig geschlängelte Fädchen.

Die Lymphgefässinjektion ist besonders links stark ausgeprägt. Es entstehen durch dieselbe bald mehr, bald

weniger hervortretende Erhabenheiten, die strangartig und z. T. namentlich, was die grössern Züge in der Nähe des Corneoscleralrandes betrifft, radiär verlaufen.

Diese Züge stehen sämtlich gleichsam in anastomotischer Verbindung, wodurch abwechselnd mehr oder weniger weite Maschen eines halberhabenen Netzes gebildet werden, mit welchem die Cornea gleichsam übersponnen erscheint.

Noch im Gebiet der Cornea dicht am Corneoscleralrand läuft gleichfalls ein solches, scheinbar engmaschigeres Netz und zwar erscheint es ringförmig bezw. konzentrisch um den Corneoscleralrand gelegt. Die Stränge, welche dieses Netz bilden, sind hier weit stärker, wie sich denn überhaupt gegen das Centrum der Cornea hin eine Abnahme der Dicke dieser Stränge nachweisen lässt, sodass auf der Cornea selbst diese Stränge nicht so in die Augen fallen, wie auf dem scleralen Teil der Conjunctiva. Es sind auch im allgemeinen die Maschen auf der Cornea feiner und weniger langgestreckt, wie die durch die Lymphinjektion der Conjunctiva bedingte.

Jene treten deutlicher im Halbschatten, diese mehr bei intensiver focaler Beleuchtung hervor.

Die Höhe der halberhabenen Stränge kann auf der Cornea etwa zu  $\frac{1}{4}$  mm geschätzt werden. Doch bleibt sich dieselbe nicht an jedem Punkt gleich, sondern erscheint vielfach wie eingeschnürt. Ähnliches beobachtet man auch bei dem Netze des scleralen Teils der Conjunctiva, nur dass hier die Stränge stärker,  $\frac{1}{2}$  bis  $\frac{3}{4}$  mm, sind, wodurch auch die Einschnürungen noch deutlicher werden.

Dass die Stellen, an denen die Stränge des Netzes sich kreuzen oder ineinander übergehen, eine stärkere Ausdehnung zeigten, konnte nicht beobachtet werden.

Ferner verlaufen die Stränge (sowohl die mehr radiären auf der Cornea, als die dem Cornealrand mehr



konzentrischen der Conjunktiva) nicht gerade, sondern vielfach gewunden und geschlängelt, und manchmal hört ein solcher Strang plötzlich auf, ist ganz unterbrochen, indem er sich in das Gewebe der Cornea zu senken scheint.

Ein sehr starker Stamm (1 mm) verläuft in der Conjunctiva horizontal in der Höhe der Lidspalte gegen den innern und ein zweiter ebenso starker gegen den äussern Augenwinkel hin. Es sind dies augenscheinlich schon grössere, klappenführende Lymphgefässstämme.

Am 3. Juli wurde rechts eine kleine Conjunctivalfalte excidiert zum Zwecke mikroskopischer Untersuchung, welche Herr Professor Nauwerk auszuführen die Güte hatte.

Die abgetragenen Stücke der Conjunctiva bulbi werden sofort in absoluten Alkohol gebracht, nach Erhärtung mit Celloidin behandelt und mit dem Thomassen Mikrotom in feine Schnitte zerlegt, mit Hämatoxylin und Eosin gefärbt und in Canadabalsam eingelegt. Das fertige Präparat im Schnitt besitzt eine Länge von 5 mm in maximo und eine Dicke von höchstens 1 mm.

Bei der mikroskopischen Untersuchung ergibt sich, dass die Veränderungen das subconjunctivale Gewebe betreffen, während das Epithel im wesentlichen seine gewöhnliche Beschaffenheit aufweist.

Das subconjunctivale Gewebe besitzt nur stellenweise und dann vorzugsweise in den tiefstgelegenen Schichten seinen lockern, weitmaschigen Bau. Im übrigen ist es zumeist durchsetzt von einem dichten, faserigen, mässig kernreichen, der Oberfläche in welligen Zügen parallel verlaufenden Bindegewebe. Dasselbe betrifft nicht etwa bloß die subepithelialen Partien, sondern erstreckt sich an einzelnen Stellen durch die ganze Dicke des Schnittes.

Dieses veränderte Gewebe enthält ziemlich reichliche, weite, prall mit Blut gefüllte Gefässe, namentlich venöser



Natur. Die kleinen Arterien zeigen z. T. eine leichte, hyaline Verdickung ihrer Wand. Da und dort finden sich Anhäufungen von kleinen Rundzellen mit intensiv gefärbten Kernen z. T. in Form von kleinen begrenzten Herden, z. T. mehr diffus, z. T. sind sie ganz evident um die Venen gelagert, sodass sie diese in dichter Schicht förmlich umschneiden und allmählich sich in das umgebende, dichte Bindegewebe verlieren.

Man erhält hier den Eindruck, dass es sich nicht bloß um eine Auswanderung von Leucocyten, sondern um eine Wucherung der fixen Zellen mit Übergang in derbes Bindegewebe handelt.

Ausserdem finden sich nun verhältnissmässig sehr zahlreiche Räume, die von vornherein den Eindruck von Lymphgefässen machen. Dieselben sind theils spaltförmig, theils unregelmässig sinuös gebaut, im Ganzen immerhin mehr längsgestreckt und verlaufen im wesentlichen parallel der Oberfläche.

Z. T. sind sie leer, die meisten indessen enthalten körniges Material untermischt mit spärlichen Rundzellen.

Die Begrenzung dieser Hohlräume ist eine durchaus scharfe. Ihre Innenfläche ist mit den gewohnten, flachen Endothelzellen zumeist in ununterbrochenem Zusammenhang ausgekleidet. Nach aussen folgt dann das fibrilläre Bindegewebe, zumeist zu einer etwas dichteren Schicht zusammengeordnet.

Die Lage der Hohlräume wechselt. Sie finden sich oberflächlich, sodass sie nur durch eine ganz schmale Bindegewebslage vom Epithel getrennt sind. Die meisten liegen etwas tiefer, während sie in den untersten Schichten nur noch ausnahmsweise sich finden.

Die kleinsten Hohlräume sind nur mit dem Mikroskop nachweisbar; die weitesten dagegen lassen sich mit blossen Auge am Schnittpräparate leicht erkennen.

Die Lymphangiectasien liegen zumeist im Gebiet des verdichteten subconjunctivalen Gewebes, z. T. indessen auch inmitten des locker gebauten Bindegewebes. Der ganze Prozess ist wohl zu deuten als ein chronischer Entzündungsprozess mit Bindegewebsentwicklung. Inwieweit die Lymphangiectasien mit demselben zusammenhängen, ob sie vorher schon vorhanden waren oder sich an dieselbe anschlossen, lässt sich aus dem anatomischen Befund nicht wohl erkennen.

Am 16. Juli wurden zu mikroskopischer Untersuchung Stücke der Hornhaut mit dem Messer abgetragen, in absolutem Alkohol gehärtet, mit Celloidin imprägniert, mit dem Thoma'schen Mikrotom geschnitten und mit Hämatoxylin und Eosin gefärbt.

Den Hauptbefund bilden pathologische Spalträume, z. T. recht weite Hohlräume, die mit feinkörnigem Material, anscheinend geronnener Lymphe ausgefüllt sind, vermischt mit ganz vereinzelt Lymphkörperchen.

Die grössten dieser Räume liegen in den tiefsten Schichten des Hornhautepithels und zwar so, dass die Begrenzung derselben gegen die Substantia prop. hin grösstenteils direkt durch die vordere Basalmembran gebildet wird. Da und dort indessen haften derselben noch einzelne, etwas gequollene Epithelien der untersten Schicht an. Die vordere Begrenzung ist gegeben durch das Hornhautepithel, dessen Zellen ebenfalls zur Zeit etwas gequollen erscheinen. Zugleich ist ihr Gefüge etwas gelockert, so dass sich von den Haupträumen aus feinere Spalten in das Epithel vorschieben.

Weitere, ähnlich gebaute, aber schmalere Hohlräume und zwar in geringer Zahl finden sich im Epithel selbst in den mittleren Schichten.

Alle diese Hohlräume besitzen keine eigene Wandung; ein Endothel fehlt ihnen durchaus: Es



handelt sich also nicht um Lymphgefässe; es macht vielmehr den Eindruck, als ob dieselben entstanden seien infolge einer erheblichen Lymphstauung.

Der Vorgang würde danach sich an Befunde anschliessen, wie man sie hie und da auch bei Lymphstauung am Epithel der äussern Haut beobachten kann.

Die auf Grund der an der Conjunctiva vorhandenen Lymphgefässectasien gehegte Vermutung, dass bei dem so lange fortbestandenem Zustande von Lymphstauung in der Cornea sich hier analog der so häufigen Neubildung von Blutgefässen, auch wirkliche Lymphgefässe mit eigenen Wandungen gebildet haben möchten, hat sich also nicht bestätigt. Es besteht vielmehr in unserem Falle eine ähnliche Lymphstauung in den stark und unregelmässig erweiterten Lymphspalten, wie sie schon in andern Fällen, z. B. bei Glaukom beobachtet ist.

Die Regeneration der abgetragenen Hornhautstückchen erfolgte unter Anwendung des Druckverbandes in günstiger Weise, die Hornhaut wurde an der betreffenden Stelle etwas durchsichtiger und es wird von der weitem Gestaltung der Durchsichtigkeit abhängen, ob behufs weiterer Klärung der Hornhaut die Abtragung oberflächlicher Schichten zu wiederholen sein wird.









MSL 001941